



Universidad Nacional
Autónoma de México

Facultad de
Odontología



**UNIVERSIDAD NACIONAL AUTÓNOMA
DE MÉXICO**

**DIVISIÓN DE ESTUDIOS DE POSGRADO E
INVESTIGACIÓN
FACULTAD DE ODONTOLOGÍA**

**MANUAL DE PROCEDIMIENTOS DE LA
CLÍNICA DE ENDODONCIA**

TOMO II

2017

ÍNDICE

| | | |
|-----|---------------------------------------|-----|
| 16. | Manejo de dientes traumatizados | 3 |
| 17. | Manejo de infracción del esmalte | 10 |
| 18. | Fractura del esmalte | 15 |
| 19. | Manejo de fractura esmalte - dentina | 20 |
| 20. | Fractura complicada de la corona | 26 |
| 21. | Fractura corono-radicular | 32 |
| 22. | Fractura radicular | 40 |
| 23. | Concusión | 48 |
| 24. | Subluxación | 53 |
| 25. | Luxación lateral o luxación extrusiva | 58 |
| 26. | Luxación intrusiva | 68 |
| 27. | Avulsión | 74 |
| 28. | Repetición de tratamiento endodóncico | 107 |
| 29. | Apicogénesis | 116 |
| 30. | Apexificación | 127 |
| IV. | Anexos | |

PROCEDIMIENTO

| | |
|-------------------|--|
| PROCEDIMIENTO 16 | MANEJO DE DIENTES TRAUMATIZADOS |
| Propósito | Realizar la valoración de los dientes, estructuras de soporte y tejidos blandos orales para diagnosticar las lesiones provocadas por traumatismos en la cavidad oral. |
| Alcance | Coordinación de Endodoncia |
| | Secretaría Administrativa |
| | Enfermería |
| Referencias | Andreasen FM, Andreasen JO, Tsukiboshil M. Examination and Diagnosis of Dental Injuries. In: Andreasen JO, Andreasen FM, Andersson L, (eds.). Textbook and Color Atlas of Traumatic Injuries to the Teeth 4a ed. Oxford, Blackwell 2007. pp. 255-279 |
| | Bakland LK, Andreasen JO. Examination of the dentally traumatized patient. Calif Dent Ass J. 1996; 24:35-44 |
| | Andreasen FM, Andreasen JO. Diagnosis of luxation injuries: the importance of standardized clinical, radiographic and photographic techniques in clinical investigations. Endod Dent Traumatol 1985; 5:160-169 |
| Responsabilidades | Coordinación de Endodoncia |
| | Docente |
| | Estudiante de la Especialización de Endodoncia |
| | Personal de limpieza |

| | Instrumentos | Materiales |
|---------|--|---|
| Insumos | Cámara fotográfica para uso dental | Películas radiográficas dentoalveolares y oclusales |
| | Espejo dental | Pinzas para revelado |
| | Explorador No. 5 | Solución salina |
| | Excavador | Detergente para piel |
| | Sonda periodontal | Gasas estériles |
| | Pinzas de curación | Algodón |
| | Aparato emisor de Rayos X | |
| | Negatoscopio | |
| | Lupas de aumento | |
| | Instrumentos y equipo para realizar pruebas de sensibilidad pulpar | |
| | Vitalómetro | |

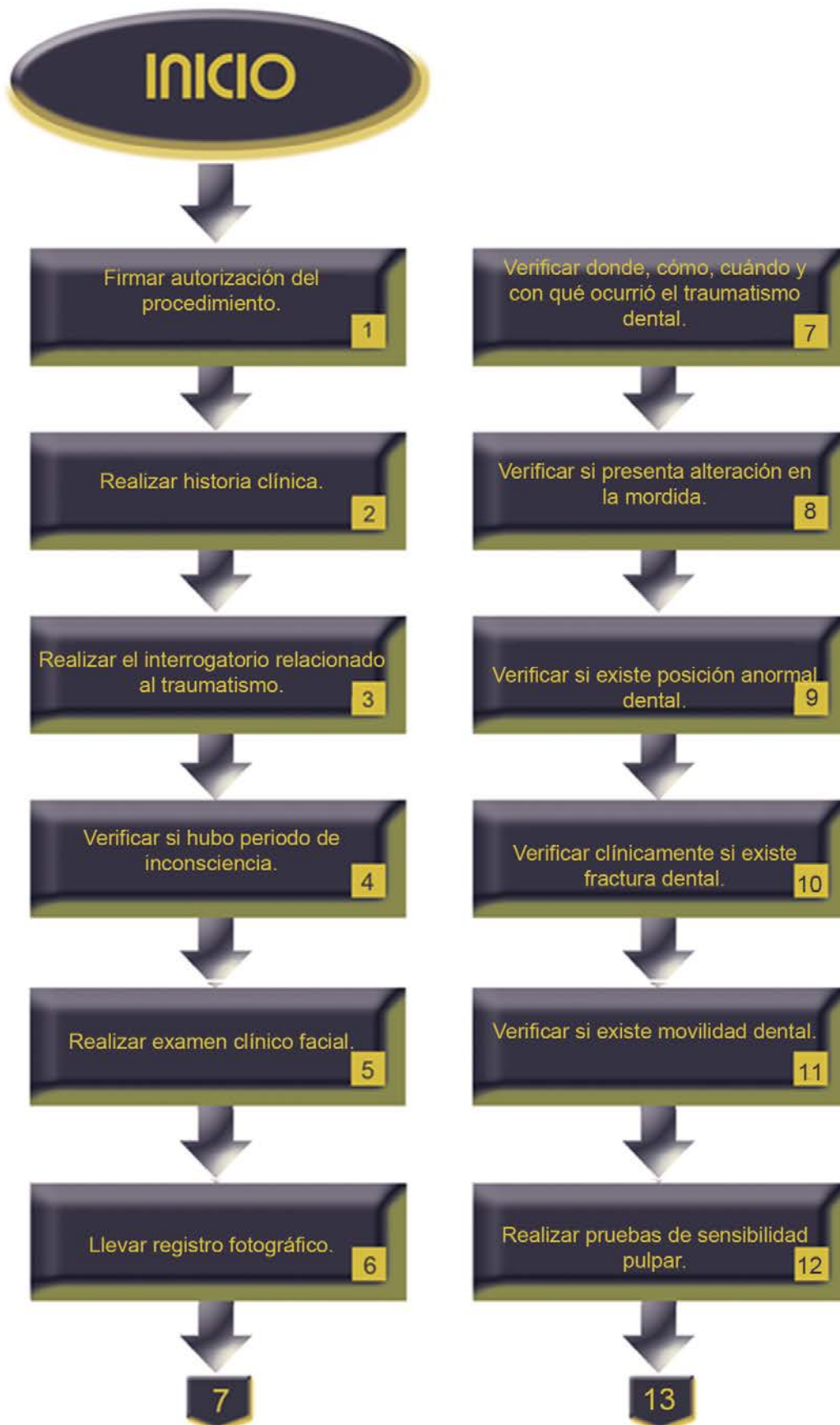| | |
|--------------------|-----------------------------|
| Indicaciones | Traumatismo dento-alveolar. |
| Contraindicaciones | No aplica. |
| Complicaciones | Trismus. |

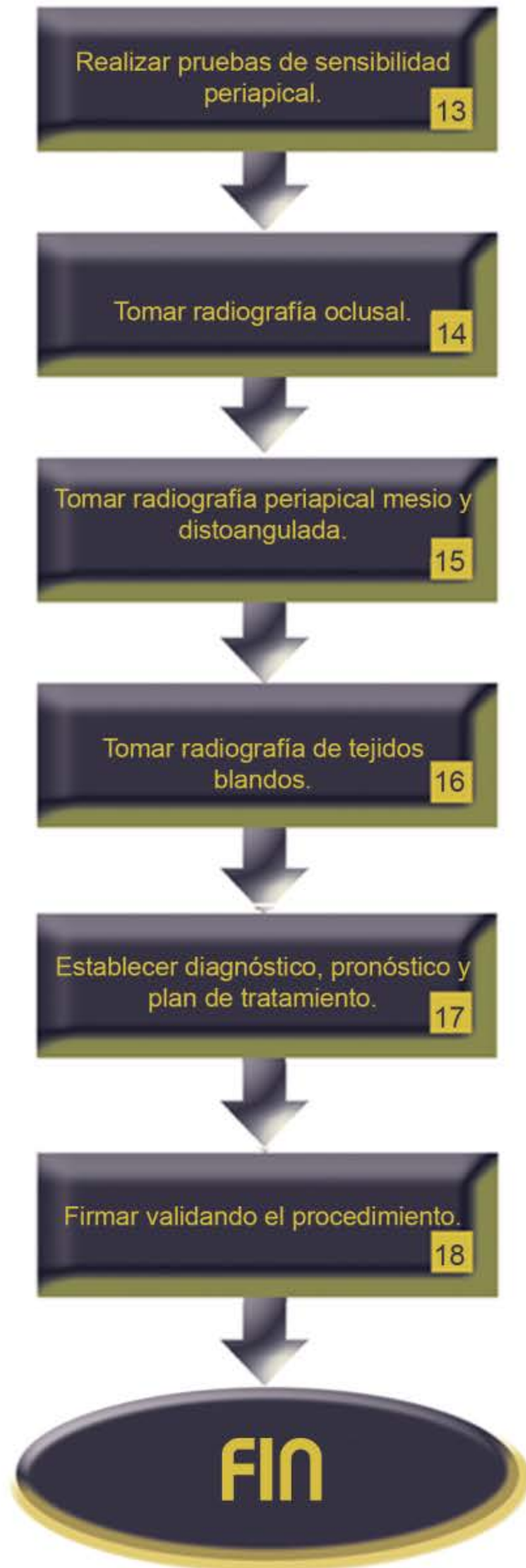| | |
|----------|--|
| Personal | Estudiante de la Especialización de Endodoncia |
| | Docente |
| | Enfermeras |

| Descripción del procedimiento: | | | |
|---------------------------------------|---------------------------------------|---|------------------------------|
| No. | Responsable | Actividad | Documentos de soporte |
| 1 | Docente | Firma autorización del procedimiento. | Notas de evolución |
| 2 | Estudiante supervisado por el docente | Realiza historia clínica. | Ficha endodóncica |
| 3 | Estudiante supervisado por el docente | Realiza el interrogatorio relacionado al traumatismo. | |
| 4 | Estudiante supervisado por el docente | Verifica si hubo periodo de inconsciencia. | |
| 5 | Estudiante supervisado por el docente | Realiza examen clínico facial, con palpación de cara, labios, músculos, huesos. | |
| 6 | Estudiante supervisado por el docente | Lleva registro fotográfico intra y extraoral antes, durante y después de tratamiento. | Fotografías |
| 7 | Estudiante supervisado por el docente | Verifica donde, cómo, cuándo y con qué ocurrió el traumatismo dental. | |
| 8 | Estudiante supervisado por el docente | Verifica si presenta alteración en la mordida. | |
| 9 | Estudiante supervisado por el docente | Verifica si existe posición anormal dental. | |

| | | | |
|----|---------------------------------------|---|--------------------|
| 10 | Estudiante supervisado por el docente | Verifica clínicamente si existe fractura dental. | |
| 11 | Estudiante supervisado por el docente | Verifica si existe movilidad dental. | Notas de evolución |
| 12 | Estudiante supervisado por el docente | Realiza pruebas de sensibilidad pulpar con vitalómetro, hielo o cloruro de etilo. | Notas de evolución |
| 13 | Estudiante supervisado por el docente | Realiza pruebas de sensibilidad periapical como percusión, movilidad, sondeo periodontal y movilidad de dientes involucrados. | Notas de evolución |
| 14 | Estudiante supervisado por el docente | Toma radiografía oclusal. | Radiografía |
| 15 | Estudiante supervisado por el docente | Toma radiografía periapical mesio y distoangulada de los dientes afectados. | |
| 16 | Estudiante supervisado por el docente | Toma radiografía de tejidos blandos colocando la película entra labios o carrillo y dientes. | |
| 17 | Estudiante supervisado por el docente | Establece diagnóstico, pronóstico y plan de tratamiento del traumatismo dental. | Notas de evolución |
| 18 | Docente | Firma validando el procedimiento. | Notas de evolución |

| | |
|--------|---------------------------------|
| Anexos | Formato notas de evolución |
| | Formato ficha endodóncica |
| | Fotografías intra y extraorales |
| | Radiografías dentoalveolares |





PROCEDIMIENTO

| | |
|------------------|--|
| PROCEDIMIENTO 17 | MANEJO DE INFRACCIÓN DEL ESMALTE |
| Propósito | Manejar la infracción del esmalte para devolver la función del diente traumatizado. |
| Alcance | Coordinación de Endodoncia |
| | Secretaría Administrativa |
| | Enfermería |
| Referencias | American Association of Endodontists. Recommended Guidelines of the American Association of Endodontists for the Treatment of Traumatic Dental Injuries. AAE. [online]. Nov 2004, [citado 21 Diciembre 2004], p.1-6. Disponible en la World Wide Web: http://www.aae.org/NR/rdonlyres/9232084C-DD96-4459-98B6-33A17A3FEA10/0/2004TraumaGuidelines.pdf |
| | Andreasen JO, Andreasen FM and Andersson L. Textbook and Color Atlas of Traumatic Injuries to the Teeth. 4a ed. Blackwell Munksgaard, Denmark.2007 |
| | Borum MK, Andreasen JO. Sequeale of trauma to primary maxillary incisors. I. Complications in the primary dentition. J Endod & Dent Traumatol. 1998;14: 31-44 |
| | Flores MT, L Andersson L, Andreasen JO, Bakland LK, Malmgren B, Barnett F, Bourguignon C, Diangelis A, Hicks L, Sigurdsson A, Trope M, Tsukiboshi M, Von Arx T. Guidelines for the management of traumatic dental injuries. |

| | |
|-------------------|---|
| | I. Fractures and luxations of permanent teeth. Dent Traumatol. 2007; 23:66-71 |
| | Flores MT, L Andersson L, Andreasen JO, Bakland LK, Malmgren B, Barnett F, Bourguignon C, Diangelis A, Hicks L, Sigurdsson A, Trope M, Tsukiboshi M, Von Arx T. Guidelines for the management of traumatic dental injuries. II. Avulsion of permanent teeth. Dent Traumatol. 2007; 23:130-136 |
| Responsabilidades | Coordinación de Endodoncia |
| | Docente |
| | Estudiante de la Especialización en Endodoncia |

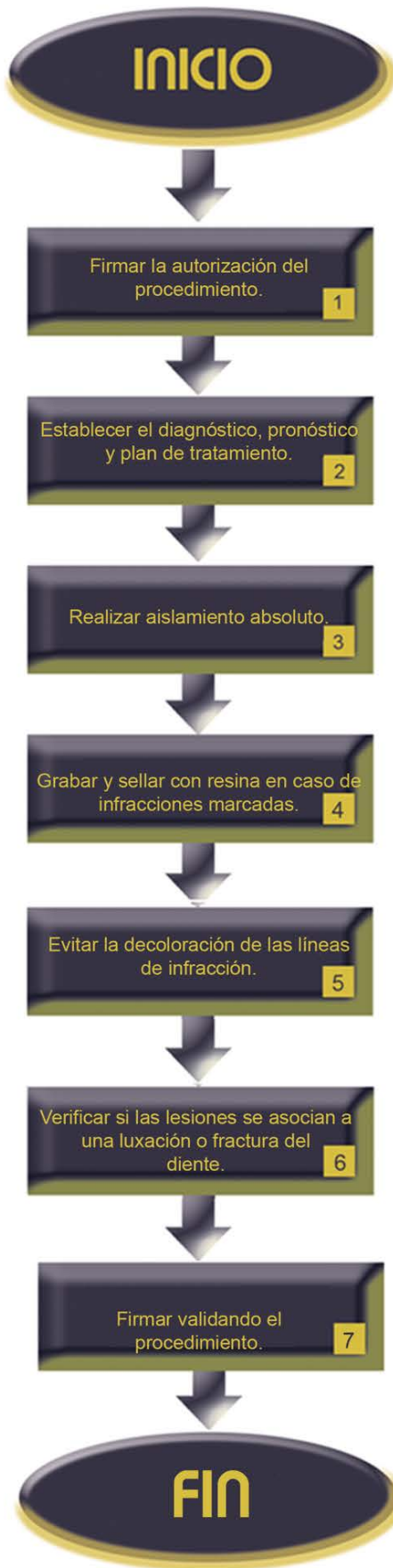| | Instrumentos | Materiales |
|---------|--|--------------------|
| Insumos | Espejo dental | Gasas estériles |
| | Explorador | Resinas compuestas |
| | Excavador | |
| | Pinzas de curación | |
| | Negatoscopio | |
| | Aparato de transiluminación | |
| | Instrumental y equipo para la colocación de resinas compuestas | |
| | Fresa troncocónica de diamante | |
| | Pieza de alta velocidad | |
| | Espátula para cemento | |

| | |
|--------------------|--|
| Indicaciones | Traumatismo dento-alveolar con infracción del esmalte (fractura incompleta del esmalte sin pérdida de la estructura del diente). |
| Contraindicaciones | No aplica. |
| Complicaciones | Caries. |
| | Fractura coronaria complicada. |

| | |
|----------|--|
| Personal | Estudiante de la Especialización de Endodoncia |
| | Docente |
| | Enfermeras |
| | Personal de limpieza |

| Descripción del procedimiento: | | | |
|---------------------------------------|---------------------------------------|--|------------------------------|
| No. | Responsable | Actividad | Documentos de soporte |
| 1 | Docente | Firma la autorización del procedimiento. | Notas de evolución |
| 2 | Estudiante supervisado por el docente | Establece el diagnóstico, pronóstico y plan de tratamiento de la infracción del esmalte. | Ver procedimiento |
| 3 | Estudiante supervisado por el docente | Realiza aislamiento absoluto. | Ver procedimiento |
| 4 | Estudiante supervisado por el docente | Graba y sella con resina en caso de infracciones marcadas. | |
| 5 | Estudiante supervisado por el docente | Evita la decoloración de las líneas de infracción. | |
| 6 | Estudiante supervisado por el docente | Verifica si las lesiones de infracción se asocian a una luxación o fractura del diente. | |
| 7 | Docente | Firma validando el procedimiento. | Notas de evolución |

| | |
|--------|---|
| Anexos | Formato notas de evolución |
| | Procedimiento manejo de dientes traumatizados |
| | Procedimiento aislamiento absoluto |



INICIO

Firmar la autorización del procedimiento. **1**

Establecer el diagnóstico, pronóstico y plan de tratamiento. **2**

Realizar aislamiento absoluto. **3**

Grabar y sellar con resina en caso de infracciones marcadas. **4**

Evitar la decoloración de las líneas de infracción. **5**

Verificar si las lesiones se asocian a una luxación o fractura del diente. **6**

Firmar validando el procedimiento. **7**

FIN

PROCEDIMIENTO

| | |
|------------------|--|
| PROCEDIMIENTO 18 | FRACTURA DEL ESMALTE |
| Propósito | Manejar la fractura del esmalte para devolver la función del diente traumatizado. |
| Alcance | Coordinación de Endodoncia |
| | Secretaría Administrativa |
| | Enfermería |
| Referencias | American Association of Endodontists. Recommended Guidelines of the American Association of Endodontists for the Treatment of Traumatic Dental Injuries. AAE. [online]. Nov 2004, [citado 21 Diciembre 2004], p.1-6. Disponible en la World Wide Web: http://www.aae.org/NR/rdonlyres/9232084C-DD96-4459-98B6-33A17A3FEA10/0/2004TraumaGuidelines.pdf |
| | Andreasen JO, Andreasen FM and Andersson L. Textbook and Color Atlas of Traumatic Injuries to the Teeth. 4a ed. Blackwell Munksgaard, Denmark. 2007 |
| | Borum MK, Andreasen JO. Sequeale of trauma to primary maxillary incisors. I. Complications in the primary dentition. J Endod & Dent Traumatol. 1998; 14:31-44 |
| | Flores MT, L Andersson L, Andreasen JO, Bakland LK, Malmgren B, Barnett F, Bourguignon C, Diangelis A, Hicks L, Sigurdsson A, Trope M, Tsukiboshi M, Von Arx T. Guidelines for the management of traumatic dental injuries. |

| | |
|-------------------|---|
| | I. Fractures and luxations of permanent teeth. Dent Traumatol. 2007; 23:66-71 |
| Responsabilidades | Coordinación de Endodoncia |
| | Docente |
| | Estudiante de la Especialización en Endodoncia |

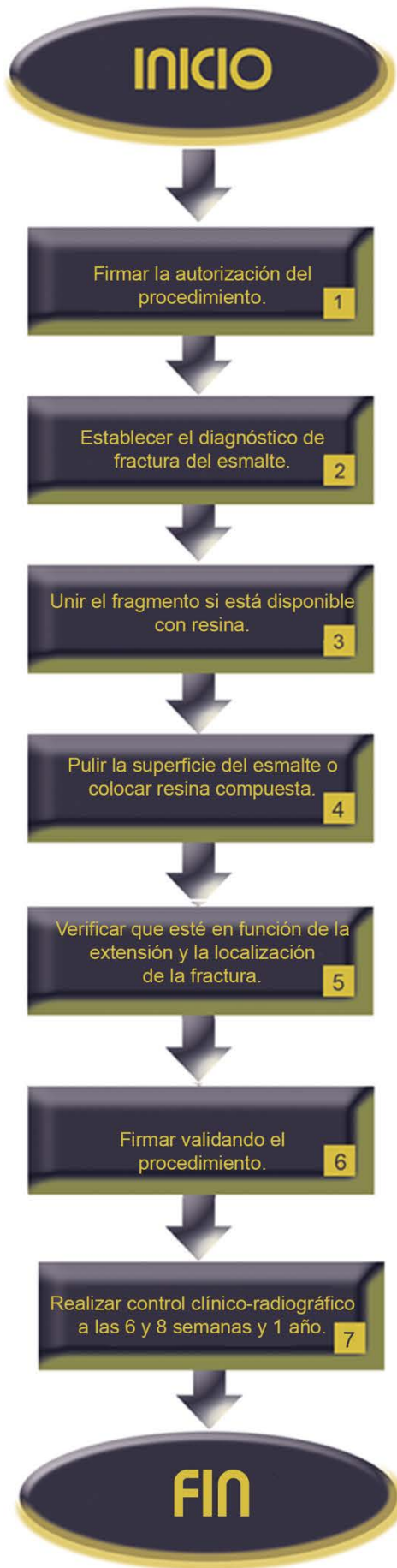
| Insumos | Instrumentos | Materiales |
|---------|--|--------------------------------------|
| | | Espejo dental |
| | Excavador | Gasas estériles |
| | Pinzas de curación | Resinas |
| | Explorador No. 5 | Pasta abrasiva |
| | Aparato de transiluminación | Películas radiográficas periapicales |
| | Instrumental y equipo para la colocación de resinas compuestas | |
| | Espátula para cemento | |
| | Motor de baja velocidad con contrángulo | |
| | Mandril para contrángulo | |
| | Discos finos de diamante | |
| | Discos de felpa | |
| | Instrumental y equipo para realizar pruebas de sensibilidad pulpar | |

| | |
|--------------------|--|
| Indicaciones | Traumatismo dento-alveolar con fractura del esmalte (fractura confinada al esmalte con pérdida de la estructura del diente). |
| Contraindicaciones | No aplica. |
| Complicaciones | Caries. |
| | Fractura coronaria complicada. |

| | |
|----------|--|
| Personal | Estudiante de la Especialización de Endodoncia |
| | Docente |
| | Enfermeras |
| | Personal de limpieza |

| Descripción del procedimiento: | | | |
|---------------------------------------|---------------------------------------|--|--|
| No. | Responsable | Actividad | Documentos de soporte |
| 1 | Docente | Firma la autorización del procedimiento. | Notas de evolución |
| 2 | Estudiante supervisado por el docente | Establece el diagnóstico de fractura del esmalte. | Ver procedimiento |
| 3 | Estudiante supervisado por el docente | Une el fragmento si está disponible con resina. | |
| 4 | Estudiante supervisado por el docente | Pule la superficie del esmalte o coloca una restauración con resina compuesta. | |
| 5 | Estudiante supervisado por el docente | Verifica que esté en función de la extensión y la localización de la fractura. | |
| 6 | Docente | Firma validando el procedimiento. | Notas de evolución |
| 7 | Estudiante supervisado por el docente | Realiza control clínico-radiográfico a las 6 y 8 semanas y 1 año. | Carnet de citas Radiografía Notas de evolución |

| | |
|--------|---|
| Anexos | Formato notas de evolución |
| | Procedimiento manejo de dientes traumatizados |
| | Carnet de citas |
| | Radiografías dentoalveolares |



PROCEDIMIENTO

| | |
|------------------|--|
| PROCEDIMIENTO 19 | MANEJO DE FRACTURA ESMALTE - DENTINA |
| Propósito | Manejar la fractura esmalte-dentina para devolver la función del diente traumatizado. |
| Alcance | Coordinación de Endodoncia |
| | Secretaría Administrativa |
| | Enfermería |
| Referencias | Andreasen FM, Andreasen JO, Tsukiboshil M. Examination and Diagnosis of Dental Injuries. In: Andreasen JO, Andreasen FM, Andersson L, (eds.). Textbook and Color Atlas of Traumatic Injuries to the Teeth 4a ed. Oxford, Blackwell 2007; pp.255-279 |
| | Flores MT, L Andersson L, Andreasen JO, Bakland LK, Malmgren B, Barnett F, Bourguignon C, Diangelis A, Hicks L, Sigurdsson A, Trope M, Tsukiboshi M, Von Arx T. Guidelines for the management of traumatic dental injuries. III. Primary teeth. Dent Traumatol. 2007;23(4):196-202 |
| | Fried I, Erickson P. Anterior tooth trauma in the primary dentition: Incidence, classification, treatment methods and sequelae: A review of the literature. J Dent Child.1995; July-August: 256-261 |
| | Lombardi SM, Sheller B, Williams B. Diagnosis and treatment of dental trauma in a children's hospital. J Pediat Dent 1998; 20:112-120 |

| | |
|-------------------|--|
| Responsabilidades | Coordinación de Endodoncia |
| | Docente |
| | Estudiante de la Especialización de Endodoncia |
| | Personal de limpieza |

| | Instrumentos | Materiales |
|---------|--|----------------------------|
| Insumos | Espejo dental | Algodón |
| | Explorador No. 5 | Clorhexidina al 0.2% |
| | Pinzas de curación | Solución salina |
| | Excavador | Hipoclorito de sodio al 1% |
| | Espátula para cemento | Loseta de vidrio |
| | Pieza de mano de alta velocidad | Resinas compuestas |
| | Fresa de diamante de balón de football | Ionómero de vidrio |
| | | Hidróxido de calcio |

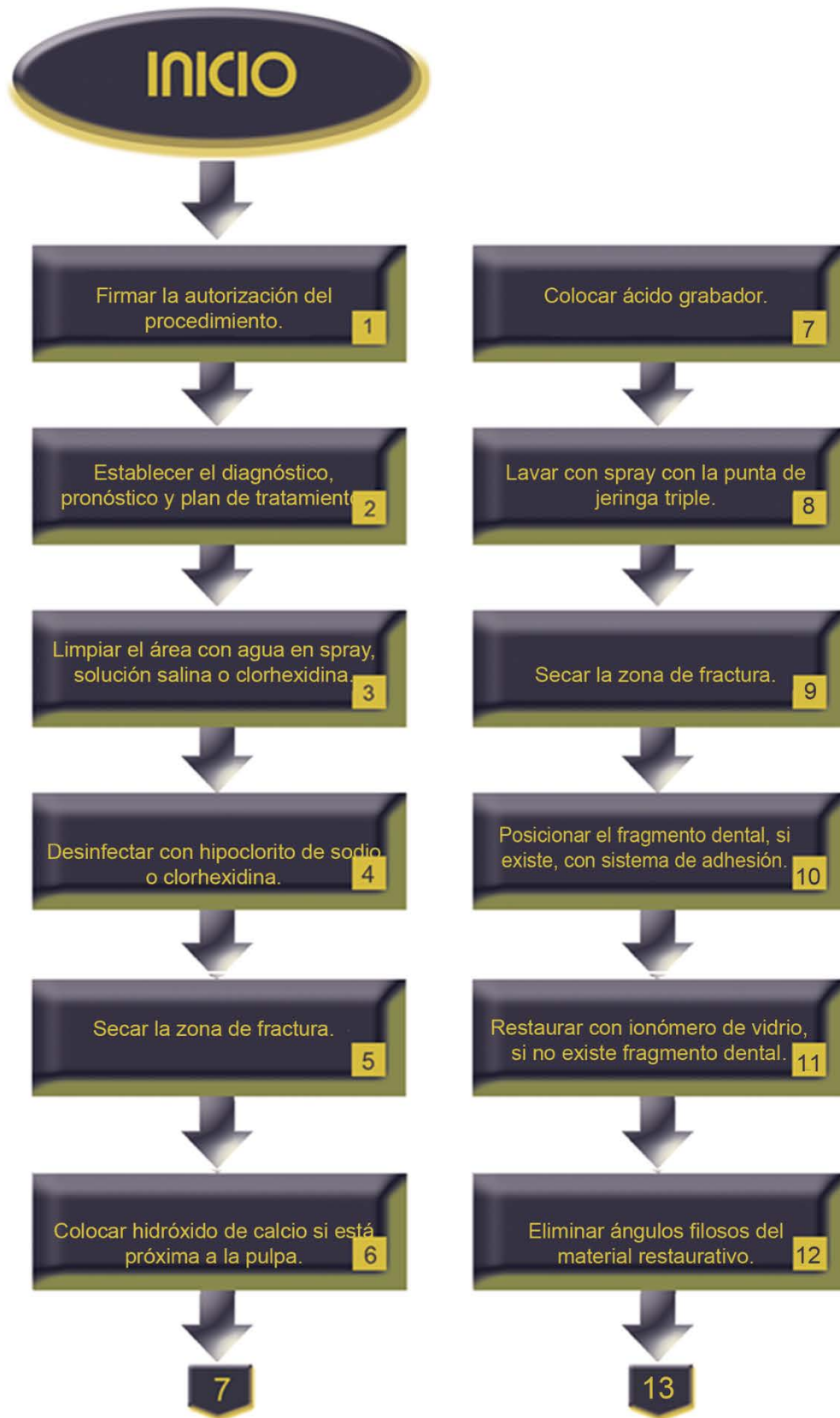
| | |
|--------------------|--|
| Indicaciones | Traumatismo dento-alveolar con fractura esmalte – dentina. |
| Contraindicaciones | No aplica. |
| Complicaciones | Trismus. |

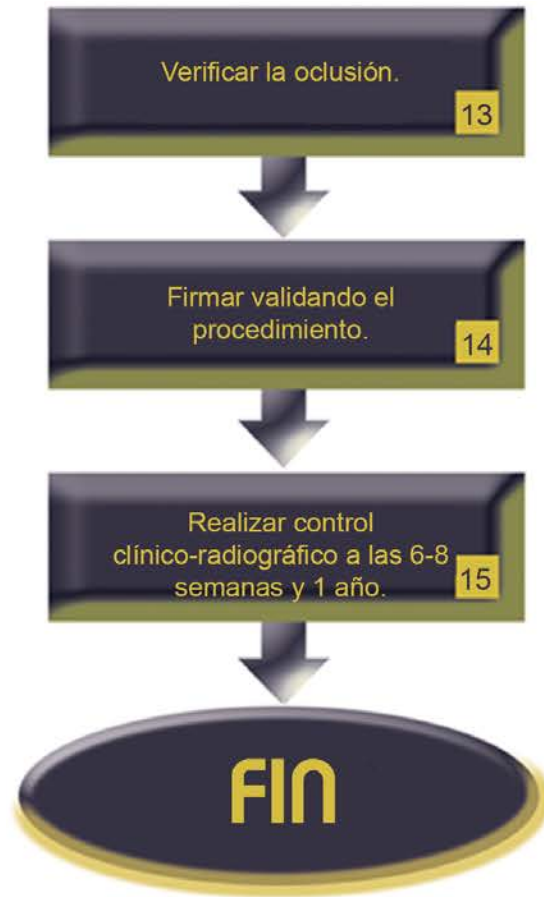| | |
|----------|--|
| Personal | Estudiante de la Especialización en Endodoncia |
| | Docente |
| | Enfermeras |

| Descripción del procedimiento: | | | |
|---------------------------------------|---------------------------------------|---|------------------------------|
| No. | Responsable | Actividad | Documentos de soporte |
| 1 | Docente | Firma la autorización del procedimiento. | Nota de evolución |
| 2 | Estudiante supervisado por el docente | Establece el diagnóstico, pronóstico y plan de tratamiento de fractura esmalte - dentina. | Ver procedimiento |
| 3 | Estudiante supervisado por el docente | Limpia el área con agua en spray, solución salina o clorhexidina. | |
| 4 | Estudiante supervisado por el docente | Desinfecta con hipoclorito de sodio o clorhexidina. | |
| 5 | Estudiante supervisado por el docente | Seca la zona de fractura. | |
| 6 | Estudiante supervisado por el docente | Coloca hidróxido de calcio si está próxima a la pulpa. | |
| 7 | Estudiante supervisado por el docente | Coloca ácido grabador. | |
| 8 | Estudiante supervisado por el docente | Lava con spray con la punta de jeringa triple. | |

| | | | |
|----|---------------------------------------|--|---|
| 9 | Estudiante supervisado por el docente | Seca la zona de fractura. | |
| 10 | Estudiante supervisado por el docente | Posiciona el fragmento dental, si existe, con sistema de adhesión. | |
| 11 | Estudiante supervisado por el docente | Restaura con ionómero de vidrio, si no existe fragmento dental. | |
| 12 | Estudiante supervisado por el docente | Elimina ángulos filosos del material restaurativo. | |
| 13 | Estudiante supervisado por el docente | Verifica la oclusión. | |
| 14 | Docente | Firma validando el procedimiento. | Notas de evolución |
| 15 | Estudiante supervisado por el docente | Realiza control clínico-radiográfico a las 6-8 semanas y 1 año. | Carnet de citas Radiografías Notas de evolución |

| | |
|--------|---|
| Anexos | Formato notas de evolución |
| | Procedimiento manejo de dientes traumatizados |
| | Carnet de citas |
| | Radiografías dentoalveolares |





PROCEDIMIENTO

| | |
|------------------|--|
| PROCEDIMIENTO 20 | FRACTURA COMPLICADA DE LA CORONA |
| Propósito | Manejar la fractura esmalte – dentina – pulpa para devolver la función del diente traumatizado. |
| Alcance | Coordinación de Endodoncia |
| | Secretaría Administrativa |
| | Enfermería |
| Referencias | Lombardi SM, Sheller B, Williams B. Diagnosis and treatment of dental trauma in a children’s hospital. J Pediat Dent 1998; 20:112-120 |
| | Andreasen FM, Andreasen JO, Tsukiboshil M. Examination and Diagnosis of Dental Injuries. In: Andreasen JO, Andreasen FM, Andersson L, (eds.). Textbook and Color Atlas of Traumatic Injuries to the Teeth 4a ed. Oxford, Blackwell 2007; pp.255-279 |
| | Flores MT, L Andersson L, Andreasen JO, Bakland LK, Malmgren B, Barnett F, Bourguignon C, Diangelis A, Hicks L, Sigurdsson A, Trope M, Tsukiboshi M, Von Arx T. Guidelines for the management of traumatic dental injuries. III. Primary teeth. Dent Traumatol. 2007;23(4):196-202 |
| | Fried I, Erickson P. Anterior tooth trauma in the primary dentition: Incidence, classification, treatment methods and |

| | |
|-------------------|---|
| | sequelae: A review of the literature. J Dent Child.1995; July-August: 256-261 |
| Responsabilidades | Coordinación de Endodoncia |
| | Docente |
| | Estudiante de la Especialización de Endodoncia |
| | Personal de limpieza |

| | Instrumentos | Materiales |
|---------|---|---|
| Insumos | Espejo dental | Gasas estériles |
| | Explorador Numero 5 | Anestésico local |
| | Excavador | Hidróxido de calcio |
| | Cucharilla de Lucas | MTA |
| | Pinzas de curación | Resinas y equipo para su colocación |
| | Instrumental y equipo para realizar tratamientos de conductos | Ionómero de vidrio |
| | Negatoscopio | Materiales para realizar tratamiento de conductos |
| | Aguja para anestesia | |
| | Pieza de mano de alta velocidad | |
| | Instrumental para realizar pulpotomía | |

| | |
|--------------------|--|
| Indicaciones | Traumatismo dento-alveolar con fractura complicada de la corona (involucra al esmalte y dentina con pérdida de la estructura y exposición pulpar). |
| Contraindicaciones | No aplica. |
| Complicaciones | Trismus. |
| | Imposibilidad de reposicionamiento dental. |

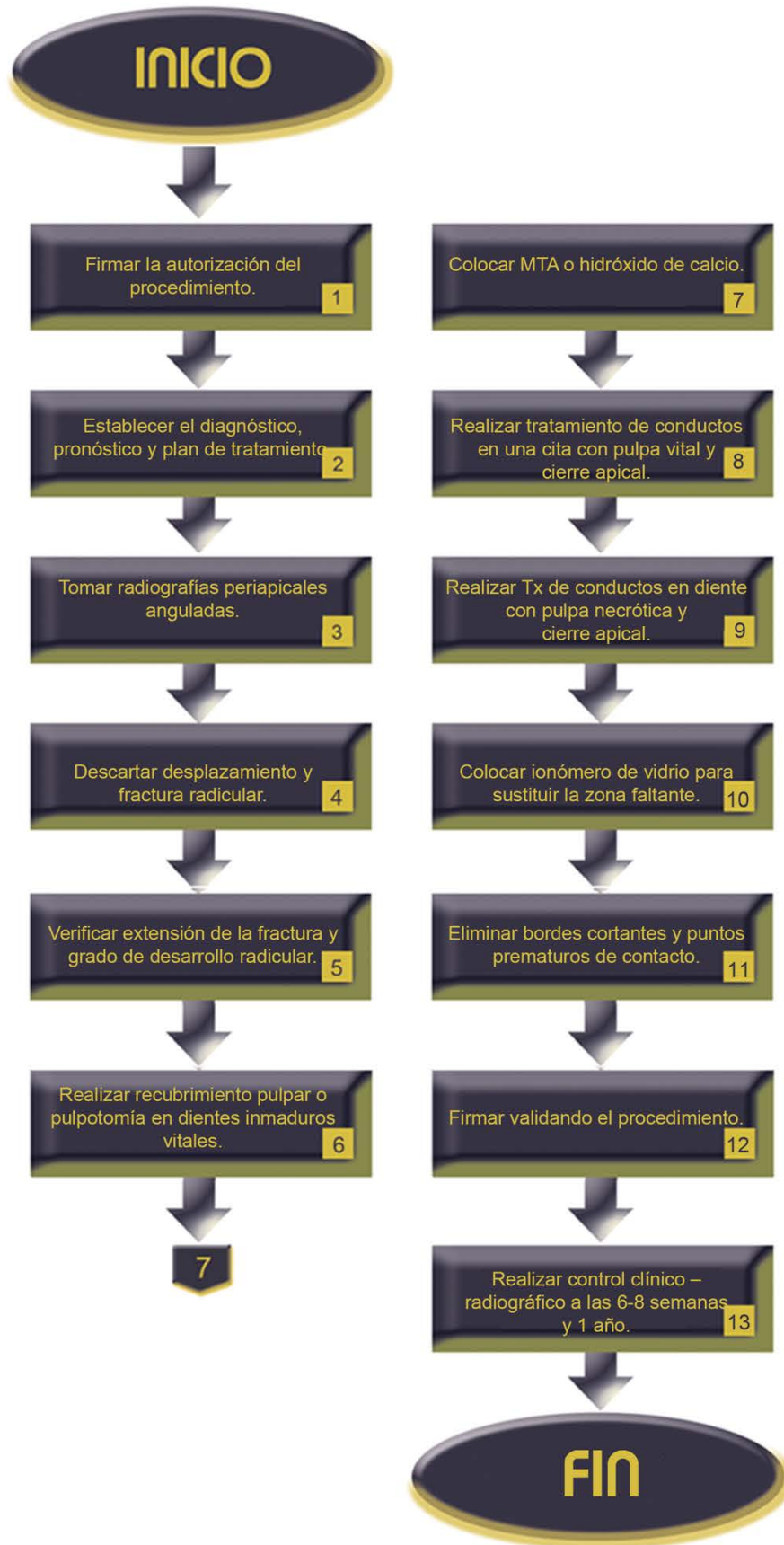
| | |
|----------|--|
| Personal | Estudiante de la Especialización de Endodoncia |
| | Docente |
| | Enfermeras |
| | Personal de limpieza |

Descripción del procedimiento:

| No. | Responsable | Actividad | Documentos de soporte |
|------------|---------------------------------------|--|------------------------------|
| 1 | Docente | Firma la autorización del procedimiento. | Notas de evolución |
| 2 | Estudiante supervisado por el docente | Establece el diagnóstico, pronóstico y plan de tratamiento de fractura de esmalte – dentina – pulpa. | Ver procedimiento |
| 3 | Estudiante supervisado por el docente | Toma radiografías periapicales anguladas. | Radiografías |
| 4 | Estudiante supervisado por el docente | Descarta desplazamiento y fractura radicular. | |
| 5 | Estudiante supervisado por el docente | Verifica extensión de la fractura y grado de desarrollo radicular. | |
| 6 | Estudiante supervisado por el docente | Realiza recubrimiento pulpar o pulpotomía en dientes con raíz inmadura y vitalidad pulpar. | |
| 7 | Estudiante supervisado por el docente | Coloca MTA o hidróxido de calcio. | |
| 8 | Estudiante supervisado por el docente | Realiza tratamiento de conductos en una cita si el diente presenta pulpa vital y cierre apical. | |

| | | | |
|----|---------------------------------------|---|--------------------------------|
| 9 | Estudiante supervisado por el docente | Realiza tratamiento de conductos en diente con pulpa necrótica y cierre apical. | |
| 10 | Estudiante supervisado por el docente | Coloca ionómero de vidrio para sustituir la zona faltante. | |
| 11 | Estudiante supervisado por el docente | Elimina bordes cortantes y puntos prematuros de contacto. | |
| 12 | Estudiante supervisado por el docente | Firma validando el procedimiento. | Notas de evolución |
| 13 | Estudiante supervisado por el docente | Realiza control clínico – radiográfico a las 6-8 semanas y 1 año. | Carnet de citas Radiografía |

| | |
|--------|--|
| Anexos | Formato notas de evolución |
| | Procedimiento de manejo de dientes traumatizados |
| | Carnet de citas |
| | Radiografías dentoalveolares |



PROCEDIMIENTO

| | |
|------------------|--|
| PROCEDIMIENTO 21 | FRACTURA CORONO-RADICULAR |
| Propósito | Manejar la fractura corono – radicular para devolver la función del diente traumatizado. |
| Alcance | Coordinación de Endodoncia |
| | Secretaría Administrativa |
| | Enfermería |
| Referencias | Andreasen FM, Andreasen JO, Tsukiboshil M. Examination and Diagnosis of Dental Injuries. In: Andreasen JO, Andreasen FM, Andersson L, (eds.). Textbook and Color Atlas of Traumatic Injuries to the Teeth 4a ed. Oxford, Blackwell 2007; pp.255-279 |
| | Flores MT, L Andersson L, Andreasen JO, Bakland LK, Malmgren B, Barnett F, Bourguignon C, Diangelis A, Hicks L, Sigurdsson A, Trope M, Tsukiboshi M, Von Arx T. Guidelines for the management of traumatic dental injuries. III. Primary teeth. Dent Traumatol. 2007;23(4):196-202 |
| | Fried I, Erickson P. Anterior tooth trauma in the primary dentition: Incidence, classification, treatment methods and sequelae: A review of the literature. J Dent Child.1995; July-August: 256-261 |
| | Lombardi SM, Sheller B, Williams B. Diagnosis and treatment of dental trauma in a children’s hospital. J Pediat Dent 1998; 20:112-120 |

| | |
|-------------------|--|
| Responsabilidades | Coordinación de Endodoncia |
| | Docente |
| | Estudiante de la Especialización en Endodoncia |
| | Personal de limpieza |

| | Instrumentos | Materiales |
|---------|--|---|
| Insumos | Espejo dental | Gasas estériles |
| | Explorador número 5 | Algodón |
| | Excavador | Anestésico local |
| | Pinzas de curación | Resinas compuestas |
| | Jeringa para anestesia | Alambre de ortodoncia para ferulizar redondo 0.16 |
| | Aguja para anestesia | Ionómero de vidrio |
| | Espátula para cemento | Hidróxido de calcio |
| | Loseta de vidrio | Materiales para realizar tratamiento de conductos |
| | Instrumental y equipo para la colocación de resinas compuestas | |
| | Mango de bisturí | |
| | Hoja de bisturí número 15 | |
| | Loseta de vidrio | |
| | Pieza de mano de alta velocidad | |

| | | |
|--|---|--|
| | Fresa tronco-cónica de diamante | |
| | Instrumental para realizar pulpotomía | |
| | Instrumental y equipo para realizar tratamientos de conductos | |
| | Postes de fibra de vidrio | |
| | Elevador para extracción dentaria | |
| | Instrumental para extracción dentaria (elevadores y fórceps) | |

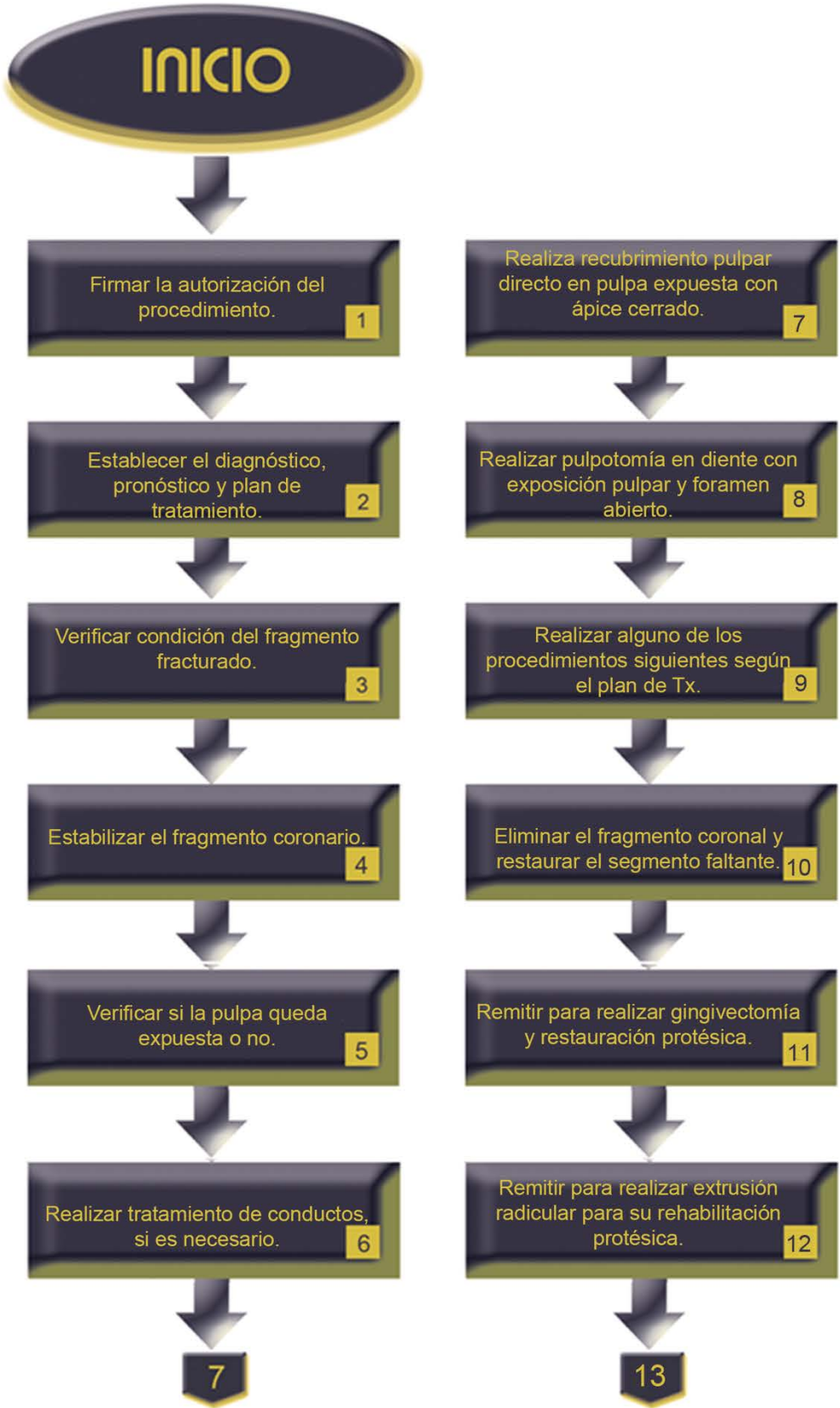| | |
|--------------------|--|
| Indicaciones | Traumatismo dento-alveolar con fractura corono-radicular (involucra el esmalte, dentina y cemento, la pulpa puede estar involucrada o no). |
| Contraindicaciones | No aplica. |
| Complicaciones | Trismus. |
| | Imposibilidad de reposicionamiento dental. |

| | |
|----------|--|
| Personal | Estudiante de la Especialización en Endodoncia |
| | Docente |
| | Enfermeras |
| | Personal de limpieza |

| Descripción del procedimiento: | | | |
|---------------------------------------|---------------------------------------|--|------------------------------|
| No. | Responsable | Actividad | Documentos de soporte |
| 1 | Docente | Firma la autorización del procedimiento. | Notas de evolución |
| 2 | Estudiante supervisado por el docente | Establece el diagnóstico, pronóstico y plan de tratamiento de fractura coronario radicular. | Ver procedimiento |
| 3 | Estudiante supervisado por el docente | Verifica condición del fragmento fracturado (desplazado o unido a encía). | |
| 4 | Estudiante supervisado por el docente | Estabiliza el fragmento coronario. | |
| 5 | Estudiante supervisado por el docente | Verifica si la pulpa queda expuesta o no. | |
| 6 | Estudiante supervisado por el docente | Realiza tratamiento de conductos o recubrimiento pulpar directo en pulpa expuesta con ápice cerrado. | Ver procedimientos |
| 7 | Estudiante supervisado por el docente | Realiza recubrimiento pulpar o pulpotomía en diente con exposición pulpar y foramen abierto. | Ver procedimiento |
| 8 | Estudiante supervisado por el docente | Realiza alguno de los procedimientos siguientes de acuerdo a los planes de tratamiento. | |

| | | | |
|----|---------------------------------------|---|--------------------------------|
| 9 | Estudiante supervisado por el docente | Elimina el fragmento coronal y restaura el segmento faltante. | |
| 10 | Estudiante supervisado por el docente | Remite para realizar gingivectomía y restauración protésica. | Interconsulta |
| 11 | Estudiante supervisado por el docente | Remite para realizar extrusión radicular para su rehabilitación protésica. | Interconsulta |
| 12 | Estudiante supervisado por el docente | Elimina el fragmento coronario con reposición quirúrgica de la raíz dental en una posición más coronal. | Interconsulta |
| 13 | Estudiante supervisado por el docente | Deja el fragmento radicular hasta que se coloque el implante dental. | Interconsulta |
| 14 | Estudiante supervisado por el docente | Remite a extracción cuando el diente haya sufrido una fractura corono – radicular severa. | Interconsulta |
| 15 | Docente | Firma validando el procedimiento. | Notas de evolución |
| 16 | Estudiante supervisado por el docente | Realiza control clínico – radiográfico a las 6,8 semanas y 1 año. | Carnet de citas Radiografía |

| | |
|--------|---|
| Anexos | Formato notas de evolución |
| | Procedimiento manejo de dientes traumatizados |
| | Procedimiento pulpotomía |
| | Formato solicitud de interconsulta |
| | Carnet de citas |
| | Radiografías dentoalveolares |



Remitir para reposicionar quirúrgicamente la raíz en posición más coronal. 13



Dejar el fragmento radicular hasta que se coloque el implante dental. 14



Remitir a extracción cuando el diente tenga una fractura severa. 15



Firmar la validando el procedimiento. 16



Realizar control clínico – radiográfico a las 6,8 semanas y 1 año. 17



FIN

PROCEDIMIENTO

| | |
|------------------|---|
| PROCEDIMIENTO 22 | FRACTURA RADICULAR |
| Propósito | Manejar la fractura radicular para devolver la función del diente traumatizado. |
| Alcance | Coordinación de Endodoncia |
| | Secretaría Administrativa |
| | Enfermería |
| Referencias | Andreasen FM, Andreasen JO, Tsukiboshil M. Examination and Diagnosis of Dental Injuries. In: Andreasen JO, Andreasen FM, Andersson L, (eds.). Textbook and Color Atlas of Traumatic Injuries to the Teeth 4a ed. Oxford, Blackwell 2007; pp.255-279 |
| | Flores MT, L Andersson L, Andreasen JO, Bakland LK, Malmgren B, Barnett F, Bourguignon C, Diangelis A, Hicks L, Sigurdsson A, Trope M, Tsukiboshi M, Von Arx T. Guidelines for the management of traumatic dental injuries. III. Primary teeth. Dent Traumatol 23:196-202 |
| | Fried I, Erickson P. 1995. Anterior tooth trauma in the primary dentition: Incidence, classification, treatment methods and sequelae: A review of the literature. J Dent Child. July-August: 256-261 |
| | Lombardi SM, Sheller B, Williams B. 1998. Diagnosis and treatment of dental trauma in a children's hospital. J Pediat Dent 20:112-120 |

| | |
|-------------------|--|
| Responsabilidades | Coordinación de Endodoncia |
| | Docente |
| | Estudiante de la Especialización en Endodoncia |
| | Personal de limpieza |

| Insumos | Instrumentos | Materiales |
|---|--|---|
| | Espejo dental | Algodón |
| | Explorador No. 5 | Gasas estériles |
| | Excavador Pinzas de curación | Solución salina |
| | Negatoscopio | Alambre de ortodoncia para ferulizar redondo 0.16 |
| | Espátula para cemento | Resinas |
| | Instrumental y equipo para la colocación de resinas compuestas | Ionómero de vidrio |
| | Fresa tronco-cónica de diamante | Hidróxido de calcio |
| | Pieza de mano de alta velocidad | MTA |
| Instrumental y equipo para realizar tratamientos de conductos | Materiales para realizar el tratamiento de conductos | |

| | |
|--------------------|---|
| Indicaciones | Traumatismo dento-alveolar con fractura radicular (cemento, dentina y pulpa). |
| Contraindicaciones | No aplica. |
| Complicaciones | Trismus. |
| | Imposibilidad de reposicionamiento dental. |
| | Interposición de tejidos de granulación. |

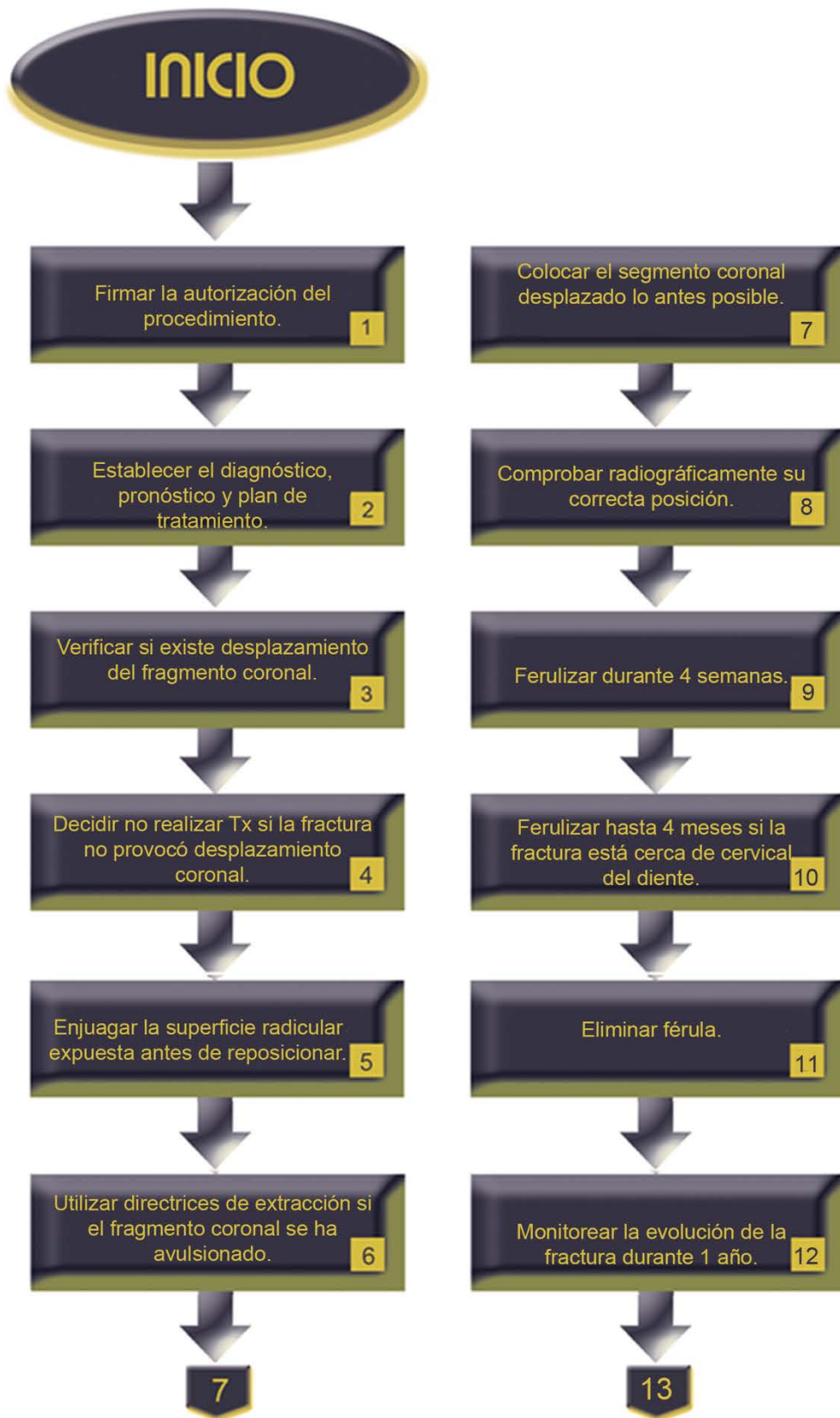| | |
|----------|--|
| Personal | Estudiante de la Especialización de Endodoncia |
| | Docente |
| | Enfermeras |
| | Personal de limpieza |

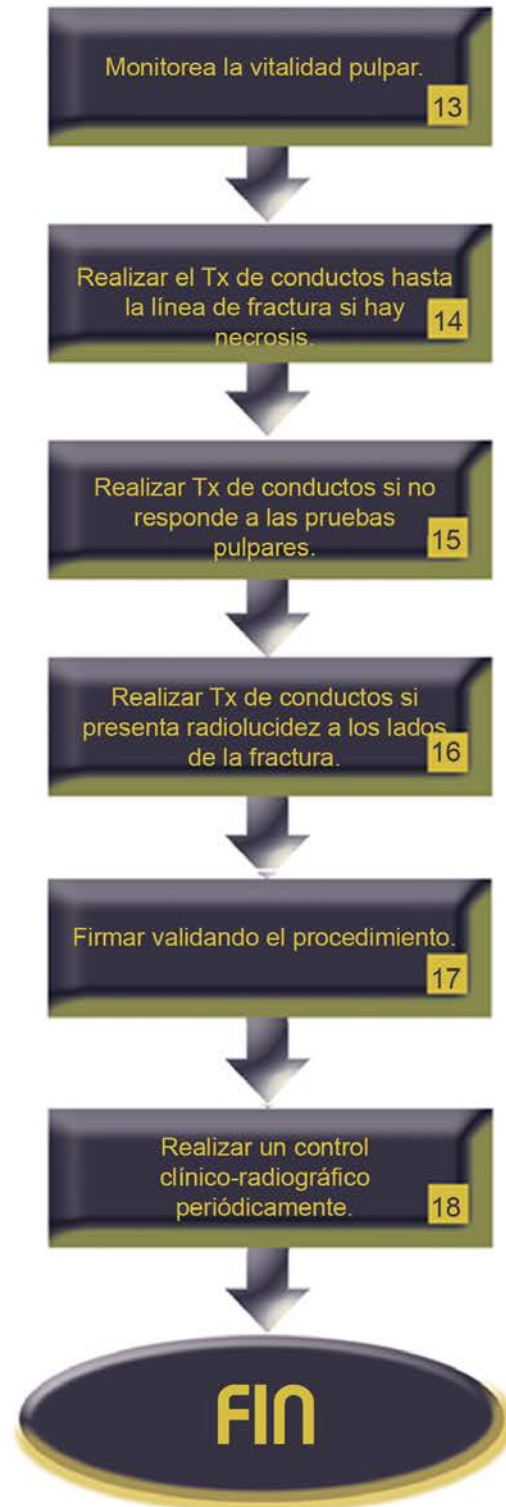
| Descripción del procedimiento: | | | |
|---------------------------------------|---------------------------------------|---|------------------------------|
| No. | Responsable | Actividad | Documentos de soporte |
| 1 | Docente | Firma la autorización del procedimiento. | Notas de evolución |
| 2 | Estudiante supervisado por el docente | Establece el diagnóstico, pronóstico y plan de tratamiento de fractura radicular. | Ver procedimiento |
| 3 | Estudiante supervisado por el docente | Verifica si existe desplazamiento del fragmento coronal. | |
| 4 | Estudiante supervisado por el docente | Decide no realizar tratamiento, si la fractura no provocó desplazamiento coronal. | |
| 5 | Estudiante supervisado por el docente | Enjuaga la superficie radicular expuesta con solución salina antes de reposicionar. | |
| 6 | Estudiante supervisado por el docente | Utiliza directrices de extracción si el fragmento coronal se ha avulsionado en la fractura radicular. | |
| 7 | Estudiante supervisado por el docente | Coloca el segmento coronal desplazado lo antes posible. | |
| 8 | Estudiante supervisado por el docente | Comprueba radiográficamente su correcta posición. | Radiografías |

| | | | |
|----|---------------------------------------|---|--------------------|
| 9 | Estudiante supervisado por el docente | Feruliza durante 4 semanas. | |
| 10 | Estudiante supervisado por el docente | Feruliza hasta 4 meses si la fractura está cerca de la zona cervical del diente. | |
| 11 | Estudiante supervisado por el docente | Elimina férula. | |
| 12 | Estudiante supervisado por el docente | Monitorea la evolución de la fractura durante 1 año. | |
| 13 | Estudiante supervisado por el docente | Monitorea la vitalidad pulpar. | |
| 14 | Estudiante supervisado por el docente | Realiza el tratamiento de conductos hasta la línea de fractura si se presenta necrosis. | |
| 15 | Estudiante supervisado por el docente | Realiza tratamiento de conductos si después de 3 meses el diente no responde a las pruebas pulpares. | |
| 16 | Estudiante supervisado por el docente | Realiza tratamiento de conductos si muestra una imagen radiolúcida a un lado de la línea de fractura. | |
| 17 | Docente | Firma validando el procedimiento. | Notas de evolución |

| | | | |
|----|---------------------------------------|--|--------------------------------|
| 18 | Estudiante supervisado por el docente | Realiza un control clínico-radiográfico de 6 y 8 semanas, 4 y 6 meses, 1 y 5 años. | Carnet de citas Radiografía |
|----|---------------------------------------|--|--------------------------------|

| | |
|--------|--|
| Anexos | Formato notas de evolución |
| | Procedimiento de manejo de dientes traumatizados |
| | Carnet de citas |
| | Radiografías dentoalveolares |





PROCEDIMIENTO

| PROCEDIMIENTO 23 | CONCUSIÓN |
|------------------|---|
| Propósito | Manejar la concusión para devolver la función del diente traumatizado. |
| Alcance | Coordinación de Endodoncia |
| | Secretaría Administrativa |
| | Enfermería |
| Referencias | Andreasen FM, Andreasen JO, Tsukiboshil M. Examination and Diagnosis of Dental Injuries. In: Andreasen JO, Andreasen FM, Andersson L, (eds.). Textbook and Color Atlas of Traumatic Injuries to the Teeth 4a ed. Oxford, Blackwell 2007; pp.255-279 |
| | Flores MT, L Andersson L, Andreasen JO, Bakland LK, Malmgren B, Barnett F, Bourguignon C, Diangelis A, Hicks L, Sigurdsson A, Trope M, Tsukiboshi M, Von Arx T. Guidelines for the management of traumatic dental injuries. III. Primary teeth. Dent Traumatol 23:196-202 |
| | Fried I, Erickson P. 1995. Anterior tooth trauma in the primary dentition: Incidence, classification, treatment methods and sequelae: A review of the literature. J Dent Child. July-August: 256-261 |
| | Lombardi SM, Sheller B, Williams B. 1998. Diagnosis and treatment of dental trauma in a children's hospital. J Pediat Dent 20:112-120 |

| | |
|-------------------|---|
| Responsabilidades | Coordinación de Endodoncia |
| | Docente |
| | Estudiante de la Especialidad de Endodoncia |
| | Personal de limpieza |

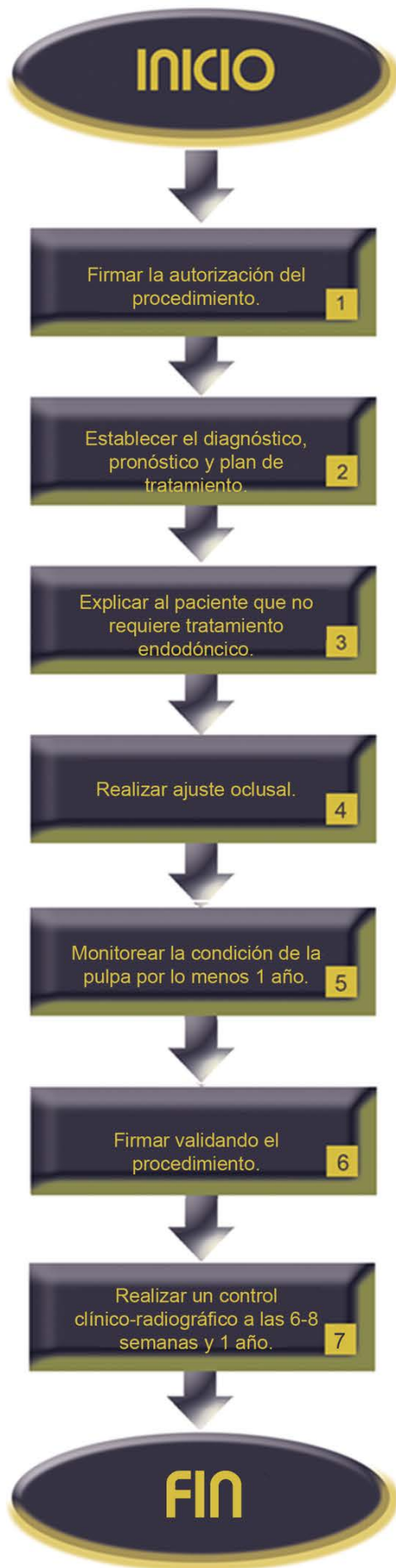
| | Instrumentos | Materiales |
|---------|--|--|
| Insumos | Espejo bucal | Resinas |
| | Explorador número. 5 | Gasas estériles |
| | Excavador | Fresa esférica de carburo y troncocónica de diamante |
| | Pinzas de curación | |
| | Espátula para cemento | |
| | Instrumental y equipo para la colocación de resinas compuestas | |
| | Pieza de mano de alta velocidad | |
| | Instrumental y equipo para realizar tratamientos de conductos | |

| | |
|--------------------|---|
| Indicaciones | Traumatismo dento-alveolar con concusión (alteración en las estructuras de soporte del diente sin incremento de la movilidad o desplazamiento dental, pero con dolor a la percusión). |
| Contraindicaciones | No aplica. |
| Complicaciones | Trismus. |

| | |
|----------|--|
| Personal | Estudiante de la Especialización de Endodoncia |
| | Docente |
| | Enfermeras |
| | Personal de Limpieza |

| Descripción del procedimiento: | | | |
|---------------------------------------|---------------------------------------|--|--|
| No. | Responsable | Actividad | Documentos de soporte |
| 1 | Docente | Firma la autorización del procedimiento. | Nota de evolución |
| 2 | Estudiante supervisado por el docente | Establece el diagnóstico, pronóstico y plan de tratamiento de concusión. | Ver procedimiento |
| 3 | Estudiante supervisado por el docente | Explica al paciente que no requiere tratamiento endodóncico. | |
| 4 | Estudiante supervisado por el docente | Realiza ajuste oclusal. | |
| 5 | Estudiante supervisado por el docente | Monitorea la condición de la pulpa por lo menos 1 año. | |
| 6 | Docente | Firma validando el procedimiento. | Nota de evolución |
| 7 | Estudiante supervisado por el docente | Realiza un control clínico-radiográfico a las 6-8 semanas y 1 año. | Carnet de citas Radiografía Notas de evolución |

| | |
|--------|--|
| Anexos | Formato notas de evolución |
| | Procedimiento de manejo de dientes traumatizados |
| | Carnet de citas |
| | Radiografías dentoalveolares |



PROCEDIMIENTO

| | |
|------------------|---|
| PROCEDIMIENTO 24 | SUBLUXACIÓN |
| Propósito | Manejar la subluxación para devolver la función del diente traumatizado. |
| Alcance | Coordinación de Endodoncia |
| | Secretaría Administrativa |
| | Enfermería |
| Referencias | Andreasen FM, Andreasen JO, Tsukiboshil M. Examination and Diagnosis of Dental Injuries. In: Andreasen JO, Andreasen FM, Andersson L. Textbook and Color Atlas of Traumatic Injuries to the Teeth 4a ed. Oxford, Blackwell 2007; pp.255-279 |
| | Flores MT, L Andersson L, Andreasen JO, Bakland LK, Malmgren B, Barnett F, Bourguignon C, Diangelis A, Hicks L, Sigurdsson A, Trope M, Tsukiboshi M, Von Arx T. Guidelines for the management of traumatic dental injuries. III. Primary teeth. Dent Traumatol 23:196-202 |
| | Fried I, Erickson P. 1995. Anterior tooth trauma in the primary dentition: Incidence, classification, treatment methods and sequelae: A review of the literature. J Dent Child. July-August: 256-261 |
| | Lombardi SM, Sheller B, Williams B. 1998. Diagnosis and treatment of dental trauma in a children's hospital. J Pediat Dent 20:112-120 |

| | |
|-------------------|--|
| Responsabilidades | Coordinación de Endodoncia |
| | Docente |
| | Estudiante de la Especialización en Endodoncia |
| | Personal de limpieza |

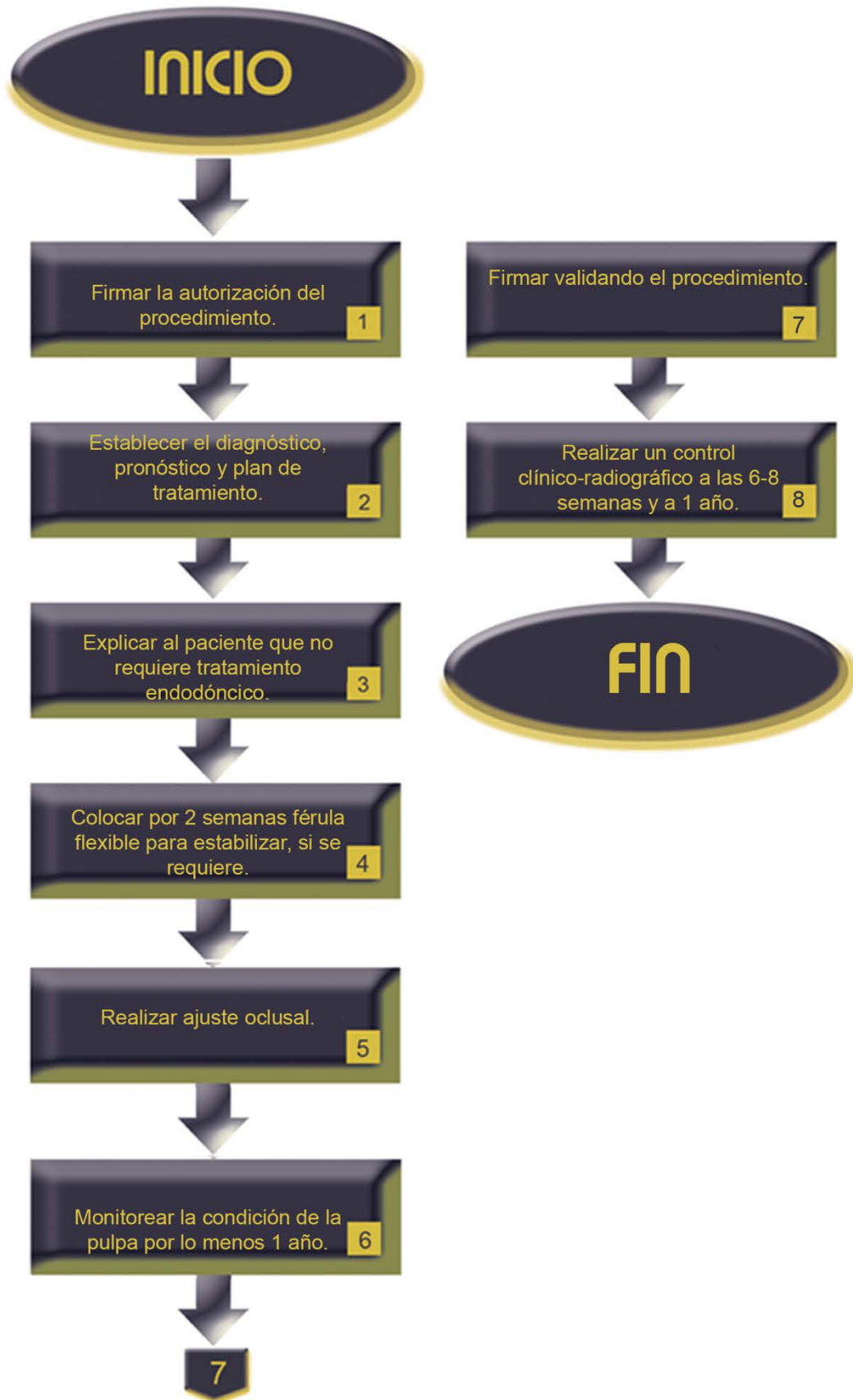
| | Instrumentos | Materiales |
|--|---------------------|--|
| | Insumos | Explorador |
| Excavador | | Resinas compuestas |
| Espejo dental | | Ionómero de vidrio |
| Pinzas de curación | | Fresa esférica de carburo y troncocónica de diamante |
| Hilo de pescar de nylon | | |
| Loseta de vidrio | | |
| Espátula para cemento | | |
| Pieza de mano de alta velocidad | | |
| Instrumental y equipo para la colocación de resinas compuestas | | |
| Instrumental y equipo para realizar tratamientos de conductos | | |

| | |
|--------------------|---|
| Indicaciones | Traumatismo dento-alveolar con subluxación (alteración de las estructuras de soporte del diente con presencia de incremento de la movilidad, pero sin desplazamiento del diente. La hemorragia del surco gingival confirma el diagnóstico). |
| Contraindicaciones | No aplica. |
| Complicaciones | Trismus. |

| | |
|----------|--|
| Personal | Estudiante de la Especialización en Endodoncia |
| | Docente |
| | Enfermeras |
| | Personal de Limpieza |

| Descripción del procedimiento: | | | |
|---------------------------------------|---------------------------------------|--|--|
| No. | Responsable | Actividad | Documentos de soporte |
| 1 | Docente | Firma la autorización del procedimiento. | Notas de evolución |
| 2 | Estudiante supervisado por el docente | Establece el diagnóstico, pronóstico y plan de tratamiento de subluxación. | Ver procedimiento |
| 3 | Estudiante supervisado por el docente | Explica al paciente que no requiere tratamiento endodóncico. | |
| 4 | Estudiante supervisado por el docente | Coloca por 2 semanas férula flexible para estabilizar, si se requiere. | |
| 5 | Estudiante supervisado por el docente | Realiza ajuste oclusal. | |
| 6 | Estudiante supervisado por el docente | Monitorea la condición de la pulpa por lo menos 1 año. | |
| 7 | Docente | Firma validando el procedimiento. | Notas de evolución |
| 8 | Estudiante supervisado por el docente | Realiza un control clínico-radiográfico a las 6-8 semanas y a 1 año. | Carnet de citas Radiografía Notas de evolución |

| | |
|--------|--|
| Anexos | Formato notas de evolución |
| | Procedimiento de manejo de dientes traumatizados |
| | Carnet de citas |
| | Radiografías dentoalveolares |



PROCEDIMIENTO

| | |
|------------------|---|
| PROCEDIMIENTO 25 | LUXACIÓN LATERAL O LUXACIÓN EXTRUSIVA |
| Propósito | Manejar las luxaciones lateral o extrusiva para devolver la función del diente traumatizado. |
| Alcance | Coordinación de Endodoncia |
| | Secretaría Administrativa |
| | Enfermería |
| Referencias | Andreasen FM, Andreasen JO, Tsukiboshil M. Examination and Diagnosis of Dental Injuries. In: Andreasen JO, Andreasen FM, Andersson L. Textbook and Color Atlas of Traumatic Injuries to the Teeth 4a ed. Oxford, Blackwell 2007; pp.255-279 |
| | Flores MT, L Andersson L, Andreasen JO, Bakland LK, Malmgren B, Barnett F, Bourguignon C, Diangelis A, Hicks L, Sigurdsson A, Trope M, Tsukiboshi M, Von Arx T. Guidelines for the management of traumatic dental injuries. III. Primary teeth. Dent Traumatol 23:196-202 |
| | Fried I, Erickson P. 1995. Anterior tooth trauma in the primary dentition: Incidence, classification, treatment methods and sequelae: A review of the literature. J Dent Child. July-August: 256-261 |
| | Lombardi SM, Sheller B, Williams B. 1998. Diagnosis and treatment of dental trauma in a children's hospital. J Pediat Dent 20:112-120 |

| | |
|-------------------|--|
| Responsabilidades | Coordinación de Endodoncia |
| | Docente |
| | Estudiante de la Especialización en Endodoncia |
| | Personal de limpieza |

| | Instrumentos | Materiales |
|--|---------------------|---|
| | Insumos | Explorador |
| Excavador | | Anestésico local |
| Espejo dental | | Algodón |
| Loseta de vidrio | | Gasas estériles |
| Jeringa para anestesia | | Resinas compuestas |
| Aguja para anestesia | | Ionómero de vidrio |
| Forceps para extracción | | Anestésico |
| Instrumental y equipo para la colocación de resinas compuestas | | Jeringa hipodérmica |
| Espátula para cemento | | Materiales para realizar tratamiento de conductos |
| Pieza de mano de alta velocidad | | |
| Fresa troncocónica de diamante | | |
| Instrumentos y equipo para realizar pruebas de sensibilidad pulpar | | |
| Instrumental y equipo para realizar tratamientos de conductos | | |

| | |
|--------------------|---|
| Indicaciones | Traumatismo dento–alveolar con luxación lateral (desplazamiento no axial del diente acompañado de fractura del hueso alveolar por labial o palatino/lingual). |
| | Traumatismo dento–alveolar con luxación extrusiva (desplazamiento axial parcial del diente fuera de su alveolo). |
| Contraindicaciones | No aplica. |
| Complicaciones | Trismus. |
| | Imposibilidad de reposicionamiento dental por reubicación incorrecta y por retraso en la reposición en el alveolo. |

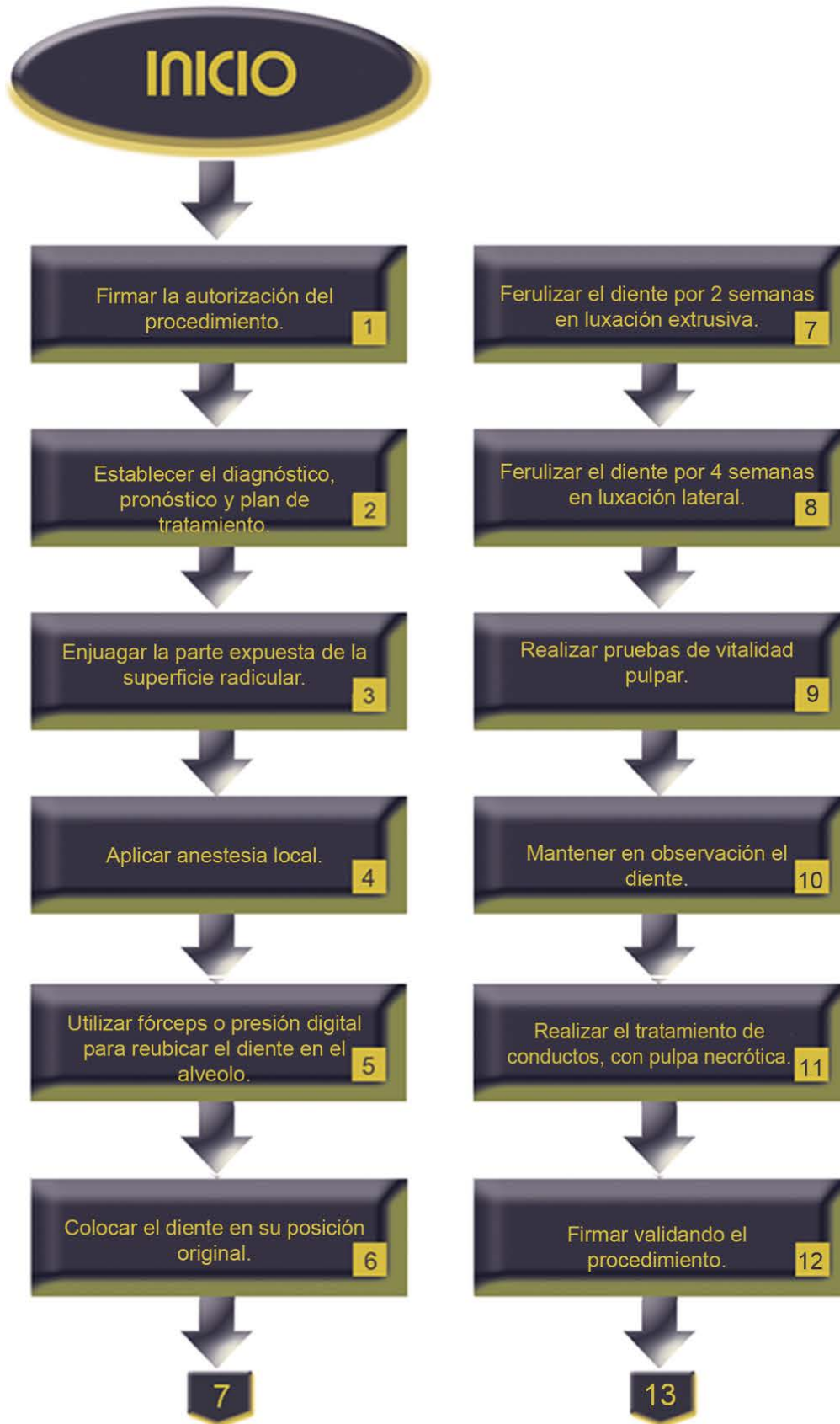| | |
|----------|--|
| Personal | Estudiante de la Especialización en Endodoncia |
| | Docente |
| | Enfermeras |
| | Personal de limpieza |

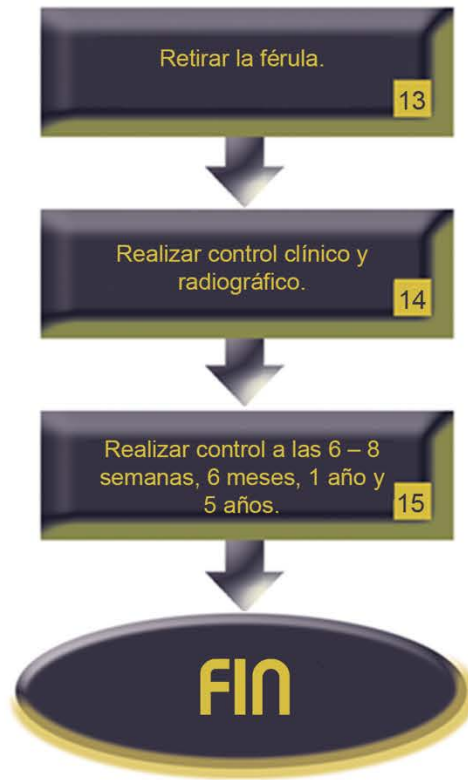Descripción del procedimiento con desarrollo radicular completo (DRC):

| No. | Responsable | Actividad | Documentos de soporte |
|------------|---------------------------------------|--|------------------------------|
| 1 | Docente | Firma la autorización del procedimiento. | Nota de evolución |
| 2 | Estudiante supervisado por el docente | Establece el diagnóstico, pronóstico y plan de tratamiento de luxación lateral. | Ver procedimiento |
| 3 | Estudiante supervisado por el docente | Enjuaga la parte expuesta de la superficie radicular con solución salina. | |
| 4 | Estudiante supervisado por el docente | Aplica anestesia local. | |
| 5 | Estudiante supervisado por el docente | Utiliza fórceps o presión digital para reubicar el diente en el alveolo. | |
| 6 | Estudiante supervisado por el docente | Coloca el diente en su posición original. | |
| 7 | Estudiante supervisado por el docente | Feruliza el diente por 2 semanas usando una férula flexible (en luxación extrusiva). | |
| 8 | Estudiante supervisado por el docente | Feruliza el diente por 4 semanas usando una férula flexible (por asociación al hueso en luxación lateral). | |

| | | | |
|----|---------------------------------------|---|--|
| 9 | Estudiante supervisado por el docente | Realiza pruebas de vitalidad pulpar. | |
| 10 | Estudiante supervisado por el docente | Mantiene en observación el diente (descartar reabsorción radicular, lesión periapical y cambio de color). | |
| 11 | Estudiante supervisado por el docente | Realiza el tratamiento de conductos, si la pulpa se encuentra necrótica (después de 3 meses). | |
| 12 | Docente | Firma validando el procedimiento. | Notas de evolución |
| 13 | Estudiante supervisado por el docente | Retira la férula (en 2 o 4 semanas, según el caso). | Carnet de citas Notas de evolución |
| 14 | Estudiante supervisado por el docente | Realiza control clínico – radiográfico. | Radiografía Notas de evolución |
| 15 | Estudiante supervisado por el docente | Realiza control clínico – radiográfico a las 6 – 8 semanas, 6 meses, 1 año y 5 años. | Carnet de citas Radiografía Notas de evolución |

| | |
|--------|--|
| Anexos | Formato notas de evolución |
| | Procedimiento de manejo de dientes traumatizados |
| | Carnet de citas |
| | Radiografías dentoalveolares |

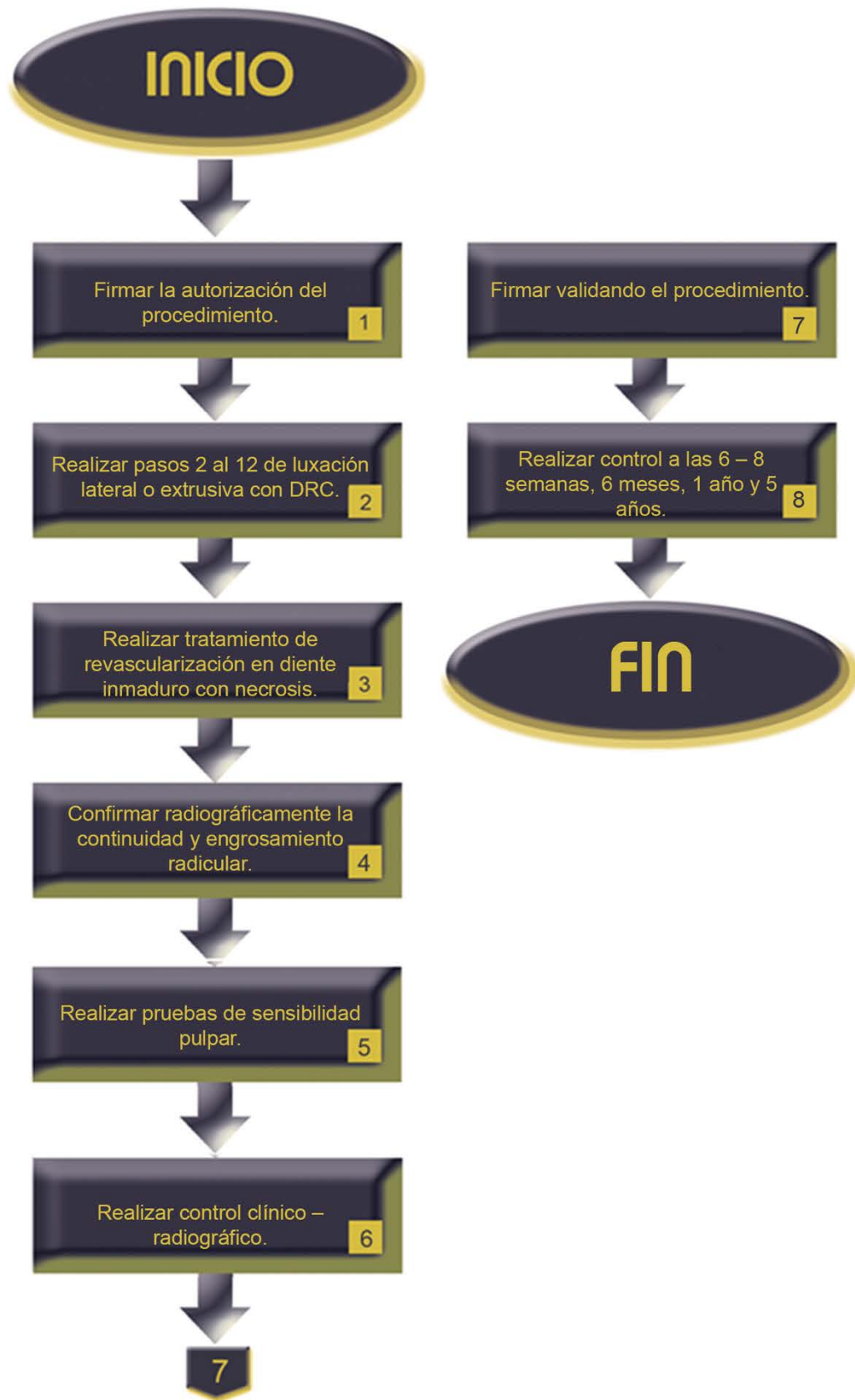




Descripción del procedimiento con desarrollo radicular incompleto:

| No. | Responsable | Actividad | Documentos de soporte |
|------------|---------------------------------------|---|--|
| 1 | Docente | Firma la autorización del procedimiento. | Nota de evolución |
| 2 | Estudiante supervisado por el docente | Realiza del paso 2 al 12 del procedimiento luxación lateral o extrusiva con desarrollo radicular completo. | Ver procedimiento |
| 3 | Estudiante supervisado por el docente | Realiza tratamiento de revascularización si el diente inmaduro se encuentra necrótico (si las paredes del conducto son delgadas y el foramen apical presenta una apertura mayor). | Ver procedimiento |
| 4 | Estudiante supervisado por el docente | Confirma radiográficamente la continuidad en la formación radicular y engrosamiento de las paredes del conducto. | Radiografía |
| 5 | Estudiante supervisado por el docente | Realiza pruebas de sensibilidad pulpar para valorar un retorno de vitalidad pulpar. | |
| 6 | Estudiante supervisado por el docente | Realiza control clínico – radiográfico. | Radiografía Notas de evolución |
| 7 | Docente | Firma validando el procedimiento. | Notas de evolución |
| 8 | Estudiante supervisado por el docente | Realiza control clínico – radiográfico a las 6 – 8 semanas, 6 meses, 1 año y 5 años. | Carnet de citas Radiografía Notas de evolución |

| | |
|--------|---|
| Anexos | Formato notas de evolución |
| | Procedimiento luxación lateral o extrusiva con desarrollo radicular completo. |
| | Procedimiento revascularización |
| | Radiografías dentoalveolares |



PROCEDIMIENTO

| | |
|------------------|--|
| PROCEDIMIENTO 26 | LUXACIÓN INTRUSIVA |
| Propósito | Manejar la luxación intrusiva para devolver la función del diente traumatizado. |
| Alcance | Coordinación de Endodoncia |
| | Secretaría Administrativa |
| | Enfermería |
| Referencias | American Association of Endodontists. Recommended Guidelines of the American Association of Endodontists for the Treatment of Traumatic Dental Injuries. AAE. [online]. Nov 2004, [citado 21 Diciembre 2004], p.1-6. Disponible en la World Wide Web: http://www.aae.org/NR/rdonlyres/9232084C-DD96-4459-98B6-33A17A3FEA10/0/2004TraumaGuidelines.pdf |
| | Andreasen JO, Andreasen FM and Andersson L. Textbook and Color Atlas of Traumatic Injuries to the Teeth. 4a ed. Blackwell Munksgaard, Denmark.2007 |
| | Borum MK, Andreasen JO. Sequeale of trauma to primary maxillary incisors. I. Complications in the primary dentition. J Endod & Dent Traumatol. 1998; 14:31-44 |
| | Flores MT, L Andersson L, Andreasen JO, Bakland LK, Malmgren B, Barnett F, Bourguignon C, Diangelis A, Hicks L, Sigurdsson A, Trope M, Tsukiboshi M, Von Arx T. Guidelines for the management of traumatic dental injuries. |

| | |
|-------------------|---|
| | I. Fractures and luxations of permanent teeth. Dent Traumatol. 2007; 23:66-71 |
| Responsabilidades | Coordinación de Endodoncia |
| | Docente |
| | Estudiante de la Especialización en Endodoncia |

| | Instrumentos | Materiales |
|---------|--|--|
| Insumos | Explorador | Solución salina |
| | Excavador | Algodón |
| | Espejo dental | Gasas estériles |
| | Pinzas de curación | Anestésico local |
| | Jeringa para anestesia | Anestésico |
| | Aguja para anestesia | Aguja para anestesiar |
| | Loseta de vidrio | Jeringa hipodérmica |
| | Espátula para cemento | Hidróxido de calcio |
| | Pieza de mano de alta velocidad | Materiales para realizar el tratamiento de conductos |
| | Fresa troncocónica de diamante | |
| | Instrumental y equipo para realizar pruebas de sensibilidad pulpar | |
| | Instrumental y equipo para realizar tratamientos de conductos | |

| | |
|--------------------|---|
| Indicaciones | Traumatismo dento-alveolar con luxación intrusiva (desplazamiento axial parcial del diente dentro de su alveolo). |
| Contraindicaciones | No aplica. |
| Complicaciones | Anquilosis. |
| | Imposibilidad de reposicionamiento dental. |
| | Formación de tejido de granulación. |
| | Infección relacionada con la erupción. |
| | Resorción por sustitución. |
| | Trismus. |

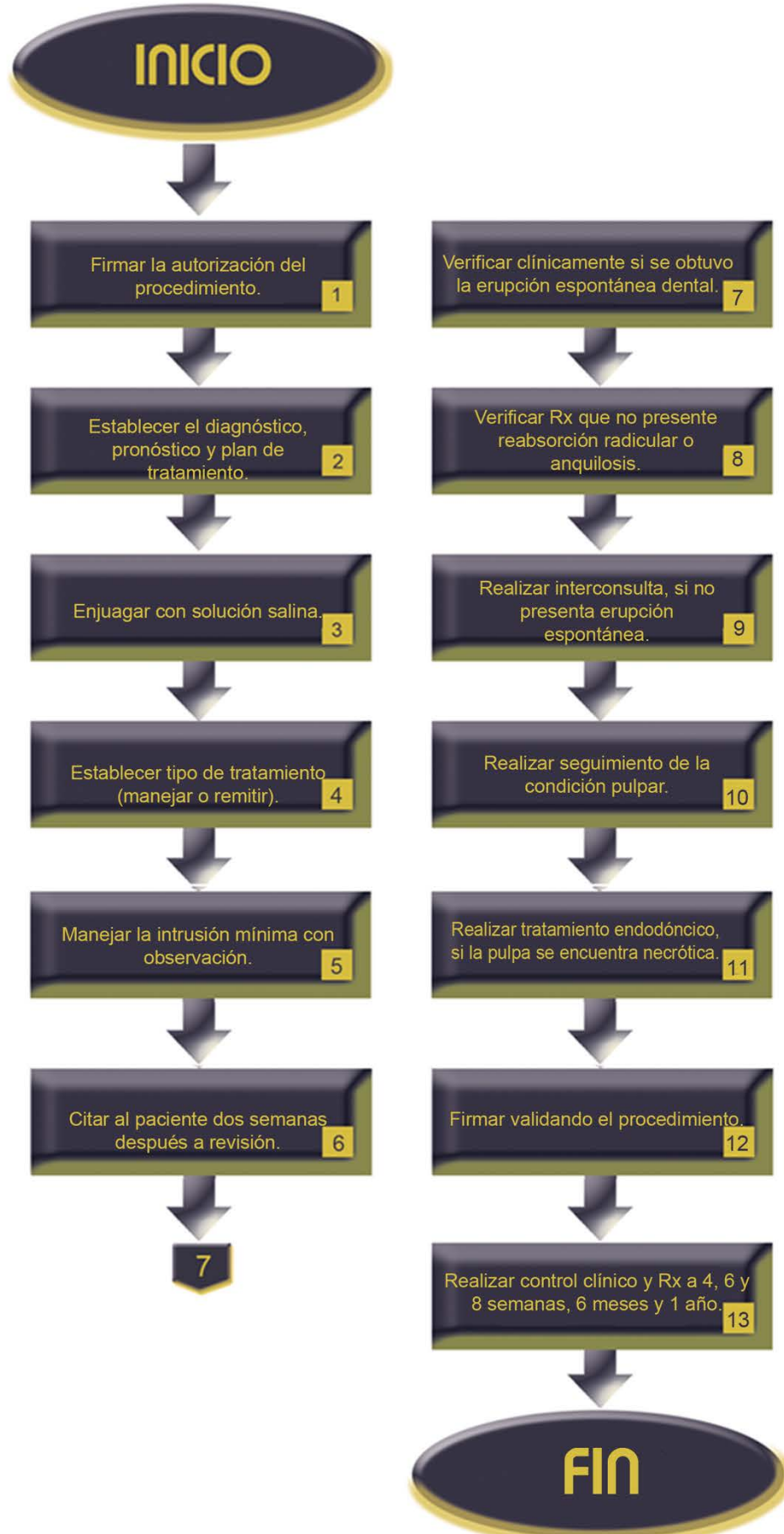
| | |
|----------|--|
| Personal | Estudiante de la Especialización en Endodoncia |
| | Docente |
| | Enfermeras |
| | Personal de limpieza |

Descripción del procedimiento:

| No. | Responsable | Actividad | Documentos de soporte |
|------------|---------------------------------------|---|------------------------------|
| 1 | Docente | Firma la autorización del procedimiento. | Nota de evolución |
| 2 | Estudiante supervisado por el docente | Establece el diagnóstico, pronóstico y plan de tratamiento de luxación intrusiva. | Ver procedimiento |
| 3 | Estudiante supervisado por el docente | Enjuaga con solución salina. | |
| 4 | Estudiante supervisado por el docente | Establece tipo de tratamiento de acuerdo al diagnóstico (maneja o remite). | Interconsulta |
| 5 | Estudiante supervisado por el docente | Maneja la intrusión mínima con observación. | |
| 6 | Estudiante supervisado por el docente | Cita al paciente dos semanas después a revisión. | Carnet de citas |
| 7 | Estudiante supervisado por el docente | Verifica clínicamente si se obtuvo la erupción espontánea dental. | |
| 8 | Estudiante supervisado por el docente | Verifica radiográficamente que no presente reabsorción radicular o anquilosis. | Radiografía |

| | | | |
|----|---------------------------------------|--|--|
| 9 | Estudiante supervisado por el docente | Realiza interconsulta para reposicionamiento quirúrgico u ortodóncico, si no presenta erupción espontánea. | Interconsulta |
| 10 | Estudiante supervisado por el docente | Realiza seguimiento de la condición pulpar. | |
| 11 | Estudiante supervisado por el docente | Realiza tratamiento endodóncico si la pulpa se encuentra necrótica. | |
| 12 | Docente | Firma validando el procedimiento. | Notas de evolución |
| 13 | Estudiante supervisado por el docente | Realiza control clínico – radiográfico a las 4, 6 y 8 semanas, 6 meses y 1 año. | Carnet de citas Radiografía Notas de evolución |

| | |
|--------|--|
| Anexos | Formato notas de evolución |
| | Procedimiento de manejo de dientes traumatizados |
| | Formato solicitud de interconsulta |
| | Carnet de citas |
| | Radiografías dentoalveolares |



PROCEDIMIENTO

| | |
|------------------|--|
| PROCEDIMIENTO 27 | AVULSIÓN |
| Propósito | Manejar la avulsión para devolver la función del diente traumatizado. |
| Alcance | Coordinación de Endodoncia |
| | Secretaría Administrativa |
| | Enfermería |
| Referencias | American Association of Endodontists. Recommended Guidelines of the American Association of Endodontists for the Treatment of Traumatic Dental Injuries. AAE. [online]. Nov 2004, [citado 21 Diciembre 2004], p.1-6. Disponible en la World Wide Web: http://www.aae.org/NR/rdonlyres/9232084C-DD96-4459-98B6-33A17A3FEA10/0/2004TraumaGuidelines.pdf |
| | Andreasen JO, Andreasen FM and Andersson L. Textbook and Color Atlas of Traumatic Injuries to the Teeth. 4a ed. Blackwell Munksgaard, Denmark.2007 |
| | Borum MK, Andreasen JO. Sequeale of trauma to primary maxiliary incisors. I. Complications in the primary dentition. J Endod & Dent Traumatol. 1998;14: 31-44 |
| | Flores MT, L Andersson L, Andreasen JO, Bakland LK, Malmgren B, Barnett F, Bourguignon C, Diangelis A, Hicks L, Sigurdsson A, Trope M, Tsukiboshi M, Von Arx T. Guidelines for the management of traumatic dental injuries. |

| | |
|-------------------|---|
| | I. Fractures and luxations of permanent teeth. Dent Traumatol. 2007; 23:66-71 |
| | Flores MT, L Andersson L, Andreasen JO, Bakland LK, Malmgren B, Barnett F, Bourguignon C, Diangelis A, Hicks L, Sigurdsson A, Trope M, Tsukiboshi M, Von Arx T. Guidelines for the management of traumatic dental injuries. II. Avulsion of permanent teeth. Dent Traumatol. 2007; 23:130-136 |
| Responsabilidades | Coordinación de Endodoncia |
| | Docente |
| | Estudiante de la Especialización en Endodoncia |

| | Instrumentos | Materiales |
|---------|--|-------------------------------------|
| Insumos | Espejo dental | Gasas estériles |
| | Excavador | Solución salina |
| | Explorador número 5 | Clorhexidina al 0.2% |
| | Pinzas de curación | Anestésico local |
| | Jeringa hipodérmica | Sutura Vicryl 4 ceros |
| | Jeringa para anestesia | Hilo de pescar de nylon |
| | Aguja para anestesia | Resinas compuestas |
| | Tijeras para sutura | Ionómero de vidrio |
| | Instrumental y equipo para la colocación de resinas compuestas | Alambre de ortodoncia |
| | Portagujas | Resinas y equipo para su colocación |

| | | |
|--|--|--|
| | Loseta de vidrio | Materiales para realizar el tratamiento de conductos |
| | Espátula para cemento | Hidróxido de calcio |
| | Pieza de mano de alta velocidad | Solución de fluoruro de sodio al 2% |
| | Fresa troncocónica de diamante | Hidróxido de calcio |
| | Instrumental y equipo para realizar pruebas de sensibilidad pulpar | Pasta corticoesteroide (Ledermix) |
| | Instrumental y equipo para realizar tratamientos de conductos | |

| | |
|--------------------|--|
| Indicaciones | Traumatismo dento – alveolar con avulsión (el diente se encuentra desplazado completamente fuera del alveolo). |
| Contraindicaciones | No aplica. |
| Complicaciones | Trismus. |
| | Imposibilidad de reposicionamiento dental. |
| | Formación de coágulo y/o tejido de granulación. |

| | |
|----------|--|
| Personal | Estudiante de la Especialización en Endodoncia |
| | Docente |
| | Enfermeras |
| | Personal de limpieza |

Descripción del procedimiento de indicaciones previas a la consulta dental:

| No. | Responsable | Actividad | Documentos de soporte |
|------------|---------------------------------------|--|------------------------------|
| 1 | Estudiante supervisado por el docente | Da indicaciones al paciente o acompañante antes de la consulta dental. | |
| 2 | Estudiante supervisado por el docente | Indica mantener la calma. | |
| 3 | Estudiante supervisado por el docente | Explica los diferentes manejos del diente avulsionado. | |
| 4 | Estudiante supervisado por el docente | Indica encontrar y tomar al diente por la corona (la parte blanca). | |
| 5 | Estudiante supervisado por el docente | Indica lavarlo brevemente (10 segundos) con agua corriente fría. | |
| 6 | Estudiante supervisado por el docente | Indica colocar el diente en su alveolo (cavidad). | |
| 7 | Estudiante supervisado por el docente | Indica morder un pañuelo para mantener al diente en su posición. | |
| 8 | Estudiante supervisado por el docente | Explica otro manejo si lo anterior no se realizó. | |

| | | | |
|----|---------------------------------------|---|--|
| 9 | Estudiante supervisado por el docente | Indica NO colocar el diente en agua. | |
| 10 | Estudiante supervisado por el docente | Indica colocar el diente en un vaso con leche, solución salina o de Hank. | |
| 11 | Estudiante supervisado por el docente | Explica otra manera de trasportar el diente. | |
| 12 | Estudiante supervisado por el docente | Indica colocar el diente entre los molares y el interior de la mejilla. | |
| 13 | Estudiante supervisado por el docente | Indica acudir lo antes posible con el odontólogo. | |



Dar indicaciones antes de la consulta dental. 1

Indicar mantener la calma. 2

Explicar los diferentes manejos del diente avulsionado. 3

Encontrar y tomar al diente por la corona. 4

Lavar brevemente (10 s) con agua corriente fría. 5

Colocar el diente en su alveolo. 6

7

Morder un pañuelo para mantener al diente en su posición. 7

Explicar otro manejo si lo anterior no se realizó. 8

Indicar NO colocar el diente en agua. 9

Colocar el diente en un vaso con leche, solución salina o de Hank. 10

Explicar otra manera de transportar el diente. 11

Colocar el diente entre los molares y el interior de la mejilla. 12

Acudir lo antes posible con el odontólogo. 13

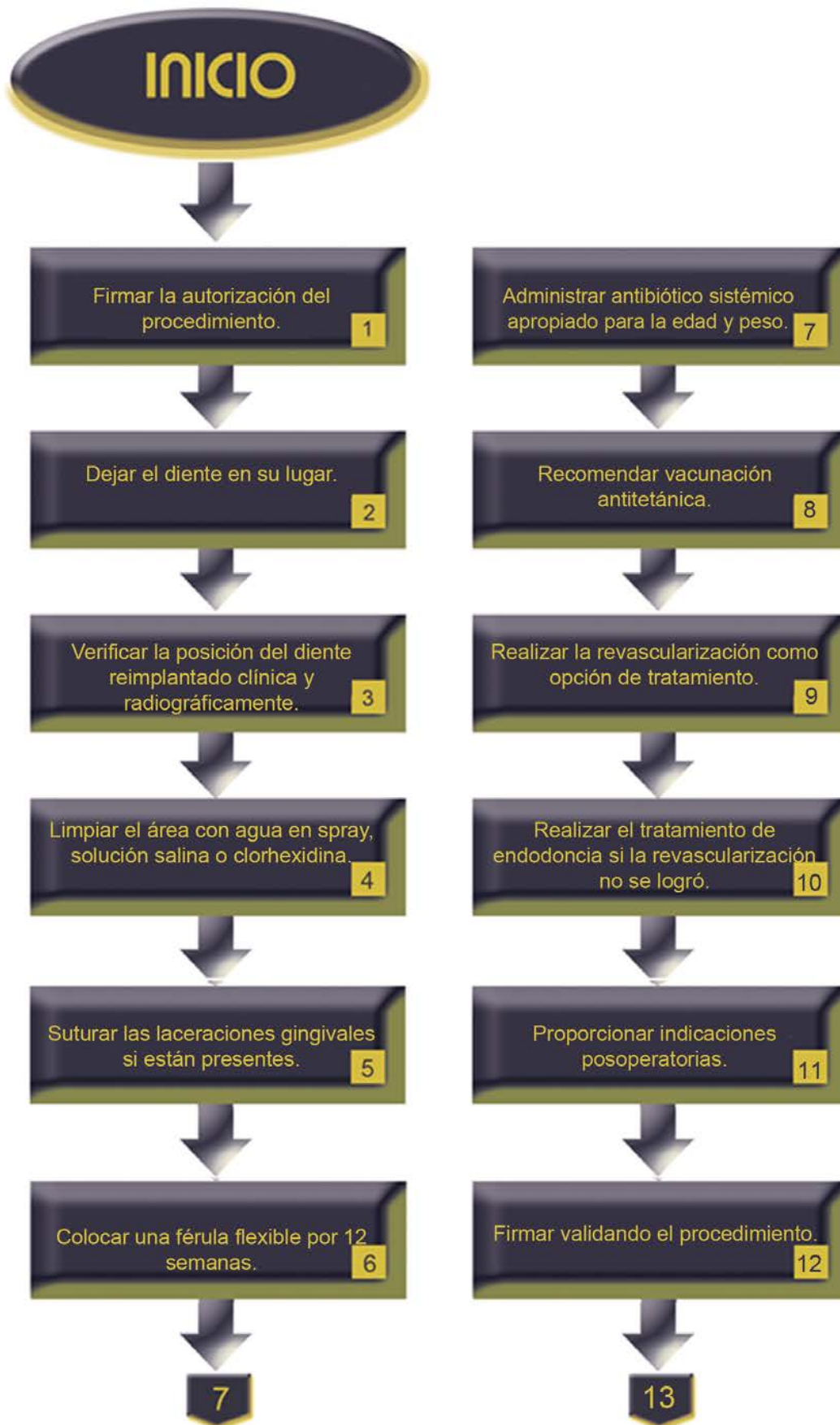


Descripción del procedimiento del diente reimplantado con ápice abierto antes de la llegada del paciente al consultorio:

| No. | Responsable | Actividad | Documentos de soporte |
|------------|---------------------------------------|--|------------------------------|
| 1 | Docente | Firma la autorización del procedimiento. | Notas de evolución |
| 2 | Estudiante supervisado por el docente | Deja el diente en su lugar. | Ver procedimiento |
| 3 | Estudiante supervisado por el docente | Verifica la posición del diente reimplantado clínica y radiográficamente. | Radiografías |
| 4 | Estudiante supervisado por el docente | Limpia el área con agua en spray, solución salina o clorhexidina. | |
| 5 | Estudiante supervisado por el docente | Sutura las laceraciones gingivales, si están presentes. | |
| 6 | Estudiante supervisado por el docente | Coloca una férula flexible por 1 - 2 semanas. | |
| 7 | Estudiante supervisado por el docente | Administra antibiótico sistémico apropiado para la edad y peso del paciente. | Receta |
| 8 | Estudiante supervisado por el docente | Recomienda vacunación antitetánica. | Carnet de vacunación |

| | | | |
|----|---------------------------------------|---|--|
| 9 | Estudiante supervisado por el docente | Realiza la revascularización como opción de tratamiento. | Ver procedimiento |
| 10 | Estudiante supervisado por el docente | Realiza el tratamiento de endodoncia si la revascularización no se logró. | |
| 11 | Estudiante supervisado por el docente | Proporciona indicaciones postraumáticas al paciente. | Tríptico |
| 12 | Docente | Firma validando el procedimiento | Notas de evolución |
| 13 | Estudiante supervisado por el docente | Elimina después de 2 semanas la férula. | Notas de evolución |
| 14 | Estudiante supervisado por el docente | Realiza control clínico y radiográfico. | Radiografía |
| 15 | Estudiante supervisado por el docente | Realiza control radiográfico a las 4 semanas, 3, 6 meses, 1 año y anualmente. | Carnet de citas Radiografía Notas de evolución |

| | |
|--------|--|
| Anexos | Formato notas de evolución |
| | Procedimiento de manejo de dientes traumatizados |
| | Radiografías dentoalveolares |
| | Receta |
| | Carnet de vacunación |
| | Procedimiento de revascularización |
| | Tríptico de indicaciones postraumáticas |
| | Carnet de citas |



Eliminar después de 2 semanas la férula.

13

Realizar control clínico y radiográfico.

14

Realizar control radiográfico a las 4 semanas, 3, 6, 12 meses y anualmente.

15

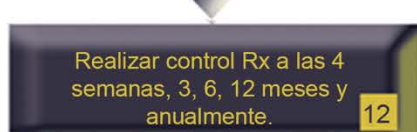
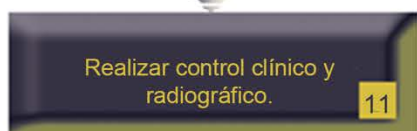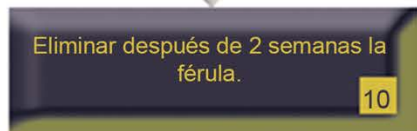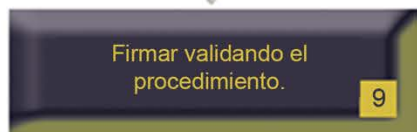
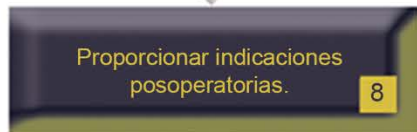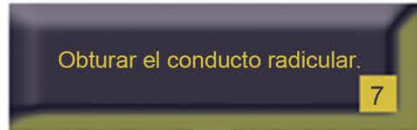
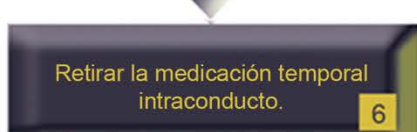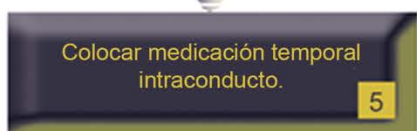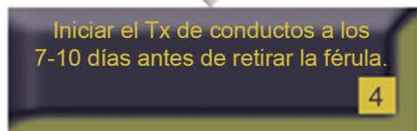
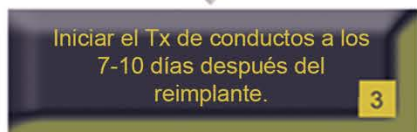
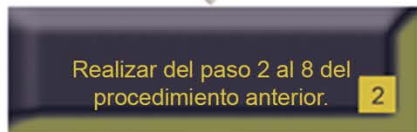
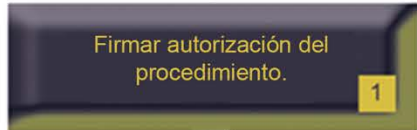FIN

Descripción del procedimiento del diente reimplantado con ápice cerrado antes de la llegada del paciente al consultorio:

| No. | Responsable | Actividad | Documentos de soporte |
|------------|---------------------------------------|--|------------------------------|
| 1 | Docente | Firma la autorización del procedimiento. | Notas de evolución |
| 2 | Estudiante supervisado por el docente | Realiza del paso 2 al 8 del procedimiento de diente reimplantado con ápice abierto. | Ver procedimiento |
| 3 | Estudiante supervisado por el docente | Inicia el tratamiento de conductos radiculares a los 7-10 días después del reimplante y antes de retirar la férula. | |
| 4 | Estudiante supervisado por el docente | Coloca hidróxido de calcio como medicamento intraconducto un máximo de 1 mes o una pasta de antibiótico corticoesteroide por lo menos 2 semanas. | |
| 5 | Estudiante supervisado por el docente | Retira la medicación temporal intraconducto. | |
| 6 | Estudiante supervisado por el docente | Obtura el conducto radicular. | |
| 7 | Estudiante supervisado por el docente | Proporciona indicaciones posoperatorias al paciente para su mejor evolución. | |

| | | | |
|----|---------------------------------------|---|--|
| 8 | Docente | Firma validando el procedimiento. | Notas de evolución |
| 9 | Estudiante supervisado por el docente | Elimina después de 2 semanas la férula. | Notas de evolución |
| 10 | Estudiante supervisado por el docente | Realiza control clínico y radiográfico. | Radiografía |
| 11 | Estudiante supervisado por el docente | Realiza control radiográfico a las 4 semanas, 3, 6 meses, 1 año y anualmente. | Carnet de citas Radiografía Notas de evolución |

| | |
|--------|--|
| Anexos | Formato notas de evolución |
| | Procedimiento de diente reimplantado con ápice abierto |
| | Radiografías dentoalveolares |
| | Carnet de citas |



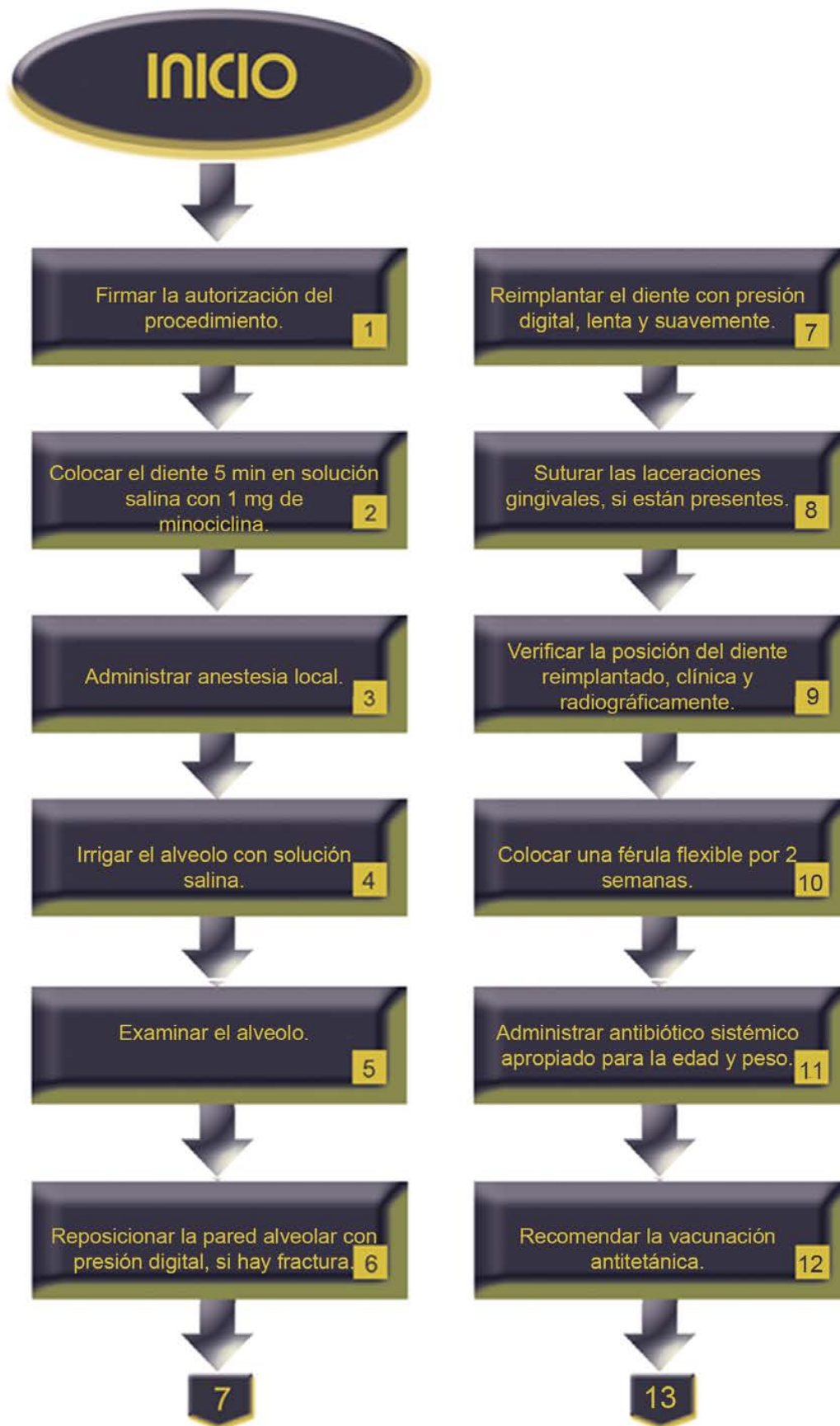
Descripción del procedimiento del diente afectado con ápice abierto MENOS de 60 minutos de permanencia extraoral:

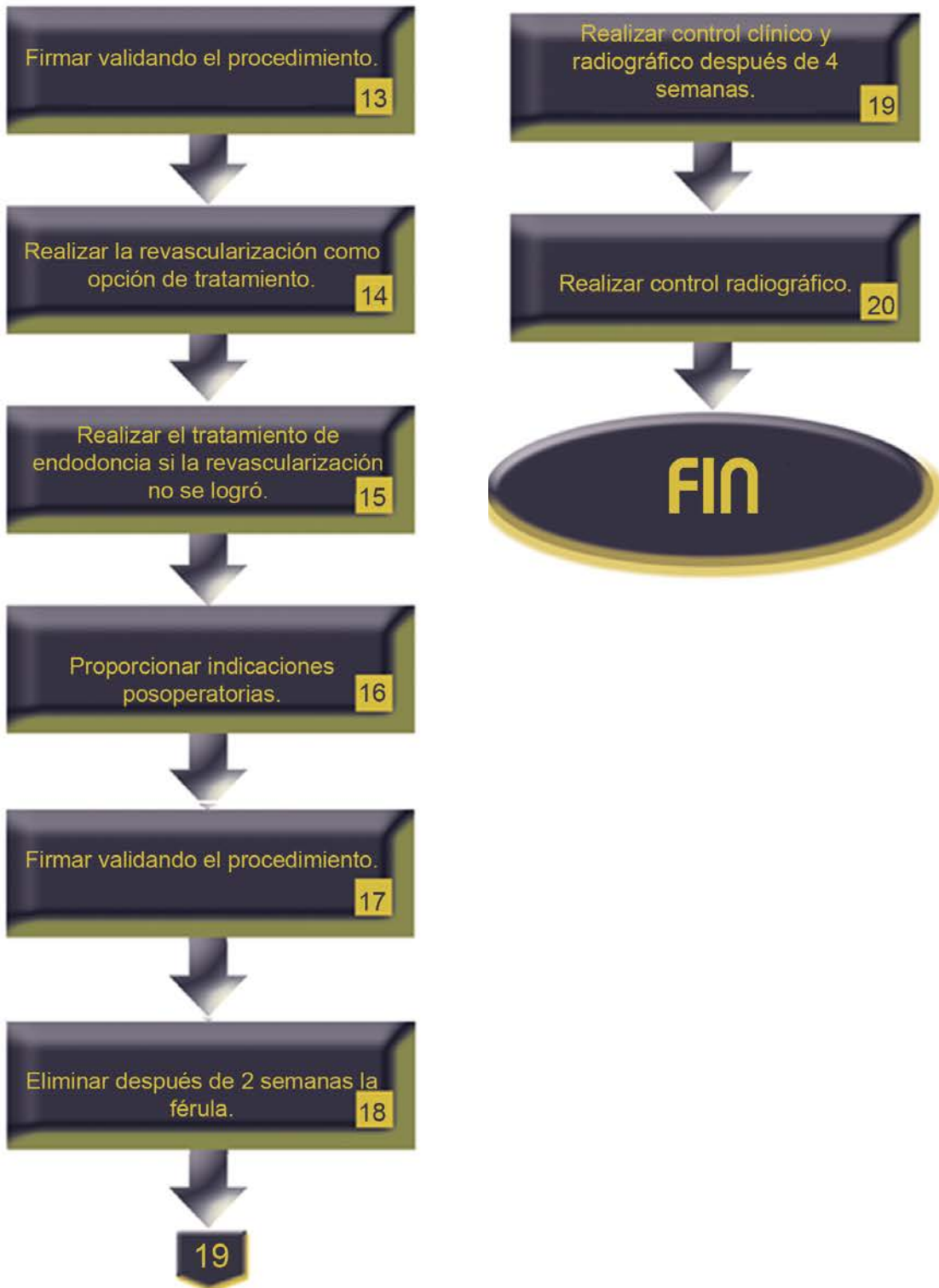
| No. | Responsable | Actividad | Documentos de soporte |
|------------|---------------------------------------|--|------------------------------|
| 1 | Docente | Firma la autorización del procedimiento. | Notas de evolución |
| 2 | Estudiante supervisado por el docente | Coloca el diente durante 5 min en 20 ml de solución salina con 1 mg de minociclina o de doxiciclina. | |
| 3 | Estudiante supervisado por el docente | Administra anestesia local. | |
| 4 | Estudiante supervisado por el docente | Irriga el alveolo con solución salina. | |
| 5 | Estudiante supervisado por el docente | Examina el alveolo. | |
| 6 | Estudiante supervisado por el docente | Reposiciona la pared alveolar con presión digital, si hay fractura. | |
| 7 | Estudiante supervisado por el docente | Reimplanta el diente con presión digital, lenta y suavemente. | |
| 8 | Estudiante supervisado por el docente | Sutura las laceraciones gingivales, si están presentes. | |

| | | | |
|----|---------------------------------------|--|------------------------|
| 9 | Estudiante supervisado por el docente | Verifica la posición del diente reimplantado, clínica y radiográficamente. | |
| 10 | Estudiante supervisado por el docente | Coloca una férula flexible por 2 semanas. | |
| 11 | Estudiante supervisado por el docente | Administra antibiótico sistémico apropiado para la edad y peso del paciente. | Receta |
| 12 | Estudiante supervisado por el docente | Recomienda la vacunación antitetánica. | Cartilla de vacunación |
| 13 | Docente | Firma validando el procedimiento. | Notas de evolución |
| 14 | Estudiante supervisado por el docente | Realiza la revascularización como opción de tratamiento. | Ver procedimiento |
| 15 | Estudiante supervisado por el docente | Realiza el tratamiento de endodoncia si la revascularización no se logró. | |
| 16 | Estudiante supervisado por el docente | Proporciona indicaciones postraumáticas. | Tríptico |
| 17 | Docente | Firma validando el procedimiento. | Notas de evolución |
| 18 | Estudiante supervisado por el docente | Elimina después de 2 semanas la férula. | Notas de evolución |

| | | | |
|----|---------------------------------------|---|--|
| 19 | Estudiante supervisado por el docente | Realiza control clínico y radiográfico después de 4 semanas. | Carnet de citas Radiografía Notas de evolución |
| 20 | Estudiante supervisado por el docente | Realiza control radiográfico a las 4 semanas, 3, 6 meses, 1 año y anualmente. | |

| | |
|--------|--|
| Anexos | Formato notas de evolución |
| | Receta |
| | Cartilla de vacunación |
| | Procedimiento de revascularización (ver apexificación) |
| | Tríptico de indicaciones postraumáticas |
| | Radiografías |





Descripción del procedimiento del diente afectado con ápice abierto con MÁS de 60 minutos de permanencia extraoral:

| No. | Responsable | Actividad | Documentos de soporte |
|------------|---------------------------------------|---|------------------------------|
| 1 | Docente | Firma la autorización del procedimiento. | Notas de evolución |
| 2 | Estudiante supervisado por el docente | Quita con una gasa los tejidos blandos adheridos no viables. | |
| 3 | Estudiante supervisado por el docente | Administra anestesia local. | |
| 4 | Estudiante supervisado por el docente | Irriga el alveolo con solución salina. | |
| 5 | Estudiante supervisado por el docente | Examina el alvéolo. | |
| 6 | Estudiante supervisado por el docente | Reposiciona la pared alveolar con presión digital, si hay fractura. | |
| 7 | Estudiante supervisado por el docente | Introduce el diente con fluoruro al 2% durante 20 minutos. | |
| 8 | Estudiante supervisado por el docente | Reimplanta el diente lentamente con suave presión digital. | |

| | | | |
|----|---------------------------------------|---|--|
| 9 | Estudiante supervisado por el docente | Sutura las laceraciones gingivales si están presentes. | |
| 10 | Estudiante supervisado por el docente | Verifica la posición normal del diente reimplantado clínica y radiográficamente. | Radiografía |
| 11 | Estudiante supervisado por el docente | Estabiliza el diente por 4 semanas usando una férula flexible. | |
| 12 | Estudiante supervisado por el docente | Administra antibiótico sistémico apropiado para la edad y peso del paciente. | Receta |
| 13 | Estudiante supervisado por el docente | Recomienda la vacunación antitetánica. | Cartilla de vacunación |
| 14 | Estudiante supervisado por el docente | Verifica si hay evidencia clínica y radiográfica de necrosis pulpar. | |
| 15 | Estudiante supervisado por el docente | Realiza antes o posterior al reimplante el tratamiento de conductos radiculares. | |
| 16 | Estudiante supervisado por el docente | Proporciona indicaciones postraumáticas. | Tríptico |
| 17 | Docente | Firma validando el procedimiento | Notas de evolución |
| 18 | Estudiante supervisado por el docente | Elimina la férula y realiza el control clínico – radiográfico después de 4 semanas. | Carnet de citas Radiografía Notas de evolución |

| | | | |
|----|---------------------------------------|---|--|
| 19 | Estudiante supervisado por el docente | Realiza control radiográfico después, 3, 6 meses, 1 año y luego anualmente. | Carnet de citas Radiografía Notas de evolución |
|----|---------------------------------------|---|--|

| | |
|--------|--------------------------------------|
| Anexos | Formato notas de evolución |
| | Radiografías dentoalveolares |
| | Receta |
| | Cartilla de vacunación |
| | Tríptico Indicaciones postraumáticas |
| | Carnet de citas |

INICIO

Firmar la autorización del procedimiento. 1

Quitar con una gasa los tejidos blandos adheridos no viables. 2

Administrar anestesia local. 3

Irrigar el alveolo con solución salina. 4

Examinar el alvéolo. 5

Reposicionar la pared alveolar con presión digital, si hay fractura. 6

7

Introducir el diente con fluoruro al 2% durante 20 min. 7

Reimplantar el diente lentamente con suave presión digital. 8

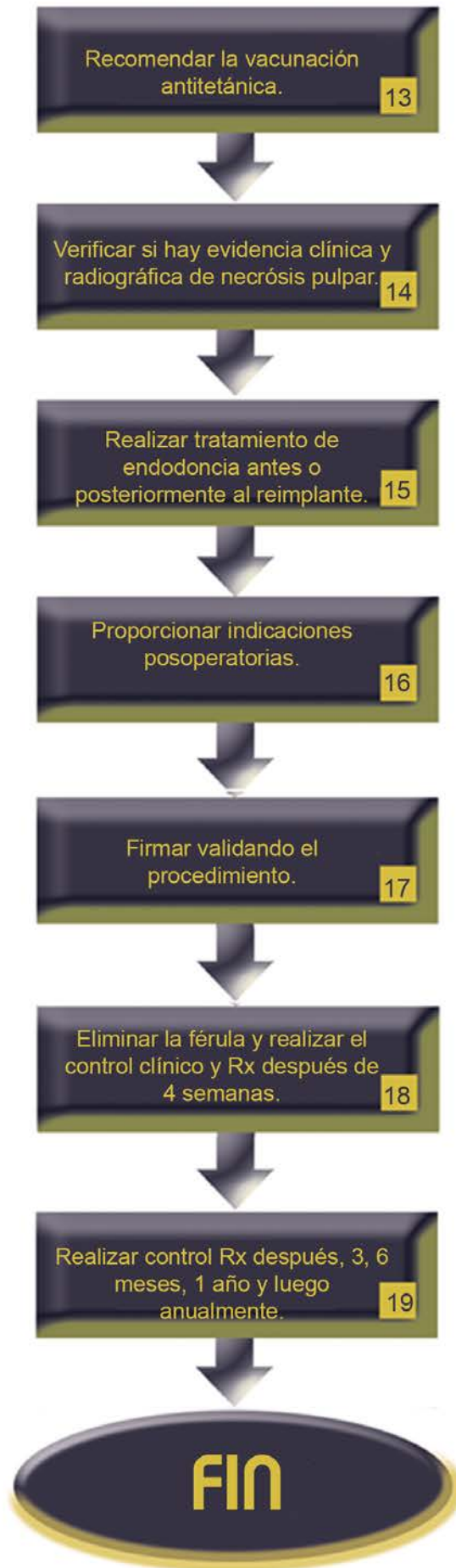Suturar las laceraciones gingivales, si están presentes. 9

Verificar la posición normal del diente reimplantado clínica y Rx. 10

Estabilizar el diente por 4 semanas usando una férula flexible. 11

Administrar antibiótico sistémico apropiado para la edad y peso. 12

13



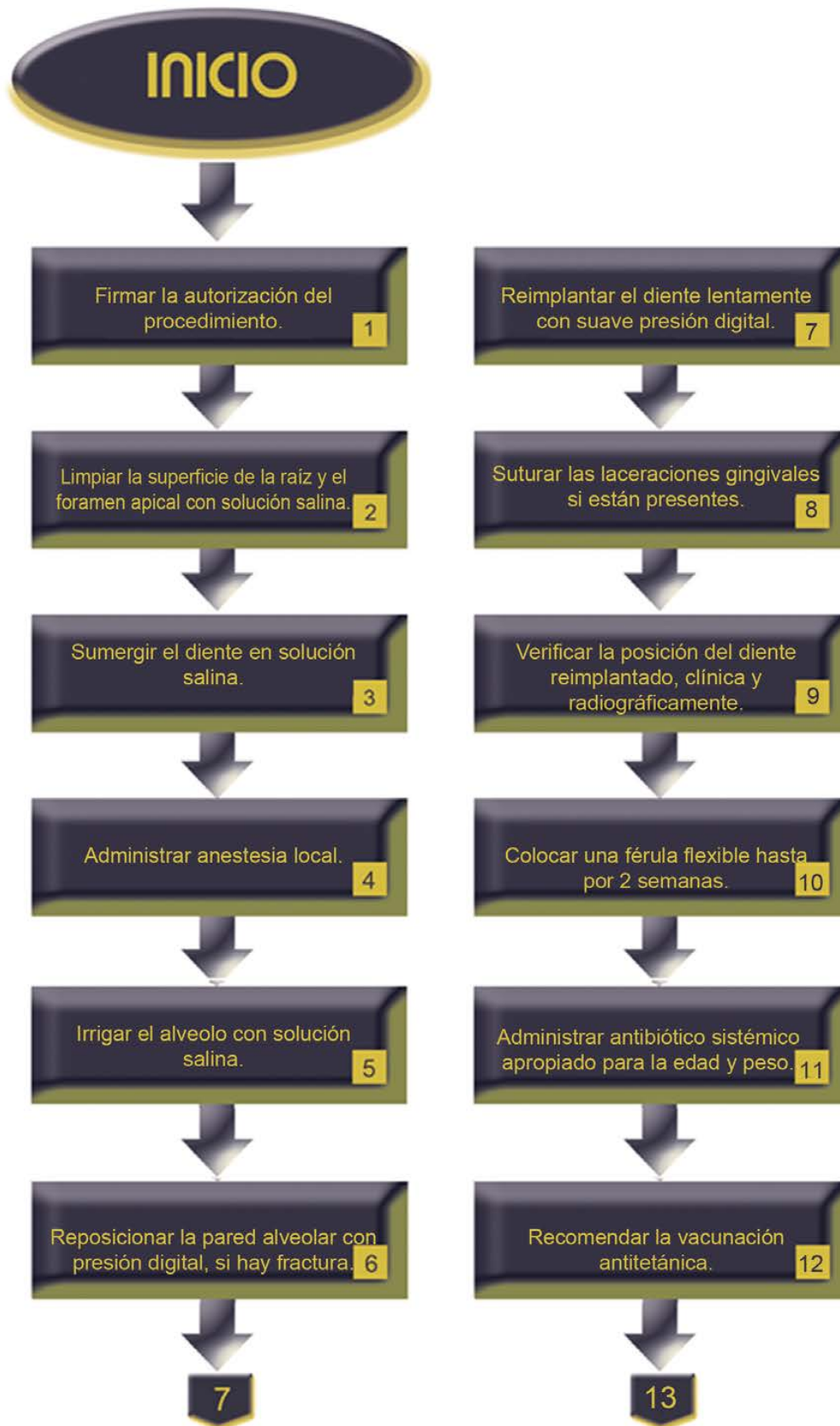Descripción del procedimiento del diente afectado con ápice cerrado y una permanencia extraoral MENOR a 60 min.

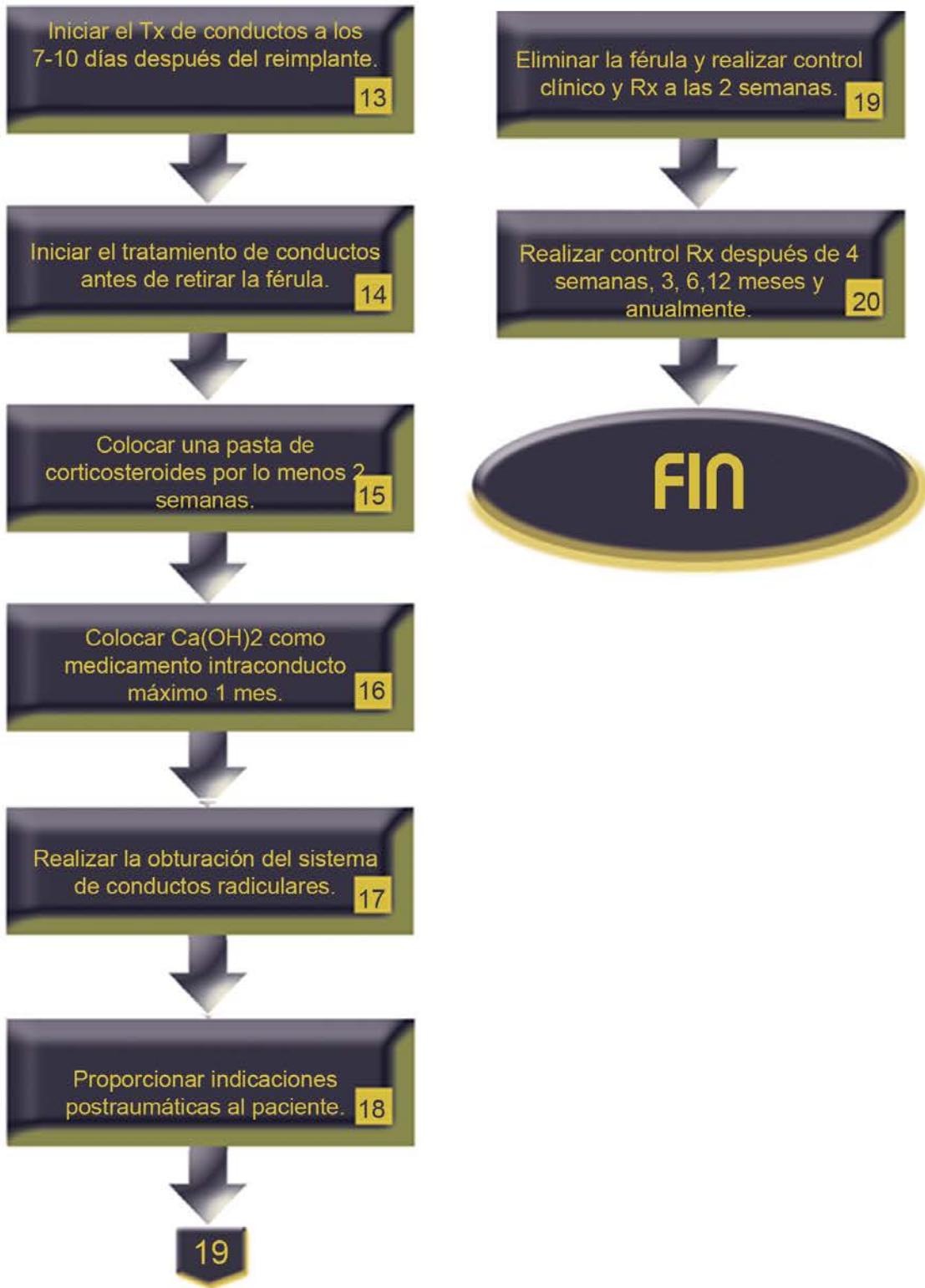
| No. | Responsable | Actividad | Documentos de soporte |
|------------|---------------------------------------|---|------------------------------|
| 1 | Docente | Firma la autorización del procedimiento. | Notas de evolución |
| 2 | Estudiante supervisado por el docente | Limpia la superficie de la raíz y el foramen apical con un chorro de solución salina. | |
| 3 | Estudiante supervisado por el docente | Sumerge el diente en solución salina. | |
| 4 | Estudiante supervisado por el docente | Administra anestesia local. | |
| 5 | Estudiante supervisado por el docente | Irriga el alveolo con solución salina. | |
| 6 | Estudiante supervisado por el docente | Reposiciona la pared alveolar con presión digital, si hay fractura. | |
| 7 | Estudiante supervisado por el docente | Reimplanta el diente lentamente con suave presión digital. | |
| 8 | Estudiante supervisado por el docente | Sutura las laceraciones gingivales si están presentes. | |

| | | | |
|----|---------------------------------------|--|------------------------|
| 9 | Estudiante supervisado por el docente | Verifica la posición del diente reimplantado, clínica y radiográficamente. | Radiografía |
| 10 | Estudiante supervisado por el docente | Coloca una férula flexible hasta por 2 semanas. | |
| 11 | Estudiante supervisado por el docente | Administra antibiótico sistémico apropiado para la edad y peso del paciente. | Receta |
| 12 | Estudiante supervisado por el docente | Recomienda la vacunación antitetánica. | Cartilla de vacunación |
| 13 | Estudiante supervisado por el docente | Inicia el tratamiento de conductos radiculares a los 7-10 días después del reimplante y antes de retirar la férula | |
| 14 | Estudiante supervisado por el docente | Coloca una pasta de antibióticos corticosteroides por lo menos 2 semanas. | |
| 15 | Estudiante supervisado por el docente | Coloca hidróxido de calcio como medicamento intraconducto un máximo de 1 mes. | |
| 16 | Estudiante supervisado por el docente | Realiza la obturación del sistema de conductos radiculares. | |
| 17 | Estudiante supervisado por el docente | Proporciona indicaciones postraumáticas al paciente. | Tríptico |

| | | | |
|----|---------------------------------------|---|---------------------------------|
| 18 | Estudiante supervisado por el docente | Elimina la férula y realiza el control clínico – radiográfico después de 2 semanas. | Carnet de citas Radiografías |
| 19 | Estudiante supervisado por el docente | Realiza control radiográfico después de 4 semanas, 3 y 6 meses, 1 año y anualmente. | Carnet de citas Radiografías |

| | |
|--------|--------------------------------------|
| Anexos | Formato notas de evolución |
| | Radiografías dentoalveolares |
| | Receta |
| | Cartilla de vacunación |
| | Tríptico Indicaciones postraumáticas |
| | Carnet de citas |





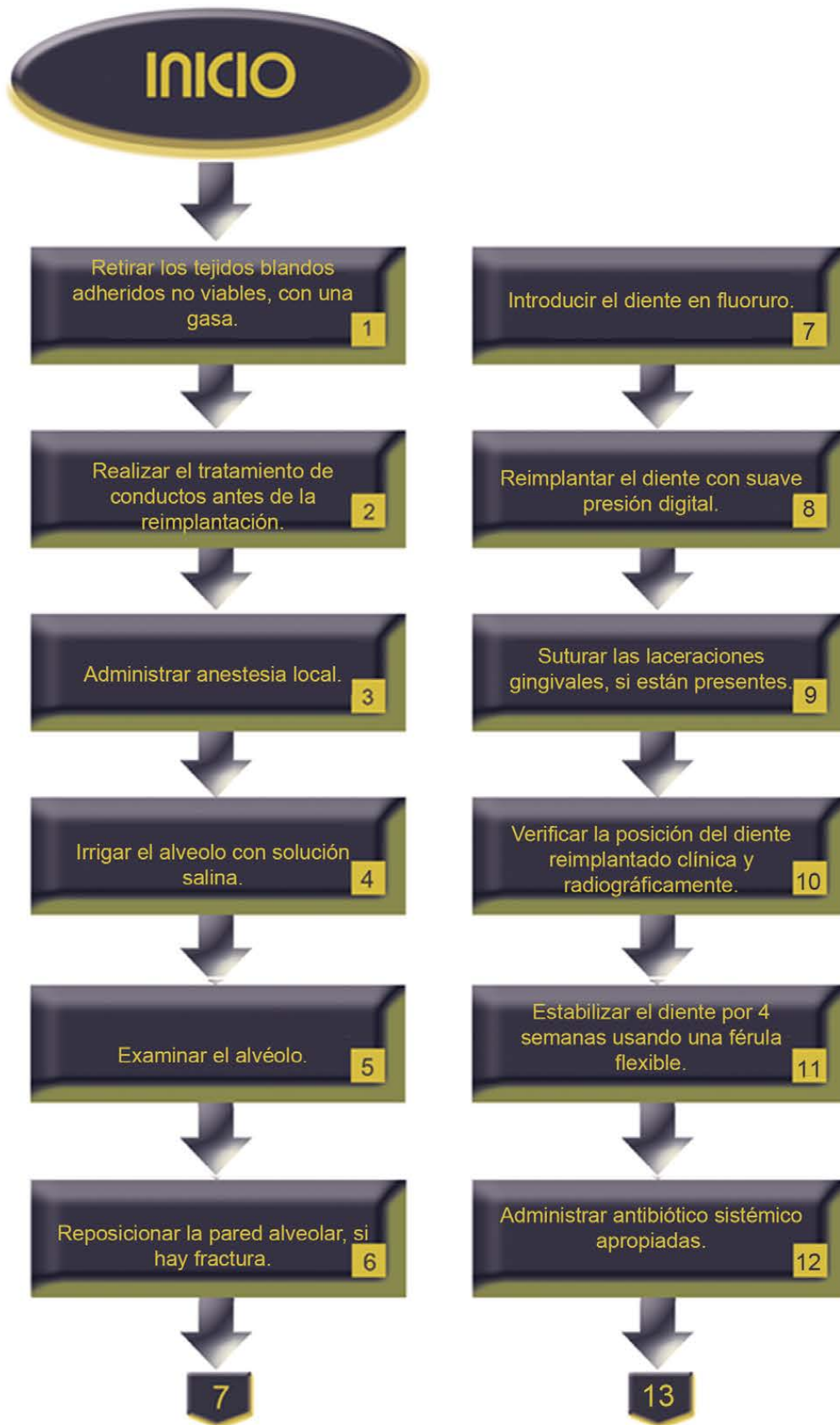
Descripción del procedimiento del diente afectado con ápice abierto y una permanencia extraoral MAYOR a 60 min.

| No. | Responsable | Actividad | Documentos de soporte |
|------------|---------------------------------------|---|------------------------------|
| 1 | Estudiante supervisado por el docente | Retira, con cuidado los tejidos blandos adheridos no viables, con una gasa. | |
| 2 | Estudiante supervisado por el docente | Realiza el tratamiento de conductos antes de la reimplantación. | |
| 3 | Estudiante supervisado por el docente | Administra anestesia local. | |
| 4 | Estudiante supervisado por el docente | Irriga el alveolo con solución salina. | |
| 5 | Estudiante supervisado por el docente | Examina el alvéolo. | |
| 6 | Estudiante supervisado por el docente | Reposiciona la pared alveolar, si hay fractura. | |
| 7 | Estudiante supervisado por el docente | Introduce el diente en fluoruro (solución de fluoruro de sodio al 2% durante 20 minutos). | |
| 8 | Estudiante supervisado por el docente | Reimplanta el diente lentamente con suave presión digital. | |

| | | | |
|----|---------------------------------------|--|------------------------|
| 9 | Estudiante supervisado por el docente | Sutura las laceraciones gingivales, si están presentes. | |
| 10 | Estudiante supervisado por el docente | Verifica la posición del diente reimplantado clínica y radiográficamente. | Radiografías |
| 11 | Estudiante supervisado por el docente | Estabiliza el diente por 4 semanas usando una férula flexible. | |
| 12 | Estudiante supervisado por el docente | Administra antibiótico sistémico siendo fenoximetilpenicilina, amoxicilina a tiempo dosis apropiadas para la edad y peso del paciente. | Receta |
| 13 | Estudiante supervisado por el docente | Recomienda la vacunación antitetánica. | Cartilla de vacunación |
| 14 | Estudiante supervisado por el docente | Proporciona indicaciones postraumáticas al paciente. | Tríptico |
| 15 | Estudiante supervisado por el docente | Consume comida semisólida por 2 semanas. | |
| 16 | Estudiante supervisado por el docente | Cepilla los dientes con un cepillo de cerdas suaves después de cada comida. | |
| 17 | Estudiante supervisado por el docente | Utiliza enjuague bucal de clorhexidina (0.1%) dos veces al día durante 1 semana. | |

| | | | |
|----|---------------------------------------|---|---------------------------------|
| 18 | Estudiante supervisado por el docente | Elimina la férula y toma radiografía después de 2 semanas. | Carnet de citas Radiografías |
| 19 | Estudiante supervisado por el docente | Realiza control radiográfico después de 4 semanas, 3 y 6 meses, 1 año y luego anualmente. | Carnet de citas Radiografías |
| 20 | Docente | Firma la realización del procedimiento. | Notas de evolución |

| | |
|--------|--------------------------------------|
| Anexos | Formato notas de evolución |
| | Radiografías dentoalveolares |
| | Receta |
| | Cartilla de vacunación |
| | Tríptico Indicaciones postraumáticas |
| | Carnet de citas |



Recomendar la vacunación antitetánica. 13



Proporcionar indicaciones postraumáticas. 14



Consumir comida semisólida por 2 semanas. 15



Cepillar los dientes después de cada comida. 16



Utilizar enjuague bucal de clorhexidina dos veces al día por 1 semana. 17



Eliminar la férula y tomar radiografía después de 2 semanas. 18



19

Realizar control radiográfico. 19



Firmar la realización del procedimiento. 20



FIN

PROCEDIMIENTO

| | |
|-------------------------|--|
| PROCEDIMIENTO 28 | REPETICIÓN DEL TRATAMIENTO ENDODÓNCICO |
| Propósito | Rehacer un tratamiento endodóncico cuando éste ha fracasado para preservar o promover la salud de los tejidos periapicales. |
| Alcance | Coordinación de Endodoncia |
| | Delegación Administrativa |
| | Enfermería |
| Referencias | Bergenholtz G, Lekholm U, Milthon R, Heden G, Odesjö B, Engström B. Retreatment of endodontic fillings. Scand J Dent Res. 1979 Jun;87(3):217-24 |
| | Gu LS, Ling JQ, Wei X, Huang XY. Efficacy of ProTaper Universal rotary retreatment system for gutta-percha removal from root canals. <u>Int Endod J.</u> 2008 Apr;41(4):288-95. Epub 2007 Dec 12 |
| | Gutmann JL, Lovdahl PE. Solución de problemas en endodoncia. Prevención, identificación y tratamiento. 5ª ed. Elsevier Mosby, 2012. pp 97-118, 273-303 |
| | Ingle JI, Bakland LF, Baumgartner JC, Endodontics 6. 6ª ed. BC Decker, 2008. pp. 1088-1161 |
| Responsabilidades | Coordinación de Endodoncia |
| | Delegación Administrativa |
| | Docente |
| | Estudiante de la Especialización en Endodoncia |

| | Instrumentos | Materiales |
|---------|--|---|
| Insumos | Espejo de reflejo frontal | Cartuchos |
| | Sonda periodontal | Aguja para anestésiar |
| | Pinzas de curación | Jeringa para irrigar |
| | Jeringa para anestésiar | Solución para irrigar |
| | Cucharillas 31L, 32L, 33L | Aguja Endo-Eze ó NaviTip. |
| | Explorador DG16 | Gasas |
| | Fresas de bola de carburo números varios | Puntas de papel |
| | Fresa ENDO-Z | Algodón |
| | Glick 1 | Hidróxido de calcio |
| | Limas tipo K 45- 80 | MTA |
| | Limas Tipo K 90-124 | Pasta doble antibiótica |
| | Espátula para cementos | Solución salina o agua bidestilada |
| | Loseta de vidrio | Material de restauración temporal o definitivo |
| | Localizador electrónico de foramen | Radiografías periapicales |
| | Ultrasonido de uso endodóncico | Medio de contraste (sulfato de bario o yodoformo) |
| | Puntas varias de ultrasonido | Puntas de gutapercha de diferentes calibres |

| | | |
|--|--|-----------------------------|
| | Micro motor reductor de velocidad con torque ajustable y autoreversa | Cemento sellador endodónico |
| | Microscopio para uso clínico | Biodentin |
| | Instrumentos para compactación vertical | EDTA 17% |
| | Equipo Radiográfico Dental | |
| | Equipo para interpretación radiográfica | |
| | Sistema removedor de instrumentos fracturados | |
| | Sistema removedor de postes y coronas. | |

| | |
|--------------------|--|
| Indicaciones | Diente a tratar necesario para la función masticatoria, estética/protésica. |
| | Que presente adecuada viabilidad de pronóstico protésico y periodontal. |
| | Cuando no exista un daño físico o biológico limitante evidente. |
| Contraindicaciones | Diente con pronóstico periodontal y protésico desfavorable. |
| | Paciente con compromiso sistémico que imposibilite llevar a cabo el procedimiento. |
| | Condiciones adversas evidentes, que imposibiliten llevar a cabo una correcta limpieza y desinfección del sistema de conductos radiculares. |
| Complicaciones | Presencia inesperada de situaciones que imposibiliten llevar a cabo una correcta limpieza y desinfección del sistema de conductos radiculares. |
| | Perforación de la estructura dentaria que no se pueda manejar. |
| | Fractura del diente que comprometa el pronóstico del procedimiento. |

| | |
|----------|--|
| Personal | Estudiante de la Especialización en Endodoncia |
| | Docente |
| | Enfermeras |
| | Personal de limpieza |

| Descripción del procedimiento: | | | |
|---------------------------------------|---------------------------------------|--|---------------------------------------|
| No. | Responsable | Actividad | Documentos de soporte |
| 1 | Estudiante supervisado por docente | Actualiza el cuadro clínico del paciente. | Expediente clínico. |
| 2 | Estudiante supervisado por el docente | Analiza y discute el caso para determinar las posibles causas de fracaso. | |
| 3 | Estudiante supervisado por el docente | Propone y describe al paciente la terapéutica a seguir valorando pronóstico, viabilidad protésica y periodontal. | |
| 4 | Estudiante supervisado por docente | Continúa el procedimiento si es aceptado por el paciente. | Consentimiento válidamente Informado. |
| 5 | Estudiante | Aísla el campo operatorio. | Ver procedimiento |
| 6 | Estudiante | Elimina la restauración coronaria. | |
| 7 | Estudiante supervisado por docente | Obtiene adecuada visión de la zona a tratar de manera directa o con ayuda de microscopio. | |
| 8 | Estudiante supervisado por docente | Elimina aditamentos intraconducto, con puntas de ultrasonido. | |
| 9 | Estudiante supervisado por docente | Rectifica acceso endodóncico, con puntas de ultrasonido. | Ver procedimiento. |

| | | | |
|----|------------------------------------|--|----------------------------------|
| 10 | Estudiante | Remueve los elementos que obstruyen el conducto radicular. | |
| 11 | Estudiante | Elimina material de obturación del conducto radicular. | |
| 12 | Estudiante supervisado por docente | Determina la longitud de trabajo con el localizador electrónico de foramen y verifica radiográficamente. | Radiografías |
| 13 | Estudiante | Desinfecta y conforma el sistema de conductos radiculares. | |
| 14 | Estudiante | Coloca medicación intraconducto entre citas. | Carnet de citas |
| 15 | Estudiante | Aísla el campo operatorio en cita de seguimiento. | Ver procedimiento |
| 16 | Estudiante supervisado por docente | Elimina medicación intraconducto y evalúa la pertinencia de concluir el tratamiento. | |
| 17 | Estudiante supervisado por docente | Obtura el sistema de conductos radiculares, verifica radiográficamente. | Ver procedimiento Radiografía |
| 18 | Docente | Verifica el tratamiento realizado y valida la obturación. | Notas de evolución |
| 19 | Estudiante | Elabora receta de ser necesario. | Receta |
| 20 | Docente | Revisa y firma la receta. | Notas de evolución |
| 21 | Estudiante | Anota fecha y el procedimiento. | Notas de evolución |

| | |
|--------|---|
| Anexos | Formato notas de evolución |
| | Consentimiento válidamente informado |
| | Procedimiento aislamiento absoluto y acceso endodóncico |
| | Procedimiento de obturación |
| | Radiografía dentoalveolar |
| | Receta |

INICIO

Actualizar el cuadro clínico del paciente. 1

Analizar y discutir el caso para determinar causas de fracaso. 2

Proponer y describir la terapéutica a seguir valorando pronóstico. 3

Continuar el procedimiento si es aceptado por el paciente. 4

Aislar el campo operatorio. 5

Eliminar restauración coronaria. 6

7

Obtener adecuada visión de la zona a tratar. 7

Eliminar aditamentos intraconducto con puntas de ultrasonido. 8

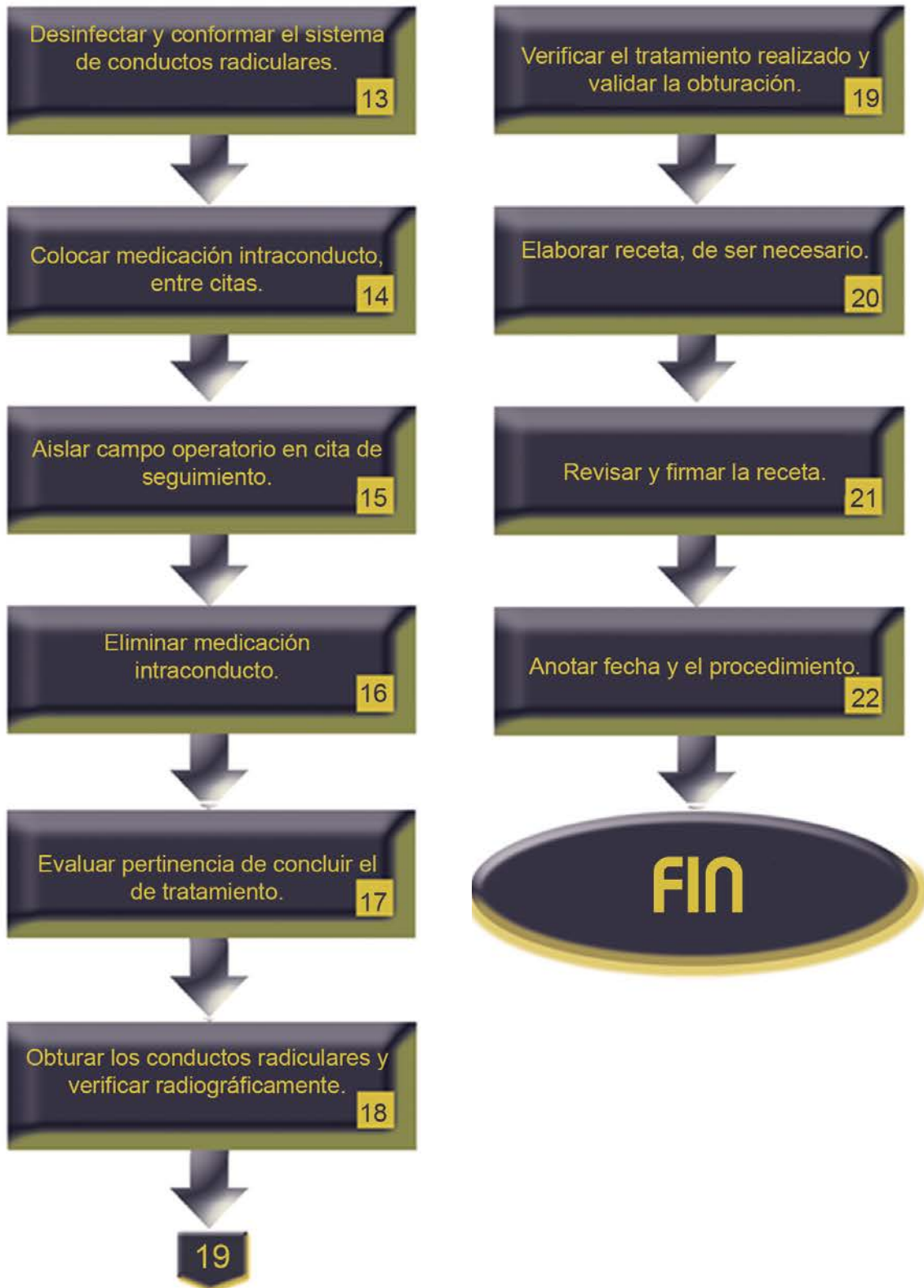
Rectificar acceso endodóncico con puntas de ultrasonido. 9

Remover elementos que obstruyen el conducto radicular. 10

Eliminar material de obturación del conducto radicular. 11

Determinar la longitud de trabajo y confirmar radiográficamente. 12

13



PROCEDIMIENTO

| | |
|-------------------|---|
| PROCEDIMIENTO 29 | ÁPICOGÉNESIS |
| Propósito | Tratamiento del diente permanente joven o con ápice abierto y pulpa vital que pretende preservar al tejido pulpar vital para que sea el responsable de promover el cierre apical mediante mecanismos naturales. |
| Alcance | Coordinación de Endodoncia |
| | Secretaría Administrativa |
| | Enfermería |
| Referencias | Hargreaves KM, Cohen S., Burns R. Pathways of the pulp. 10ª ed. Elsevier, 2010. pp. 822 - 874 |
| | Hargreaves KM, Cohen S., Burns R. Pathways of the pulp. 9ª ed. Elsevier, 2009. pp. 808 - 852 |
| | Torabinejad M. Walton RE Endodoncia: principios y práctica clínica. Elsevier Saunders, 4ª ed. 2010. pp. 230 - 286 |
| Responsabilidades | Coordinación de Endodoncia |
| | Docente |
| | Estudiante de la Especialización en Endodoncia |

| | Instrumentos | Materiales | |
|---------|--|------------------------------------|--|
| Insumos | Espejo de reflejo frontal | Cartuchos | |
| | Sonda periodontal | Aguja para anestésiar | |
| | Pinzas de curación | Jeringa para irrigar | |
| | Jeringa para anestésiar | Solución para irrigar | |
| | Cucharillas 31L, 32L, 33L | Aguja Endo-Eze ó NaviTip. | |
| | Explorador DG16 | Gasas | |
| | Fresas de bola de carburo números varios | Puntas de papel | |
| | Fresa ENDO-Z | Algodón | |
| | Glick 1 | Hidróxido de calcio | |
| | Espátula para cementos | Solución salina o agua bidestilada | |
| | Loseta de vidrio | | Material de restauración temporal o definitivo |
| | | | Radiografías periapicales |

| | |
|--------------------|---|
| Indicaciones | Para protección pulpar directa. |
| | En casos con pulpitis reversible asociada a caries y desarrollo radicular incompleto. |
| | En casos de exposición pulpar traumática con pulpa vital y desarrollo radicular incompleto. |
| | Dientes que puedan ser restaurados después del procedimiento. |
| | Con mínima destrucción coronal. |
| Contraindicaciones | Dientes con necrosis pulpar y desarrollo radicular incompleto. |
| | Con enfermedad periodontal agregada. |
| | Dientes que al final del tratamiento no sean posibles de restaurar. |
| | Con severa destrucción coronal que comprometa el sellado. |
| | Dientes avulsionados o luxados. |
| | Dientes con fractura coronaria a nivel cervical. |
| Complicaciones | Alergia al anestésico. |
| | Recontaminación coronal que afecte al tejido pulpar remanente. |
| | Falta de control o seguimiento para valorar evolución. |

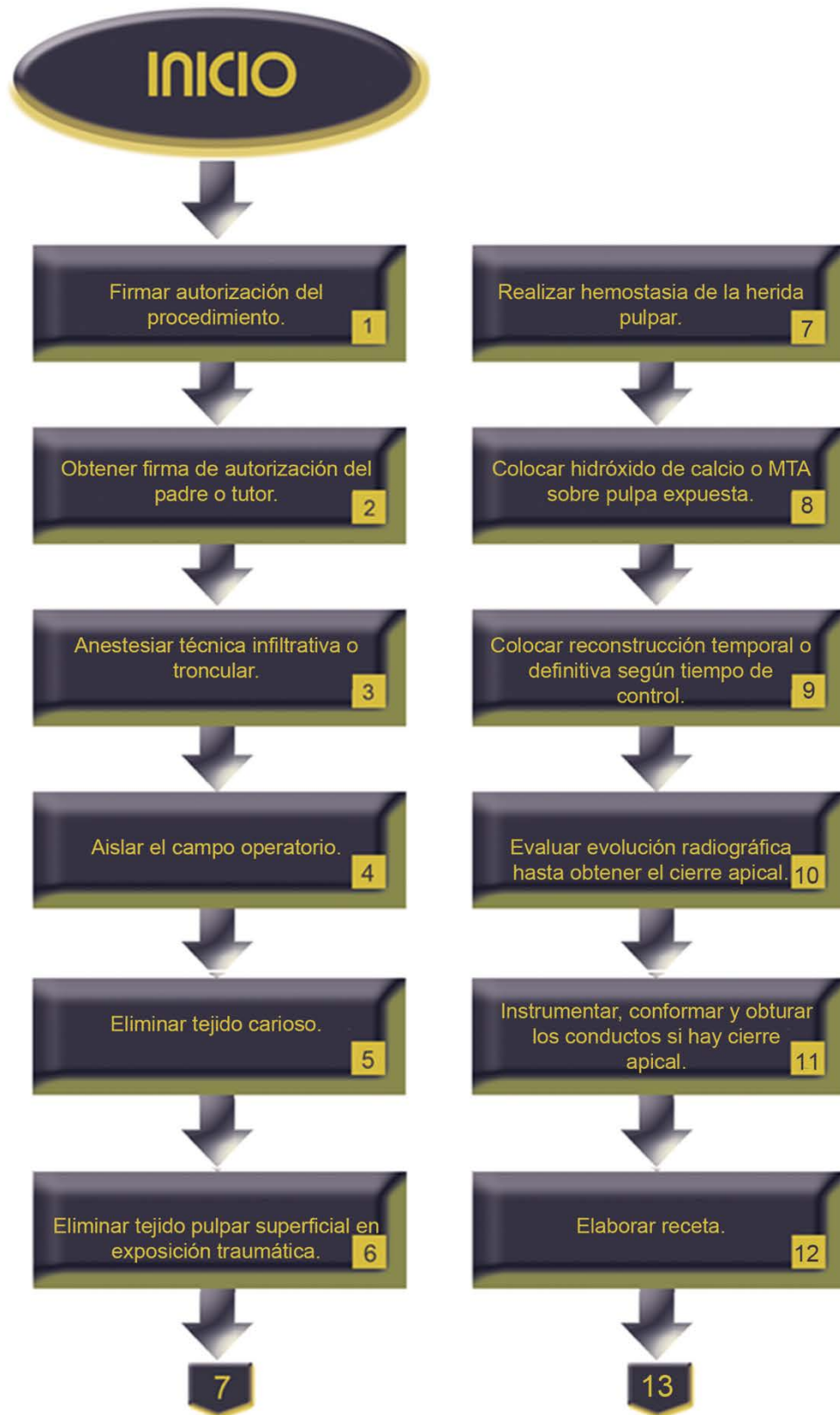| | |
|----------|--|
| Personal | Estudiante de la Especialización en Endodoncia |
| | Docente |
| | Enfermeras |
| | Personal de limpieza |

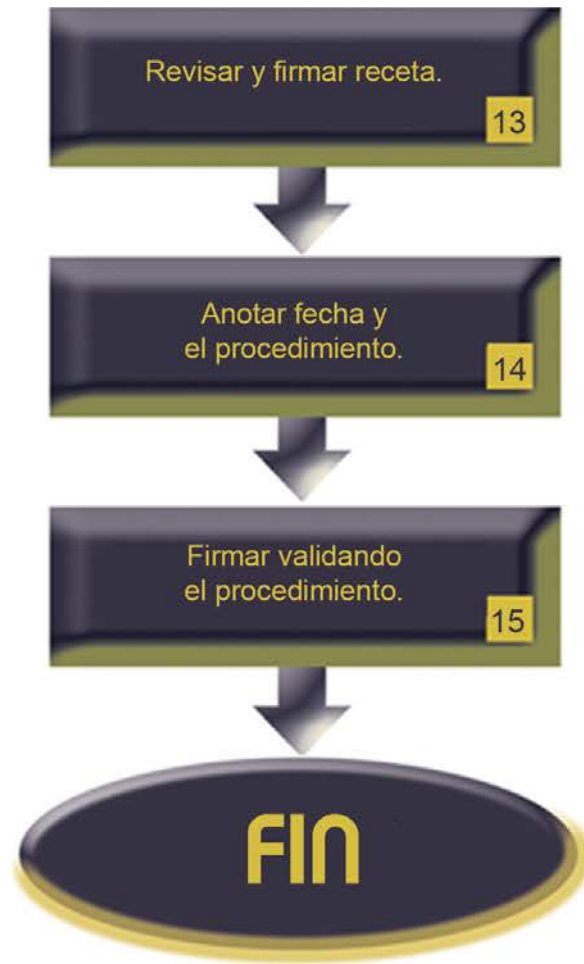Descripción del procedimiento de apicogénesis con protección pulpar directa:

| No. | Responsable | Actividad | Documentos de soporte |
|------------|---------------------------------------|--|--------------------------------------|
| 1 | Docente | Firma autorización del procedimiento. | Notas de evolución |
| 2 | Estudiante | Explica opciones de tratamiento y obtiene firma de autorización del padre o tutor. | Consentimiento válidamente informado |
| 3 | Estudiante | Anestesia con técnica infiltrativa o troncular. | |
| 4 | Estudiante | Aísla el campo operatorio. | Ver procedimiento |
| 5 | Estudiante supervisado por el docente | Elimina tejido carioso mediante cucharilla y fresas. | |
| 6 | Estudiante supervisado por el docente | Elimina con cucharilla endodóncica tejido pulpar superficial en exposición pulpar traumática. | |
| 7 | Estudiante supervisado por el docente | Realiza hemostasia de la herida pulpar por presión. | |
| 8 | Estudiante supervisado por el docente | Coloca hidróxido de calcio o MTA sobre tejido pulpar expuesto. | |
| 9 | Estudiante supervisado por el docente | Coloca material de reconstrucción temporal o definitiva, según el tiempo que permanezca en control postoperatorio. | |

| | | | |
|----|---------------------------------------|---|--------------------------------|
| 10 | Estudiante supervisado por el docente | Toma radiografía de control para evaluar la evolución radiográfica hasta obtener el cierre apical. | Radiografía periapical |
| 11 | Estudiante supervisado por el docente | Instrumenta, conforma y obtura el sistema de conductos radiculares con técnica de elección, si hay cierre apical. | Ver procedimiento (obturación) |
| 12 | Estudiante | Elabora receta de ser necesario. | Receta |
| 13 | Docente | Revisa y firma la receta. | Receta |
| 14 | Estudiante | Anota fecha y el procedimiento. | Notas de evolución |
| 15 | Docente | Firma validando el procedimiento. | Notas de evolución |

| | |
|--------|--|
| Anexos | Formato notas de evolución |
| | Consentimiento válidamente informado |
| | Procedimiento de aislamiento absoluto y acceso endodóncico |
| | Procedimiento de obturación |
| | Receta |

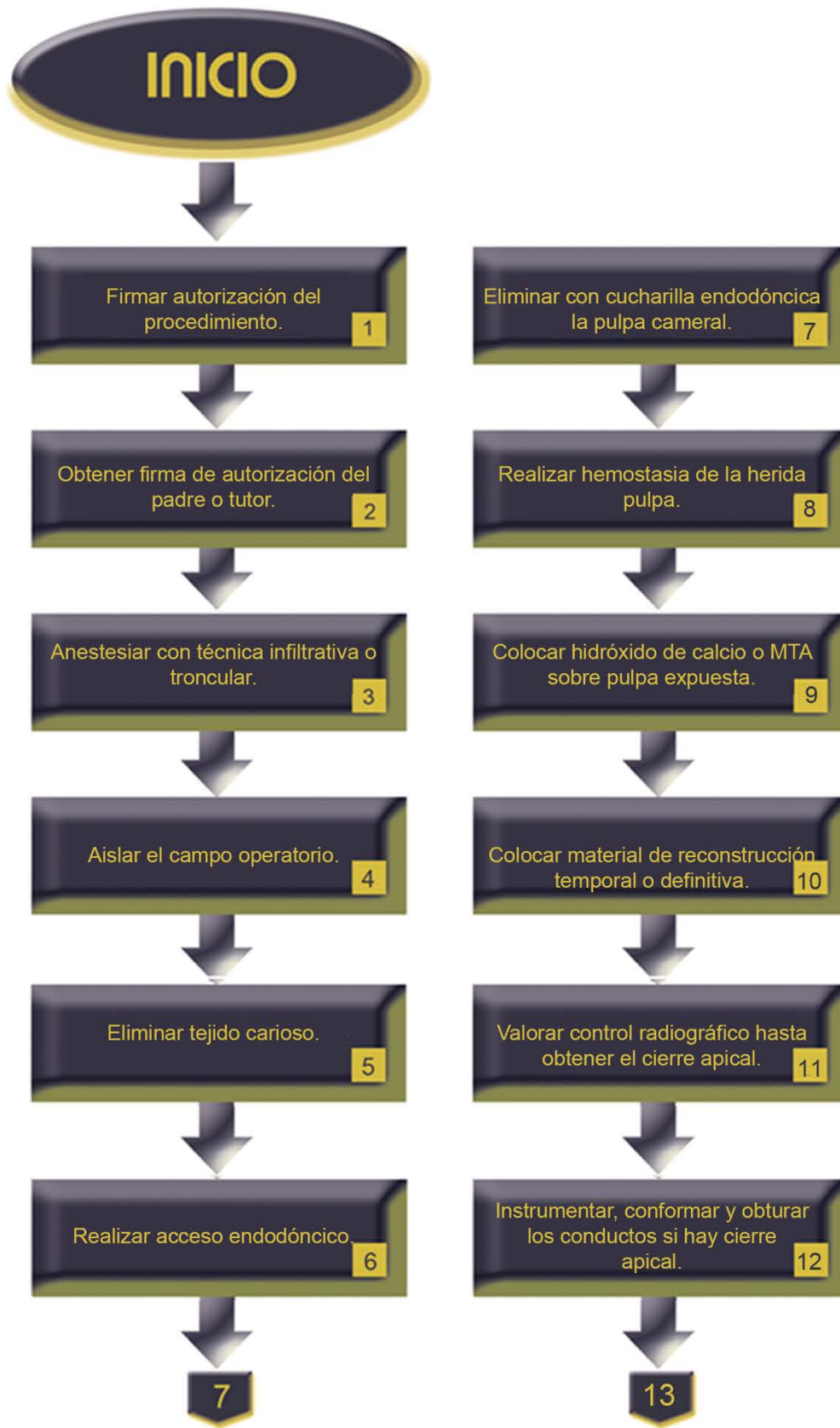


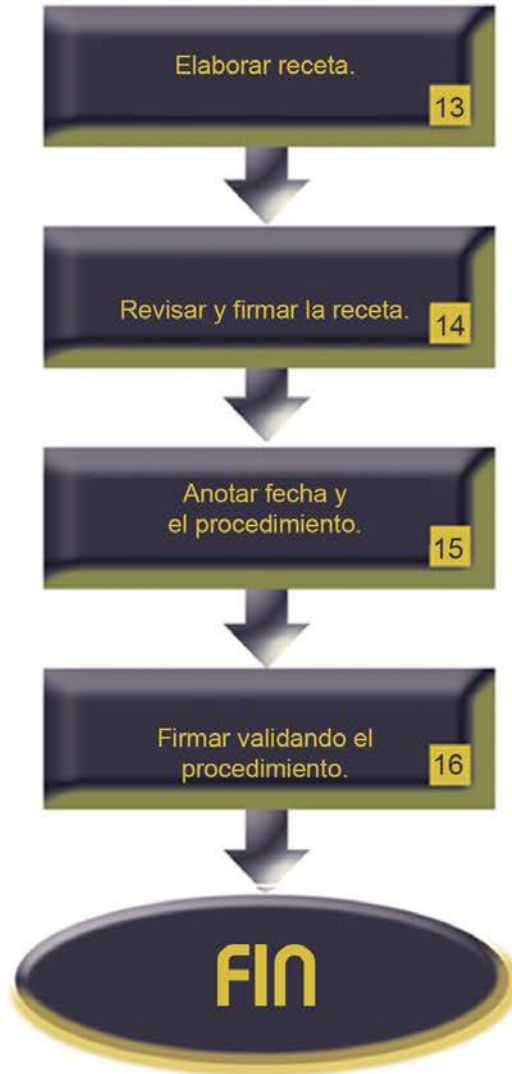

| Descripción del procedimiento de apicogénesis con pulpotomía: | | | |
|--|---------------------------------------|---|--------------------------------------|
| No. | Responsable | Actividad | Documentos de soporte |
| 1 | Docente | Firma autorización del procedimiento. | Notas de evolución |
| 2 | Estudiante | Explicar opciones de tratamiento y obtiene firma de autorización del padre o tutor. | Consentimiento válidamente informado |
| 3 | Estudiante | Anestesia con técnica infiltrativa o troncular. | |
| 4 | Estudiante | Aísla el campo operatorio. | Ver procedimiento |
| 5 | Estudiante supervisado por el docente | Elimina tejido carioso mediante cucharilla y fresas. | |
| 6 | Estudiante supervisado por el docente | Realiza acceso endodóncico. | Ver procedimiento |
| 7 | Estudiante supervisado por el docente | Elimina con cucharilla endodóncica 31, 32 o 33L la pulpa cameral. | |
| 8 | Estudiante supervisado por el docente | Realiza hemostasia por presión de la herida pulpa. | |
| 9 | Estudiante supervisado por el docente | Coloca hidróxido de calcio o MTA sobre tejido pulpar expuesto. | |

| | | | |
|----|---------------------------------------|--|--------------------------------|
| 10 | Estudiante supervisado por el docente | Coloca un material de reconstrucción temporal o definitiva en relación al tiempo que permanezca en control postoperatorio. | |
| 11 | Estudiante supervisado por el docente | Toma radiografía de control para evaluar la evolución radiográfica hasta obtener el cierre apical. | Radiografía periapical |
| 12 | Estudiante supervisado por el docente | Instrumenta, conforma y obtura el sistema de conductos radiculares con técnica de elección si hay cierre apical. | Ver procedimiento (obturación) |
| 13 | Estudiante | Elabora receta de ser necesario. | Receta |
| 14 | Docente | Revisa y firma la receta. | Receta |
| 15 | Estudiante | Anota fecha y el procedimiento. | Notas de evolución |
| 16 | Docente | Firma validando el procedimiento. | Notas de evolución |

| | |
|--------|---|
| Anexos | Formato notas de evolución |
| | Consentimiento válidamente informado. |
| | Procedimiento de aislamiento absoluto y acceso endodónico |
| | Procedimiento de obturación |
| | Receta |





PROCEDIMIENTO

| | |
|-------------------|--|
| PROCEDIMIENTO 30 | ÁPEXIFICACIÓN |
| Propósito | Tratar el diente permanente joven o con ápice abierto y pulpa necrótica induciendo las condiciones que favorezcan la estimulación y respuesta de células madre de la región apical para que formen una barrera mineralizada de osteodentina y permita obturar adecuadamente el conducto radicular. |
| Alcance | Coordinación de Endodoncia |
| | Secretaría Administrativa |
| | Enfermería |
| Referencias | Hargreaves KM, Cohen S., Burns R. Pathways of the pulp. 10ª ed. Elsevier, 2010. pp. 203 - 256 |
| | Hargreaves KM, Cohen S., Burns R. Pathways of the pulp. 9ª ed. Elsevier, 2009. pp. 296 - 364 |
| | Torabinejad M. Walton RE Endodoncia: principios y práctica clínica. 4ª ed. Elsevier Saunders, 2010. pp. 230 - 286 |
| | http://www.aae.org/uploadedfiles/publications_and_research/research/currentregenerativeendodonticconsiderations.pdf |
| Responsabilidades | Coordinación de Endodoncia |
| | Docente |
| | Estudiante de la Especialización en Endodoncia |

| | Instrumentos | Materiales |
|---------|---|---|
| Insumos | Espejo de reflejo frontal | Cartuchos |
| | Sonda periodontal | Aguja para anestésiar |
| | Pinzas de curación | Jeringa para irrigar |
| | Jeringa para anestésiar | Solución para irrigar |
| | Cucharillas 31L, 32L, 33L | EDTA 17% |
| | Explorador DG16 | Aguja Endo-Eze ó NaviTip. |
| | Fresas de bola de carburo números varios | Gasas |
| | Fresa ENDO-Z | Puntas de papel |
| | Glick 1 | Algodón |
| | Limas tipo K 45- 80 | Hidróxido de calcio |
| | Limas Tipo K 90-124 | MTA |
| | Espátula para cementos | Pasta doble antibiótica |
| | Loseta de vidrio | Solución salina o agua bidestilada |
| | Localizador electrónico de foramen | Material de restauración temporal o definitivo |
| | Ultrasonido de uso endodóncico | Radiografías periapicales |
| | Puntas varias de ultrasonido | Medio de contraste (sulfato de bario o yodoformo) |
| | Lentulo | Puntas de gutapercha de diferentes calibres |
| | Portaamalgama | Cemento sellador endodóncico |
| | Instrumentos para compactación vertical | |

| | |
|--------------------|---|
| Indicaciones | En casos con necrosis pulpar asociada a caries y desarrollo radicular incompleto. |
| | En casos de exposición pulpar traumática con necrosis pulpar y desarrollo radicular incompleto. |
| | Dientes que puedan ser restaurados después del procedimiento. |
| | Con mínima destrucción coronal. |
| Contraindicaciones | Dientes con pulpa vital y desarrollo radicular incompleto. |
| | Con enfermedad periodontal agregada. |
| | Dientes que al final del tratamiento no sea posible restaurar. |
| | Con severa destrucción coronal que comprometa el sellado. |
| | Dientes avulsionados o luxados. |
| | Dientes con fractura coronaria a nivel cervical. |
| Complicaciones | Alergia al anestésico. |
| | Recontaminación coronal que reinfecte el sistema de conductos radiculares. |
| | Falta de control o seguimiento para valorar evolución. |

| | |
|----------|--|
| Personal | Estudiante de la Especialización en Endodoncia |
| | Docente |
| | Enfermeras |
| | Personal de limpieza |

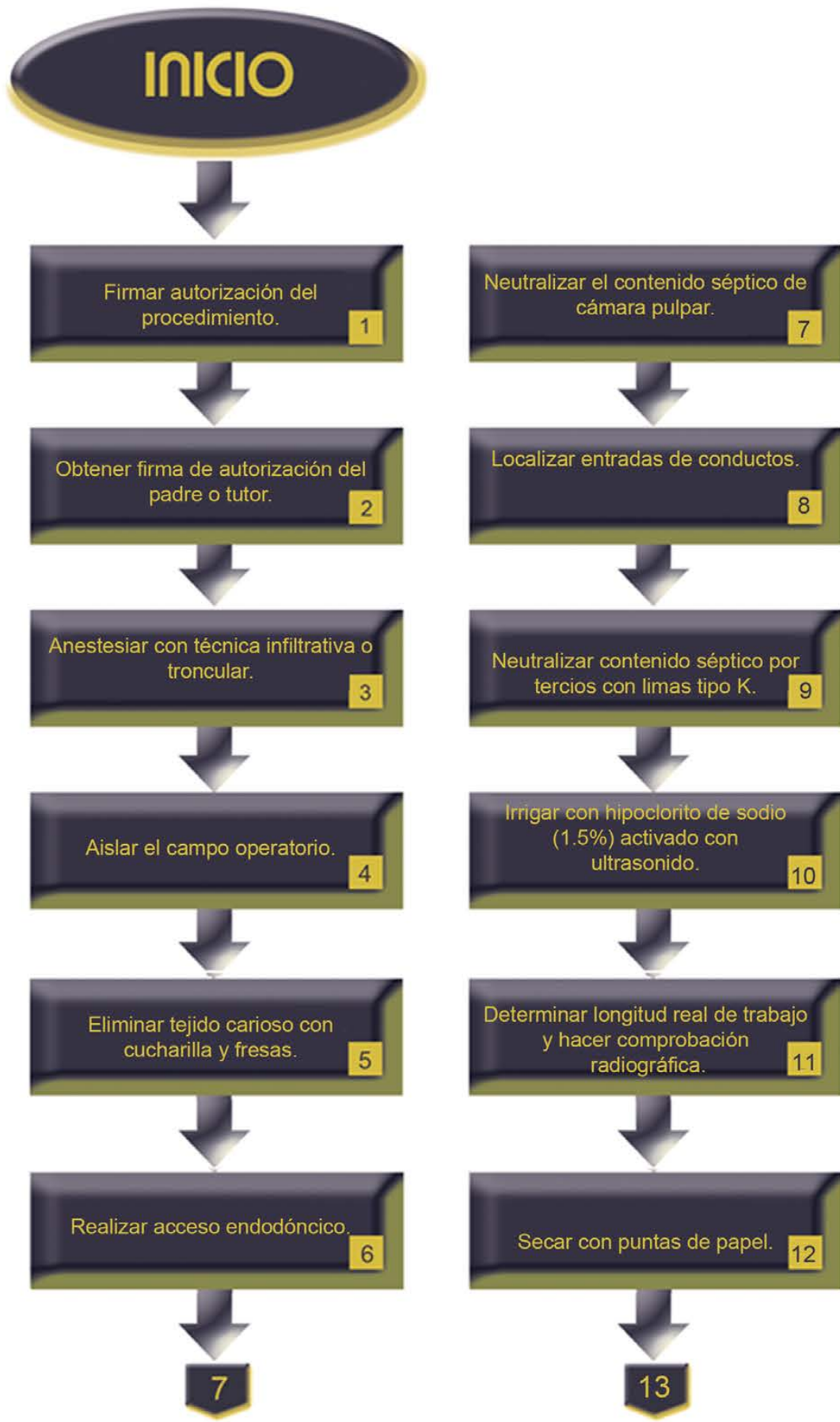Descripción del procedimiento apexificación con recambios de hidróxido de calcio:

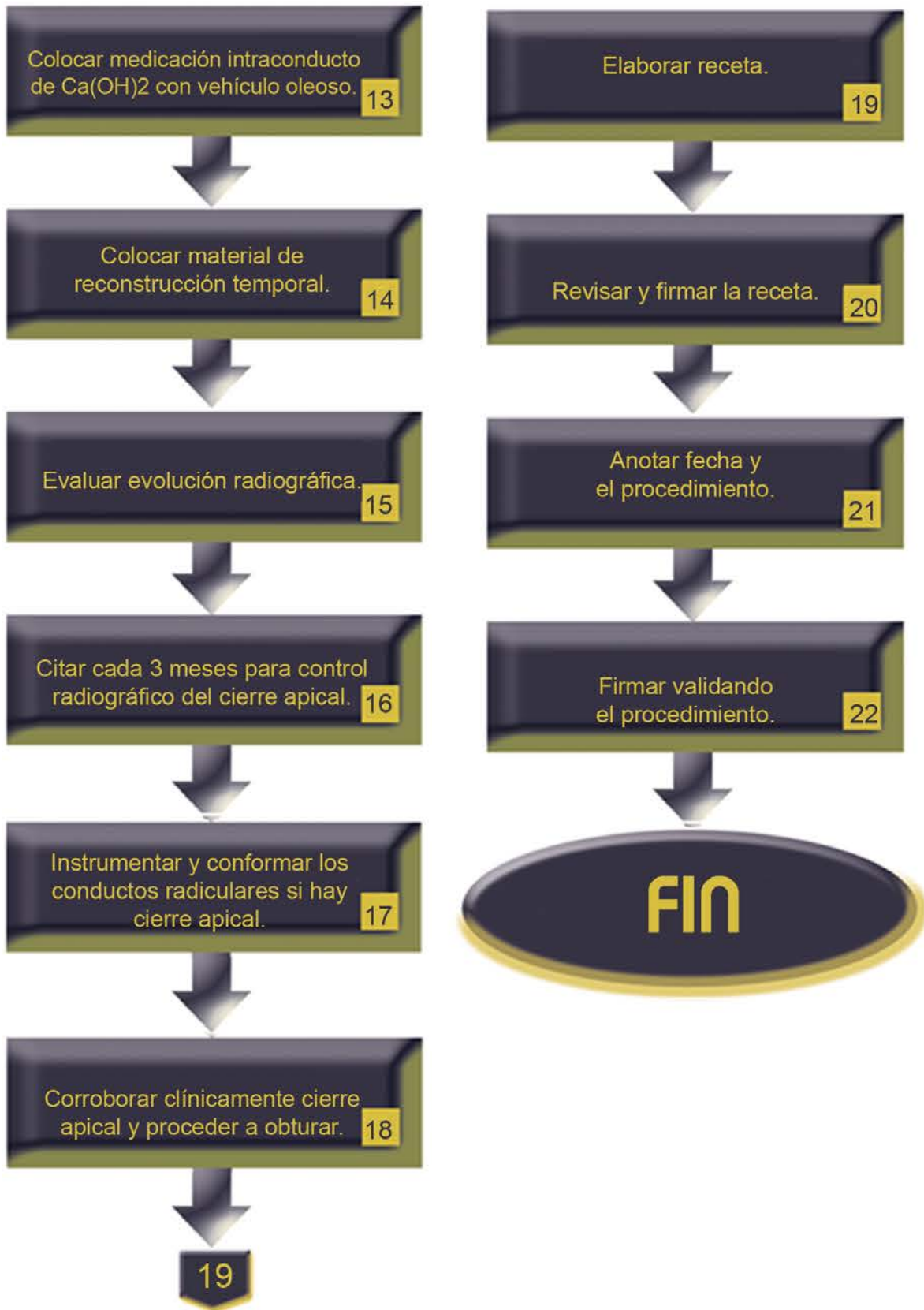
| No. | Responsable | Actividad | Documentos de soporte |
|------------|---------------------------------------|--|--------------------------------------|
| 1 | Docente | Firma autorización del procedimiento. | Notas de evolución |
| 2 | Estudiante | Explica opciones de tratamiento y obtiene firma de autorización del padre o tutor. | Consentimiento válidamente informado |
| 3 | Estudiante | Anestesia con técnica infiltrativa o troncular. | |
| 4 | Estudiante | Aísla el campo operatorio. | Ver procedimiento |
| 5 | Estudiante supervisado por el docente | Elimina tejido carioso mediante cucharilla y fresas. | |
| 6 | Estudiante supervisado por el docente | Realiza acceso endodóncico. | Ver procedimiento |
| 7 | Estudiante supervisado por el docente | Neutraliza con irrigación abundante contenido séptico de cámara pulpar. | |
| 8 | Estudiante supervisado por el docente | Localiza entradas de conductos con DG16. | |
| 9 | Estudiante supervisado por el docente | Inicia neutralización de contenido séptico en los conductos por tercios con limas tipo K 45-80 o 90-140, de acuerdo al caso. | |

| | | | |
|----|---------------------------------------|--|---------------------------------------|
| 10 | Estudiante | Irriga abundantemente con Hipoclorito de sodio a baja concentración (1.5%), activado con ultrasonido. | |
| 11 | Estudiante supervisado por el docente | Determina longitud real de trabajo con ayuda de localizador electrónico de foramen y hace comprobación radiográfica. | Ficha endodónica Radiografías |
| 12 | Estudiante | Seca con puntas de papel estériles. | |
| 13 | Estudiante supervisado por el docente | Coloca medicación intraconducto de hidróxido de calcio y vehículo oleoso con o sin medio de contraste, con léntulo. | |
| 14 | Estudiante supervisado por el docente | Coloca un material de reconstrucción temporal. | |
| 15 | Estudiante supervisado por el docente | Toma radiografía de control para evaluar la evolución. | Radiografías |
| 16 | Estudiante Supervisado por docente | Cita aproximadamente cada 3 meses para control radiográfico del cierre apical. | Carnet de citas Notas de evolución |
| 17 | Estudiante supervisado por el docente | Instrumenta y conforma el sistema de conductos radiculares si hay cierre apical. | |

| | | | |
|----|---------------------------------------|---|--------------------|
| 18 | Estudiante supervisado por el docente | Corrobora clínicamente el cierre apical y procede a obturar con la técnica de elección. | Ver procedimiento |
| 19 | Estudiante | Elabora receta de ser necesario. | Receta |
| 20 | Docente | Revisa y firma la receta. | Receta |
| 21 | Estudiante | Anota fecha y el procedimiento. | Notas de evolución |
| 22 | Docente | Firma validando el procedimiento. | Notas de evolución |

| | |
|--------|--|
| Anexos | Formato notas de evolución |
| | Consentimiento válidamente informado |
| | Formato de ficha endodóncica |
| | Procedimiento de aislamiento absoluto y acceso endodóncico |
| | Radiografías dentoalveolares |
| | Carnet de citas |
| | Procedimiento de obturación |
| | Receta |





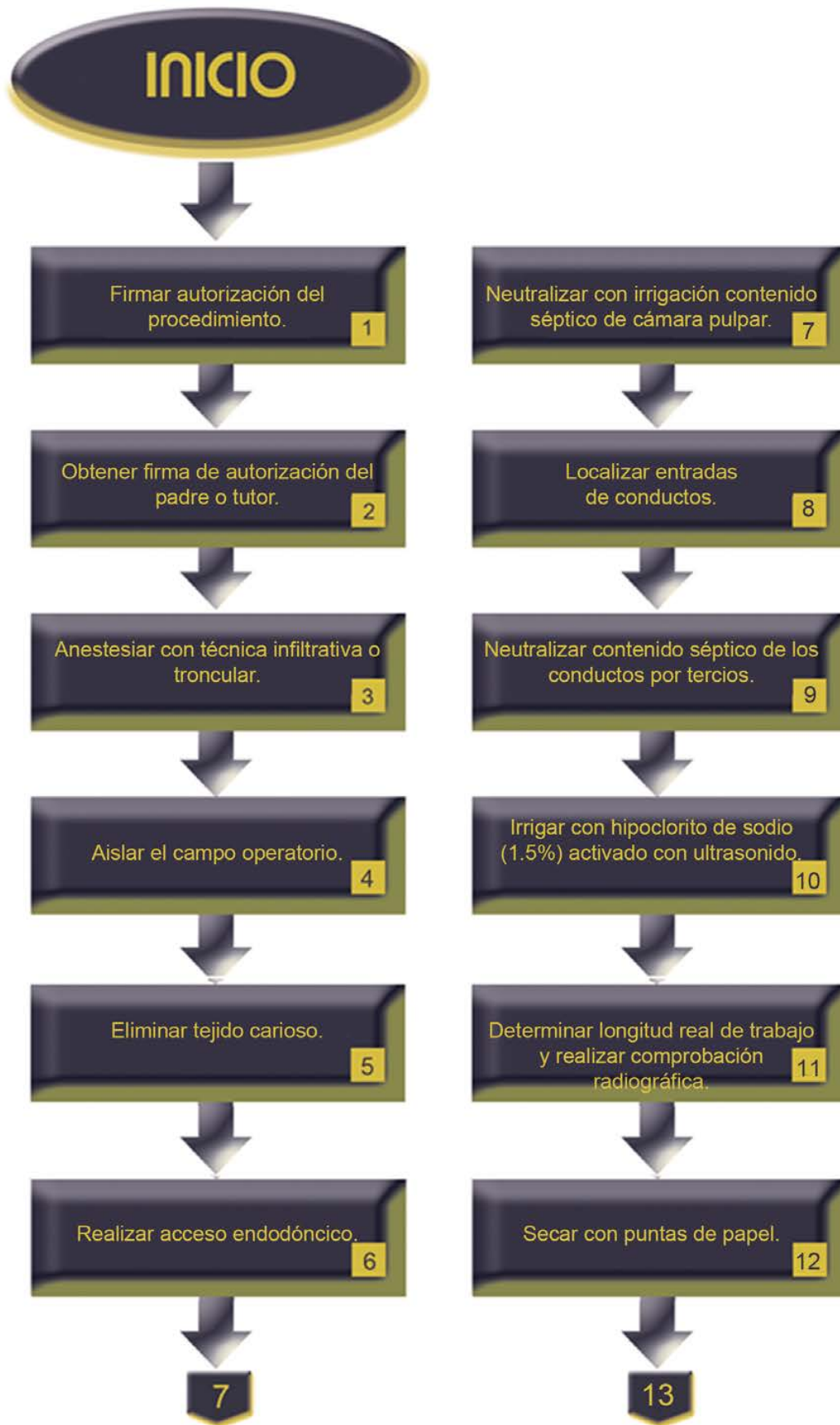
Descripción del procedimiento apexificación con barrera de hidróxido de calcio, Biodentine o MTA:

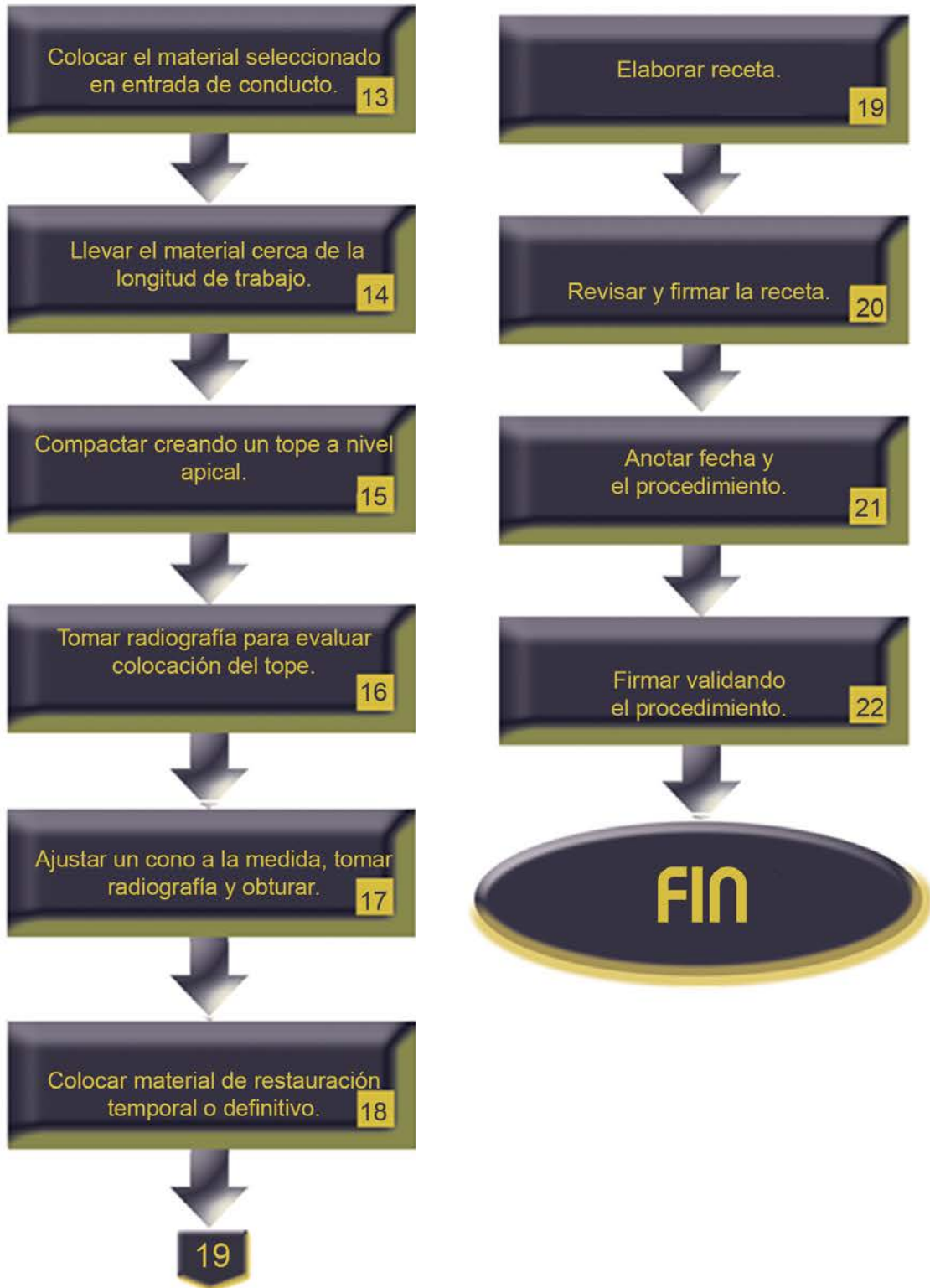
| No. | Responsable | Actividad | Documentos de soporte |
|------------|---------------------------------------|--|--|
| 1 | Docente | Firma autorización del procedimiento. | Notas de evolución |
| 2 | Estudiante | Explica opciones de tratamiento y obtiene firma de autorización del padre o tutor. | Consentimiento válidamente informado. |
| 3 | Estudiante | Anestesia con técnica infiltrativa o troncular. | |
| 4 | Estudiante | Aísla el campo operatorio. | Ver procedimiento |
| 5 | Estudiante supervisado por el docente | Elimina tejido carioso mediante cucharilla y fresas. | |
| 6 | Estudiante supervisado por el docente | Realiza acceso endodóncico. | Ver procedimiento Ficha endodóncica |
| 7 | Estudiante supervisado por el docente | Neutraliza con irrigación abundante contenido séptico de cámara pulpar. | |
| 8 | Estudiante supervisado por el docente | Localiza las entradas de conductos con DG16. | |
| 9 | Estudiante supervisado por el docente | Inicia neutralización de contenido séptico e los conductos por tercios con limas tipo K 45-80 o 90-140 de acuerdo al caso. | |

| | | | |
|----|--|--|---------------------------------------|
| 10 | Estudiante | Irriga abundantemente con Hipoclorito de sodio a baja concentración (1.5%), activado con ultrasonido. | |
| 11 | Estudiante | Determina longitud real de trabajo con ayuda de localizador electrónico de foramen y hace comprobación radiográfica. | Ficha endodónica |
| 12 | Estudiante | Seca con puntas de papel estériles | |
| 13 | Estudiante Supervisado por docente | Coloca con portaamalgama o jeringa para MTA el material seleccionado (hidróxido de calcio, Biodentine o MTA) en la entrada del conducto. | |
| 14 | Estudiante supervisado por el docente | Lleva con instrumentos compactadores el material cerca de la longitud de trabajo. | |
| 15 | Estudiante supervisado por el docente | Compacta creando un tope a nivel apical de aprox. 3 mm. de grosor. | |
| 16 | Estudiante supervisado por el docente | Toma radiografía de control para evaluar la colocación del tope. | Radiografía |
| 17 | Estudiante Supervisado por docente | Ajusta un cono a la medida, toma radiografía de conometría y procede a obturar con la técnica de elección. | Ficha endodónica Ver procedimiento |

| | | | |
|----|------------|--|--------------------|
| 18 | Estudiante | Coloca material de restauración temporal o definitiva. | |
| 19 | Estudiante | Elabora receta de ser necesario. | Receta |
| 20 | Docente | Revisa y firma la receta. | Receta |
| 21 | Estudiante | Anota fecha y el procedimiento. | Notas de evolución |
| 22 | Docente | Firma validando el procedimiento. | Notas de evolución |

| | |
|--------|--|
| Anexos | Formato notas de evolución |
| | Consentimiento válidamente informado |
| | Formato de ficha endodóncica |
| | Procedimiento de aislamiento absoluto y acceso endodóncico |
| | Radiografías dentoalveolares |
| | Procedimiento de obturación |
| | Receta |



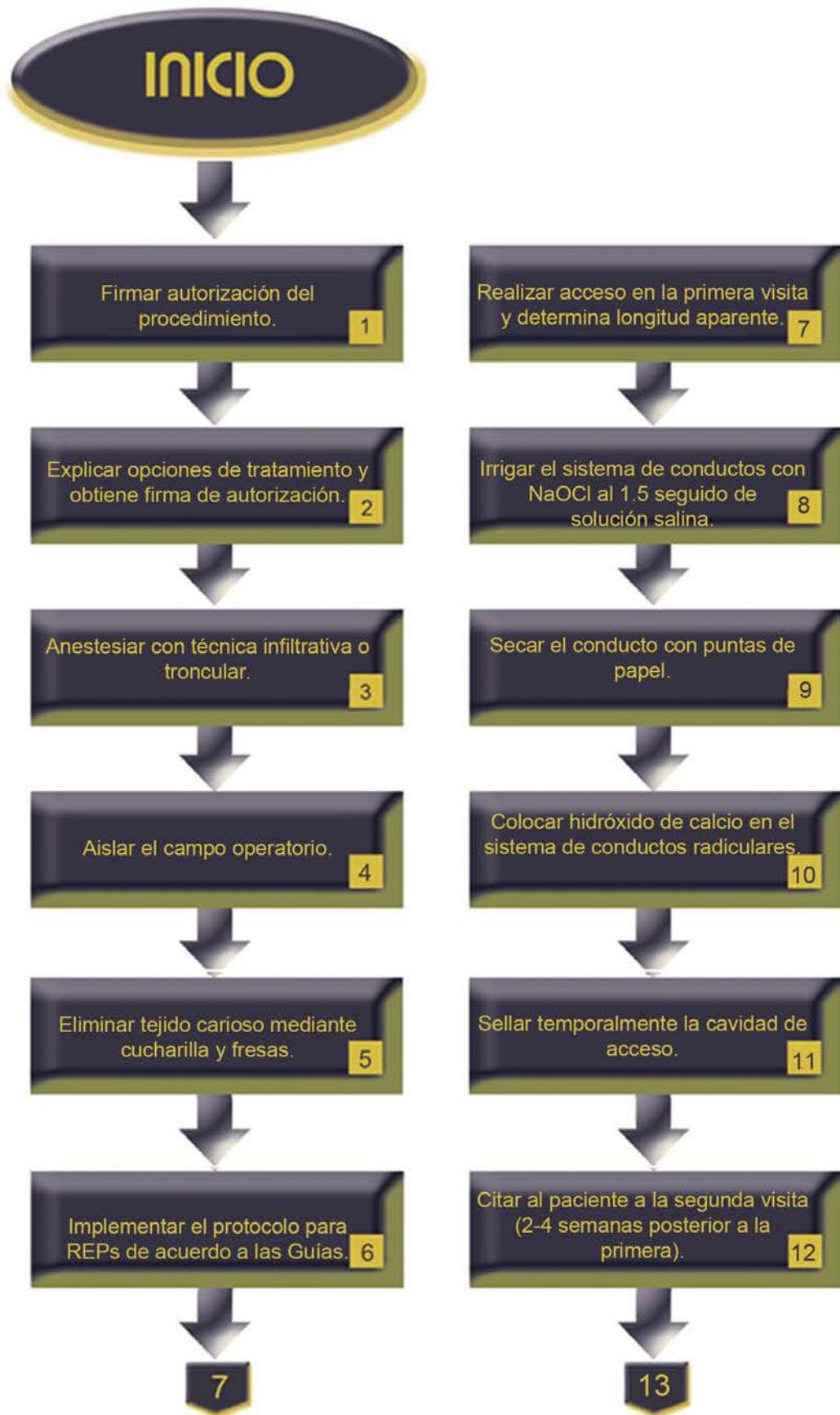


| Descripción del procedimiento apexificación con revascularización: | | | |
|---|---------------------------------------|--|---------------------------------------|
| No. | Responsable | Actividad | Documento de soporte |
| 1 | Docente | Firma autorización del procedimiento. | Notas de evolución |
| 2 | Estudiante | Explica opciones de tratamiento y obtiene firma de autorización del padre o tutor. | Consentimiento válidamente informado. |
| 3 | Estudiante | Anestesia con técnica infiltrativa o troncular. | |
| 4 | Estudiante | Aísla el campo operatorio. | Ver procedimiento |
| 5 | Estudiante supervisado por el docente | Elimina tejido carioso mediante cucharilla y fresas. | |
| 6 | Estudiante supervisado por el docente | Implementa el protocolo de manejo clínico para REPs de acuerdo a las Guías sugeridas por la Asociación Americana de Endodoncistas (AAE). | Guías para REPs de AAE. |
| 7 | Estudiante supervisado por el docente | Realiza acceso endodóncico en la primera visita y determina longitud aparente (radiográficamente 1mm. corto al ápice radiográfico). | Ver procedimiento |
| 8 | Estudiante supervisado por el docente | Irriga lentamente el sistema de conductos primero con NaOCl al 1.5% (20ml/por conducto 5min) seguido del mismo volumen de solución salina. | |

| | | | |
|----|---------------------------------------|---|--------------------|
| 9 | Estudiante | Seca el conducto con puntas de papel. | |
| 10 | Estudiante supervisado por el docente | Coloca hidróxido de calcio en el sistema de conductos radiculares. | |
| 11 | Estudiante supervisado por el docente | Sella temporalmente la cavidad de acceso. | |
| 12 | Estudiante supervisado por el docente | Cita al paciente a la segunda visita (2-4 semanas posterior a la primera). | Carnet de citas |
| 13 | Estudiante supervisado por el docente | Realiza examen clínico para determinar si hay dolor a la percusión y palpación. | |
| 14 | Estudiante supervisado por el docente | Repite el protocolo de la primera visita, si existe dolor, fístula o edema. | |
| 15 | Estudiante supervisado por el docente | Coloca intraconducto la pasta doble o triple antibiótica. | |
| 16 | Estudiante | Cita nuevamente al paciente. | Carnet de citas |
| 17 | Estudiante supervisado por el docente | Anestesia con mepivacaína 3% sin vasoconstrictor. | Ver procedimiento |
| 18 | Estudiante | Realiza aislamiento absoluto del campo operatorio y acceso al diente. | Ver procedimientos |

| | | | |
|----|---------------------------------------|--|--------------------|
| 19 | Estudiante supervisado por el docente | Remueve la pasta antibiótica irrigando con EDTA 17% (30 ml/conducto, 10min). | |
| 20 | Estudiante | Seca los conductos con puntas de papel. | |
| 21 | Estudiante supervisado por el docente | Induce el sangrado apical girando una lima tipo K No.25 precurvada pasada 2mm. del foramen apical. | |
| 22 | Estudiante supervisado por el docente | Verifica que el sangrado y el coágulo llene el conducto hasta la unión cemento-esmalte. | |
| 23 | Estudiante supervisado por el docente | Coloca sobre el coágulo una pieza de Collaplug y sobre esta un sellado de aproximadamente 3mm. de MTA blanco. | |
| 24 | Estudiante supervisado por el docente | Coloca una base de 2 a 4mm. de ionómero de vidrio sobre el MTA y lo fotopolimeriza por 40 segundos. | |
| 25 | Estudiante supervisado por el docente | Reconstruye el diente con resina compuesta reforzada. | |
| 26 | Estudiante supervisado por el docente | Realiza citas de seguimiento para control a 3 meses, 6 meses, 1 año y posteriormente cada año hasta cumplir 4 años. | Carnet de citas |
| 27 | Estudiante | Anota fecha y el procedimiento. | Notas de evolución |
| 28 | Docente | Firma validando el procedimiento. | Notas de evolución |

| | |
|--------|--|
| Anexos | Formato notas de evolución |
| | Consentimiento válidamente informado |
| | Formato de ficha endodóncica |
| | Procedimiento de aislamiento absoluto y acceso endodóncico |
| | Radiografías dentoalveolares |
| | Procedimiento de obturación |
| | Guías para REPs propuestas por AAE |
| | Receta |



INICIO

Firmar autorización del procedimiento. **1**

Explicar opciones de tratamiento y obtiene firma de autorización. **2**

Anestesiar con técnica infiltrativa o troncular. **3**

Aislar el campo operatorio. **4**

Eliminar tejido carioso mediante cucharilla y fresas. **5**

Implementar el protocolo para REPs de acuerdo a las Guías. **6**

7

Realizar acceso en la primera visita y determina longitud aparente. **7**

Irrigar el sistema de conductos con NaOCl al 1.5 seguido de solución salina. **8**

Secar el conducto con puntas de papel. **9**

Colocar hidróxido de calcio en el sistema de conductos radiculares. **10**

Sellar temporalmente la cavidad de acceso. **11**

Citar al paciente a la segunda visita (2-4 semanas posterior a la primera). **12**

13

Reconstruir el diente con resina
compuesta reforzada.

25

Realizar citas de seguimiento para
control a 3, 6, 12 meses hasta
4 años.

26

Anotar fecha y
el procedimiento.

27

Firmar validando
el procedimiento.

28

FIN



ANEXOS

1. Carnet de citas
2. Carnet de vacunación
3. Expediente (notas de evolución, ficha clínica endodóncica, carta de consentimiento bajo información)
4. Guías para REPs propuestas por AAE
5. Radiografías dentoalveolares
6. Receta
7. Solicitud de interconsulta
8. Tríptico Indicaciones Posoperatorias
9. Tríptico de Indicaciones Postraumáticas
10. Vale de esterilización

2. Carnet de vacunación





Fecha: _____

N° de expediente: _____

Nombre del estudiante: _____

Grupo: _____

Marque con una "X" la opción indicada y especifique lo que se indica

Nombre del paciente: _____ Edad: _____ Género: F M

Dirección (calle y número): _____ Colonia: _____

C.P.: _____ Teléfono: _____ Celular: _____

Ocupación: _____ Teléfono del trabajo: _____

Nombre del docente: _____

FICHA MÉDICA

Enfermedades que padece actualmente (especifique): _____

¿Está bajo tratamiento médico? No Si ¿Cuál? (especifique): _____

¿Está bajo tratamiento dental? No Si ¿Cuál? (especifique): _____

¿Toma actualmente algún medicamento? No Si ¿Cuál?: _____

¿Por cuánto tiempo?: _____

¿Tiene alguna alergia? (medicamentos, polvo, alimentos, etc.) No Si (especifique): _____

¿Ha tenido reacciones adversas con anestésicos dentales? No Si (especifique): _____

Antecedentes familiares (especifique parentesco y enfermedad) _____

Indicado para mujeres: ¿está embarazada? No Si Semana: _____

Motivo de la consulta dental: _____

Afirmo que los datos anteriores son verídicos

Firma del paciente

DIENTE AFECTADO: _____

INTERROGATORIO:

| ANTECEDENTES | OBTURACIONES | DOLOR | ESTÍMULO |
|-----------------------------------|------------------------------------|-----------------------------------|-----------------------------------|
| Caries <input type="radio"/> | Resina <input type="radio"/> | Referido <input type="radio"/> | Frío <input type="radio"/> |
| Abrasión <input type="radio"/> | Amalgama <input type="radio"/> | Localizado <input type="radio"/> | Calor <input type="radio"/> |
| Traumatismo <input type="radio"/> | Corona <input type="radio"/> | Fugaz <input type="radio"/> | Dulce <input type="radio"/> |
| Otros <input type="radio"/> _____ | Incrustación <input type="radio"/> | Persistente <input type="radio"/> | Ácido <input type="radio"/> |
| | Otra <input type="radio"/> _____ | Espontáneo <input type="radio"/> | Masticación <input type="radio"/> |
| | | | Otro <input type="radio"/> _____ |

EXPLORACIÓN:

| LESIÓN | EXPOSICIÓN PULPAR | INFLAMACIÓN |
|----------------------------------|----------------------------------|----------------------------------|
| Física <input type="radio"/> | Presente <input type="radio"/> | Presente <input type="radio"/> |
| Química <input type="radio"/> | Ausente <input type="radio"/> | Ausente <input type="radio"/> |
| Bacteriana <input type="radio"/> | Causa: | Extraoral <input type="radio"/> |
| Otra <input type="radio"/> _____ | Caries <input type="radio"/> | Intraoral <input type="radio"/> |
| | Fractura <input type="radio"/> | Blanda <input type="radio"/> |
| | Otra <input type="radio"/> _____ | Fístula <input type="radio"/> |
| | | Endurecida <input type="radio"/> |
| | | Nódulos <input type="radio"/> |

PRUEBAS DE SENSIBILIDAD PULPAR:

| TÉRMICA AL FRÍO | TÉRMICA AL CALOR | ELÉCTRICA |
|---|---|---|
| Positiva <input type="radio"/> | Positiva <input type="radio"/> | Diente problema Lectura OD: _____ |
| Negativa <input type="radio"/> | Negativa <input type="radio"/> | |
| Localizada <input type="radio"/> | Localizada <input type="radio"/> | |
| Fugaz <input type="radio"/> | Fugaz <input type="radio"/> | |
| Incrementa <input type="radio"/> | Incrementa <input type="radio"/> | |
| | Referida <input type="radio"/> | Diente testigo OD: _____ |
| | Referida <input type="radio"/> | |
| | Persistente <input type="radio"/> | |
| | Persistente <input type="radio"/> | |
| | Decrece <input type="radio"/> | |
| Diente testigo OD: _____ + <input type="radio"/> - <input type="radio"/> | Diente testigo OD: _____ + <input type="radio"/> - <input type="radio"/> | |

PRUEBAS PERIODONTALES:

| PERCUSIONES (DOLOR) | PALPACIÓN PERIAPICAL (DOLOR) | SONDEO PERIODONTAL | MOVILIDAD |
|--|---|---|--|
| Vertical + <input type="radio"/> - <input type="radio"/> | + <input type="radio"/> - <input type="radio"/> | Profundidad de la Bolsa | Grado |
| Horizontal + <input type="radio"/> - <input type="radio"/> | | _____mm Cara _____ | 1° <input type="radio"/> 2° <input type="radio"/> 3° <input type="radio"/> |
| Diente testigo | Diente testigo | Diente testigo | Diente testigo |
| OD: _____ + <input type="radio"/> - <input type="radio"/> | OD: _____ + <input type="radio"/> - <input type="radio"/> | OD: _____ + <input type="radio"/> _____mm - <input type="radio"/> | OD: _____ + <input type="radio"/> - <input type="radio"/> |

HALLAZGOS RADIOGRÁFICOS:

| CÁMARA | CONDUCTOS | PERIÁPICE |
|---|---|---|
| Normal <input type="radio"/> Estrecha <input type="radio"/> Calcificada <input type="radio"/> Perforada <input type="radio"/> Resorción: Interna <input type="radio"/> Externa <input type="radio"/> Obstrucción <input type="radio"/> Tratamiento previo <input type="radio"/> Otro <input type="radio"/> _____ | Normal <input type="radio"/> Estrecho <input type="radio"/> Calcificado <input type="radio"/> Fractura <input type="radio"/> Perforado <input type="radio"/> Resorción: Interna <input type="radio"/> Externa <input type="radio"/> Obstrucción <input type="radio"/> Raíz: _____ Desarrollo incompleto <input type="radio"/> Raíz: _____ Tratamiento previo <input type="radio"/> Otro <input type="radio"/> _____ | Normal <input type="radio"/> Engrosado <input type="radio"/> Resorción apical <input type="radio"/> Lesión periapical: Presente <input type="radio"/> Ausente <input type="radio"/> Raíz: _____ Diámetro _____ mm x _____ mm Descripción : Radiolúcida <input type="radio"/> Radiopaca <input type="radio"/> Circunscrita <input type="radio"/> Difusa <input type="radio"/> |

Número de conductos:

DIAGNÓSTICO CLÍNICO:

| PULPAR | PERIAPICAL |
|---|--|
| Pulpa sana <input type="radio"/> Pulpitis reversible <input type="radio"/> Pulpitis irreversible <input type="radio"/> Pulpitis hiperplásica <input type="radio"/> Necrosis pulpar <input type="radio"/> Despulpado <input type="radio"/> | Periapice sano <input type="radio"/> Periodontitis aguda <input type="radio"/> Absceso periapical agudo <input type="radio"/> Absceso fénix <input type="radio"/> Periodontitis crónica <input type="radio"/> Supurada <input type="radio"/> Quiste periapical <input type="radio"/> |

TRATAMIENTO:

| DE CONDUCTOS | QUIRÚRGICO |
|--|---|
| Biopulpectomía <input type="radio"/> Repetición de tratamiento <input type="radio"/> Necropulpectomía <input type="radio"/> Recromía <input type="radio"/> Apicoformación <input type="radio"/> Extirpación intencional <input type="radio"/> Reconstrucción definitiva <input type="radio"/> Otro <input type="radio"/> _____ | Curetaje apical <input type="radio"/> Apicectomía <input type="radio"/> Retro-obturación <input type="radio"/> Radicectomía <input type="radio"/> Hemisección dentaria <input type="radio"/> Reimplante <input type="radio"/> Otro <input type="radio"/> _____ |

CONTROL DE TRATAMIENTO:

| CONDUCTO | CONDUCTOMETRÍA APARENTE | CONDUCTOMETRÍA REAL | RELACIÓN ANATÓMICA | INSTRUMENTO INICIAL | INSTRUMENTO FINAL |
|------------------|-------------------------|---------------------|--------------------|---------------------|-------------------|
| Único | | | | | |
| Mesio vestibular | | | | | |
| Mesio lingual | | | | | |
| Disto vestibular | | | | | |
| Disto palatino | | | | | |
| Mesio palatino | | | | | |
| Distal | | | | | |
| Vestibular | | | | | |
| Palatino | | | | | |
| Otro | | | | | |

| PROCEDIMIENTO | FECHA Y FIRMA | PROCEDIMIENTO | FECHA Y FIRMA |
|-----------------------------|---------------|-----------------------------------|---------------|
| DIAGNÓSTICO | | OBTURACIÓN | |
| ACCESO Y AISLAMIENTO | | RECONSTRUCCIÓN POSTENDODÓNCICA | |
| LONGITUD DE TRABAJO | | TÉCNICA QUIRÚRGICA | |
| PREPARACIÓN DEL CONDUCTO | | RECROMÍA | |
| CONOMETRÍA | | OTRO | |

| |
|---------------------------------|
| <i>Técnica de Preparación:</i> |
| <i>Técnica de Obturación:</i> |
| <i>Accidentes Operatorios</i> |
| <i>Solución del caso:</i> |

Fecha de terminado: _____

CONTROL A DISTANCIA:

| | | | |
|---------|----------|----------|----------|
| 6 MESES | 12 MESES | 18 MESES | 24 MESES |
|---------|----------|----------|----------|

COMENTARIOS DEL DOCENTE:

COSTO DEL TRATAMIENTO:

Diente afectado: _____ Fecha: _____

Costo del tratamiento \$ _____ (PAGARÉ EN LA CAJA DE LA FACULTAD)

Paciente _____

Nombre y firma de enterado



| Carta de consentimiento bajo información | | | |
|--|----------------------------------|--|--------------|
| Clinica de | (Edificio Central) (Periféricas) | Fecha | Hora |
| Nombre del paciente (apellido paterno, materno, nombre) | | No. Carnet | |
| Edad | Sexo (masculino) (femenino) | Ocupación | Estado civil |
| Domicilio (calle, número, colonia, localidad, municipio, estado) | | | |
| Nombre del estudiante (apellido paterno, materno, nombre) | | Nombre del docente responsable (apellido paterno, materno, nombre) | |

Tengo pleno conocimiento que la Facultad de Odontología pertenece a una institución de enseñanza e investigación por lo cual es necesario conocer las siguientes disposiciones para dar mi consentimiento antes de realizar el tratamiento.

Se me ha informado que el diagnóstico de mi enfermedad es: _____

Se me ha informado el plan de tratamiento, sus alternativas y los motivos de elección del mismo; por lo que por este medio, libremente y sin presión alguna acepto se me realicen:

- Películas radiográficas, estudios de gabinete e histopatológicos, obtención de modelos de estudio, fotografías clínicas y videograbaciones.
- La aplicación de anestesia (local) (regional).
- Tratamiento de conductos que consiste en: _____
- Tratamiento quirúrgico que consiste en: _____
- Tratamiento de mantenimiento en las citas acordadas.

El propósito del tratamiento de conductos es salvar el diente, que de otra manera requeriría la extracción. Si bien este tratamiento tiene un alto grado de éxito, los resultados como cualquier procedimiento no pueden ser garantizados.

Además, pueden presentarse algunos riesgos:

- Bloqueo del conducto radicular que no permita completar adecuadamente el procedimiento.
- Dificultad al morder o abrir la boca.
- Fractura de la corona o de la raíz que requiera de otro procedimiento (extracción).
- Molestia post-operatoria.
- Perforación del conducto con el instrumento.
- Reacciones a los anestésicos, químicos o medicamentos utilizados.
- Separación de instrumentos en el conducto.
- Si el tratamiento es abandonado puede exacerbar la sintomatología o fracasar el procedimiento.

Una vez terminado el tratamiento de conductos deberá ser restaurado adecuadamente (corona, poste u obturación) dentro de un tiempo máximo de 30 días con el propósito de disminuir las posibilidades de fracaso y/o fractura dental.

He tenido la posibilidad de hacer preguntas al estudiante tratante y quedo satisfecho(a) con las respuestas.

Autorizo ante cualquier complicación o efecto adverso durante el procedimiento, especialmente ante una urgencia médica, se practiquen las técnicas y procedimientos necesarios.

Autorizo el uso de las fotografías intraorales/extraorales y videograbaciones para fines de docencia e investigación adoptando las medidas necesarias para mantener la confidencialidad y no pueda ser identificado.

Tengo la plena libertad de revocar la autorización de los estudios y tratamientos mientras no inicie el procedimiento.

En caso de ser menor de edad o con capacidades diferentes, se informó y autoriza el responsable del paciente.

Nombre y firma del paciente o tutor

Nombre y firma del estudiante

Nombre y firma del docente responsable

Nombre y firma del testigo

Nombre y firma del testigo

4. Guías para REPs propuestas por AAE

AAE Clinical Considerations for a Regenerative Procedure Revised 6-8-16

These considerations should be seen as one possible source of information and, given the rapid evolving nature of this field, clinicians should also actively review new findings elsewhere as they become available.

Case Selection:

- ♦ Tooth with necrotic pulp and an immature apex.
- ♦ Pulp space not needed for post/core, final restoration.
- ♦ Compliant patient/parent.
- ♦ Patients not allergic to medicaments and antibiotics necessary to complete procedure (ASA 1 or 2).

Informed Consent

- ♦ Two (or more) appointments.
- ♦ Use of antimicrobial(s).
- ♦ Possible adverse effects: staining of crown/root, lack of response to treatment, pain/infection.
- ♦ Alternatives: MTA apexification, no treatment, extraction (when deemed non-salvageable).
- ♦ Permission to enter information into AAE database (optional).

First Appointment

- ♦ Local anesthesia, dental dam isolation and access.
- ♦ Copious, gentle irrigation with 20ml NaOCl using an irrigation system that minimizes the possibility of extrusion of irrigants into the periapical space (e.g., needle with closed end and side-vents, or EndoVac™). Lower concentrations of NaOCl are advised [1.5% NaOCl (20mL/canal, 5 min) and then irrigated with saline or EDTA (20 mL/canal, 5 min), with irrigating needle positioned about 1 mm from root end, to minimize cytotoxicity to stem cells in the apical tissues.
- ♦ Dry canals with paper points.
 - ♦ Place calcium hydroxide or low concentration of triple antibiotic paste. If the triple antibiotic paste is used: 1) consider sealing pulp chamber with a dentin bonding agent [to minimize risk of staining] and 2) mix 1:1:1 ciprofloxacin: metronidazole: minocycline to a final concentration of 0.1-1.0 mg/ml. Triple antibiotic paste has been associated with tooth discoloration. Double antibiotic paste without minocycline paste or substitution of minocycline for other antibiotic (e.g., clindamycin; amoxicillin; cefaclor) is another possible alternative as root canal disinfectant.
- ♦ Deliver into canal system via syringe
- ♦ If triple antibiotic is used, ensure that it remains below CEJ (minimize crown staining).
- ♦ Seal with 3-4mm of a temporary restorative material such as Cavit™, IRM™, glass-ionomer or another temporary material. Dismiss patient for 1-4 weeks.

Second Appointment (1-4 weeks after 1st visit)

- ♦ Assess response to initial treatment. If there are signs/symptoms of persistent infection, consider additional treatment time with antimicrobial, or alternative antimicrobial.
- ♦ Anesthesia with 3% mepivacaine without vasoconstrictor, dental dam isolation.
- ♦ Copious, gentle irrigation with 20ml of 17% EDTA.
- ♦ Dry with paper points.
- ♦ Create bleeding into canal system by over-instrumenting (endo file, endo explorer) (induce by rotating a pre-curved K-file at 2 mm past the apical foramen with the goal of having the entire canal filled with blood to the level of the cemento–enamel junction). An alternative to creating of a blood clot is the use of platelet-rich plasma (PRP), platelet rich fibrin (PRF) or autologous fibrin matrix (AFM).
- ♦ Stop bleeding at a level that allows for 3-4 mm of restorative material.
- Place a resorbable matrix such as CollaPlug™, Collacote™, CollaTape™ over the blood clot if necessary and white MTA as capping material.
- ♦ A 3–4 mm layer of glass ionomer (e.g. Fuji IX™, GC America, Alsip, IL) is flowed gently over the capping material and light-cured for 40 s. MTA has been associated with discoloration. Alternatives to MTA (such as bioceramics or tricalcium silicate cements [e.g., Biodentine®, Septodont, Lancasted, PA, USA]) should be considered in teeth where there is an esthetic concern.
 - **Anterior and Premolar teeth** - Consider use of Collatape/Collaplug and restoring with 3mm of a nonstaining restorative material followed by bonding a filled composite to the beveled enamel margin.
 - **Molar teeth or teeth with PFM crown** - Consider use of Collatape/Collaplug and restoring with 3mm of MTA, followed by RMGI, composite or alloy.

Follow-up

- ♦ Clinical and Radiographic exam
 - No pain, soft tissue swelling or sinus tract (often observed between first and second appointments).
 - Resolution of apical radiolucency (often observed 6-12 months after treatment)
 - Increased width of root walls (this is generally observed before apparent increase in root length and often occurs 12-24 months after treatment).
 - Increased root length.
 - Positive Pulp vitality test response
- ♦ The degree of success of Regenerative Endodontic Procedures is largely measured by the extent to which it is possible to attain primary, secondary, and tertiary goals:
 - Primary goal: The elimination of symptoms and the evidence of bony healing.
 - Secondary goal: Increased root wall thickness and/or increased root length (desirable, but perhaps not essential)
 - Tertiary goal: Positive response to vitality testing (which if achieved, could indicate a more organized vital pulp tissue)

References

Chapters

Hargreaves KM, Law AS. Regenerative Endodontics. Chapter 16. Pathways of the Pulp 10th ed. Eds, Hargreaves KM, Cohen S. Mosby Elsevier, St Louis, MO, 2011: 602-19.

Murray PE, Garcia-Godoy F. Stem cells and regeneration of the pulp-dentin complex. Chapter 5. Seltzer and Bender's Dental Pulp - 2nd ed. Eds, Hargreaves KM, Goodis HE, Tay FR. Quintessence Publishing Co Inc, Hanover Park, IL, 2012:91-108.

Articles

Algarni A, H Yassen G, L Gregory R. Inhibitory effect of gels loaded with a low concentration of antibiotics against biofilm formation by *Enterococcus faecalis* and *Porphyromonas gingivalis*. *J Oral Sci.* 2015 Sep;57(3):213-8. doi:10.2334/josusd.57.213

Alobaid AS, Cortes LM, Lo J, Nguyen TT, Albert J, Abu-Melha AS, Lin LM, Gibbs JL. Radiographic and clinical outcomes of the treatment of immature permanent teeth by revascularization or apexification: a pilot retrospective cohort study. *J Endod.* 2014 Aug;40(8):1063-70. doi: 10.1016/j.joen.2014.02.016. Epub 2014 Jun 13.

Banchs F, Trope M. Revascularization of immature permanent teeth with apical periodontitis: new treatment protocol? *J Endod* 2004;30:196-200.

Berkhoff JA, Chen PB, Teixeira FB, Diogenes A. Evaluation of Triple Antibiotic Paste Removal by Different Irrigation Procedures. *J Endod* 2014;40(8):1172-1177

Begün T, Yilmaz AD, Celik BN, Kolsuz ME, Sonmez H. Efficacy of platelet-rich plasma as a scaffold in regenerative endodontic treatment. *J Endod.* 2015 Jan;41(1):36-44.

Bose R, Nummikoski P, Hargreaves K. A retrospective evaluation of radiographic outcomes in immature teeth with necrotic root canal systems treated with regenerative endodontic procedures. *J Endod* 2009;35:1343-9.

Chmielewsky F, Jeanneau CI, Déjou J, About I. Sources of dentin-pulp regeneration signals and their modulation by the local microenvironment. *J Endod* 2014 Apr;40(4 Suppl):S19-25.

de Paz S, Pérez A, Gómez M, Trampal A, Domínguez Lázaro A. Severe hypersensitivity reaction to minocycline. *J Investig Allergol Clin Immunol.* 1999;9(6):403-4

da Silva LAB, Nelson-Filho P, da Silva RAB, Flores DSH, Heilborn C, Johnson JD, Cohenca N. Revascularization and periapical repair after endodontic treatment using apical negative pressure irrigation versus conventional irrigation plus triantibiotic intracanal dressing in dogs' teeth with apical periodontitis. *Oral Surg Oral Med Oral Pathol Oral Radiol Endod* 2010;109:779-87.

3

Endod. 2016 Apr;42(4):563-9. doi:10.1016/j.joen.2015.12.022.

Keskin C, Demiryurek EO, Ozyurek T. Color Stabilities of Calcium Silicate-based Materials in Contact with Different Irrigation Solutions. *J Endod.* 2015 Mar;41(3):409-11

Laurent P, Camps J, De Méo M, Déjou J, About I. Induction of specific cell responses to a Ca(3)SiO(5)-based posterior restorative material. *Dent Mater.* 2008 Nov;24(11):1486-94

Law A. Considerations for regeneration procedures. *J Endod* 2013 Mar;39(3 Suppl):S44-56.

Lovelace TW, Henry MA, Hargreaves KM, Diogenes A. Evaluation of the delivery of mesenchymal stem cells into the root canal space of necrotic immature teeth after clinical regenerative endodontic procedure. *J Endod* 2011 Feb;37(2):133-8.

Marciano MA, Costa RM, Camilleri J, Mondelli RF, Guimarães BM, Duarte MA. Assessment of color stability of white mineral trioxide aggregate angulus and bismuth oxide in contact with tooth structure. *J Endod.* 2014 Aug;40(8):1235-40.

Martin DE, Henry MA, Almeida JFA, Teixeira FB, Hargreaves KM, Diogenes AR. Effect of sodium hypochlorite on the odontoblastic phenotype differentiation of SCAP in cultured organotype human roots. *J Endod* 2012 Mar;38(3):e26.

McTigue DJ, Subramanian K, Kumar A. Case series: management of immature permanent teeth with pulpal necrosis: a case series. *Pediatr Dent.* 2013 Jan-Feb;35(1):55-60.

Mori GC, Teixeira LM, de Oliveira DL, Jacomini LM, da Silva SR. Biocompatibility evaluation of biodentine in subcutaneous tissue of rats. *J Endod.* 2014 Sep;40(9):1485-8.

Mullaguri H, Suresh N, Surendran S, Velmurugan N, Chitra S. Role of pH Changes on Transforming Growth Factor-β1 Release and on the Fibrin Architecture of Platelet-rich Fibrin When Layered with Biodentine, Glass Ionomer Cement, and Intermediate Restorative Material. *J Endod.* 2016 May;42(5):766-70.

Nagy MM, Tawfik HE, Hashem AA, Abu-Seida AM. Regenerative potential of immature permanent teeth with necrotic pulps after different regenerative protocols. *J Endod.* 2014 Feb;40(2):192-8.

Nosrat A, Seifi A, Asgary S. Regenerative endodontic treatment (revascularization) for necrotic immature permanent molars: a review and report of two cases with a new biomaterial. *J Endod* 2011 Apr;37(4):562-7. Review.

Petrino JA, Boda KK, Shambarger S, Bowles WR, McClanahan SB. Challenges in regenerative endodontics: a case series. *J Endod* 2010 Mar;36(3):536-41.

Reynolds K, Johnson JD, Cohenca N. Pulp revascularization of necrotic bilateral bicuspids using a modified novel technique to eliminate potential coronal discoloration: a case report. *Int Endod J.* 2009 Jan;42(1):84-92.

Rodríguez-Lozano FJ, Bueno C, Insausti CL, Meseguer L, Ramírez MC, Blanquer M, Marín N, Martínez S, Moraleda JM. Mesenchymal stem cells derived from dental tissues. *Int Endod J.* 2011 Sep;44(9):800-6.

5

Dabbagh B, Alvaro E, Vu DD, Rizkallah J, Schwartz S. Clinical complications in the revascularization of immature necrotic permanent teeth. *Pediatr Dent.* 2012 Sep-Oct;34(5):414-7.

Diogenes AR, Ruparel NB, Teixeira FB, Hargreaves KM. Translational science in disinfection for regenerative endodontics. *J Endod* 2014 Apr;40(4 Suppl):S52-7.

Flake NM, Gibbs JL, Diogenes A, Hargreaves KM, Khan AA. A standardized novel method to measure radiographic root changes after endodontic therapy in immature teeth. *J Endod* 2014 Jan;40(1):46-50.

Fouad AF, Verma P. Healing after regenerative procedures with and without pulpal infection. *J Endod.* 2014 Apr;40(4 Suppl):S58-64

Galler KM, D'Souza RN, Federlin M, Cavender AC, Hartgering JD, Hecker S, Schmalz G. Dentin conditioning codetermines cell fate in regenerative endodontics. *J Endod* 2011;37(11):1536-41.

Galler KM, Eidt A, Schmalz G. Cell-free approaches for dental pulp tissue engineering. *J Endod* 2014 Apr;40(4 Suppl):S41-5.

Geisler TM. Clinical considerations for regenerative endodontic procedures. *Dent Clin North Am* 2012;56:603-26.

Guimarães BM, Tartari T, Marciano MA, Vivian RR, Mondelli RF, Camilleri J, Duarte MA. Color Stability, Radiopacity, and Chemical Characteristics of White Mineral Trioxide Aggregate Associated with 2 Different Vehicles in Contact with Blood. *J Endod.* 2015 Mar 19. pii: S0099-2399(15)00135-1. doi:10.1016/j.joen.2015.02.008.

Hargreaves KM, Geisler T, Henry M, Wang Y. Regeneration Potential of the Young Permanent Tooth: What Does the Future Hold? *J Endod* 2008;34:551-56.

Hargreaves KM, Diogenes A, Teixeira FB. Treatment options: biological basis of regenerative endodontic procedures. *J Endod* 2013 Mar;39(3 Suppl):S30-43.

Hargreaves KM, Diogenes A, Teixeira FB. Paradigm lost: a perspective on the design and interpretation of regenerative endodontic research. *J Endod* 2014 Apr;40(4 Suppl):S65-9.

Huang GT-J. Apexification: the beginning of its end. *Int Endod J* 2009;42:855-66.

Huang GTJ. A paradigm shift in endodontic management of immature teeth: Conservation of stem cells for regeneration. *J Dent* 2008;36:379-86.

Jadhav GR, Shah N, Logan A. Comparative outcome of revascularization in bilateral, non-vital, immature maxillary anterior teeth supplemented with or without platelet rich plasma: A case series. *J Conserv Dent.* 2013 Nov;16(6):568-72.

Kahler B, Mistry S, Moule A, Ringemuth AK, Case P, Thomson A, Holcombe T. Revascularization outcomes: a prospective analysis of 16 consecutive cases. *J Endod.* 2014 Mar;40(3):333-8. doi: 10.1016/j.joen.2013.10.032. Epub 2013 Dec 15. Erratum in: *J Endod.* 2014 Jun;40(6):879

Kahler B, Rossi-Fedele G. A Review of Tooth Discoloration after Regenerative Endodontic Therapy. *J*

4

Ruparel NB, Teixeira FB, Ferraz CC, Diogenes A. Direct effect of intracanal medicaments on survival of stem cells of the apical papilla. *J Endod* 2012 Oct;38:1372-5.

Sabrah AH, Yassen GH, Spolnik KJ, Hara AT, Platt JA, Gregory RL. Evaluation of Residual Antibacterial Effect of Human Radicular Dentin Treated with Triple and Double Antibiotic Pastes. *J Endod.* 2015 Jul;41(7):1081-4.

Schmalz G, Smith AJ. Pulp development, repair, and regeneration: challenges of the transition from traditional dentistry to biologically based therapies. *J Endod* 2014 Apr;40(4 Suppl):S2-5.

Shah N, Logan A, Bhaskar, U, Aggarwal, V. Efficacy of Revascularization to Induce Apexification/Apexogenesis in Infected, Nonvital, Immature Teeth: A Pilot Clinical Study. *J Endod* 2008 Aug;34:919-25.

Simon SR, Tomson PL, Bernal A. Regenerative endodontics: regeneration or repair? *J Endod* 2014 Apr;40(4 Suppl):S70-5.

Simon S, Perard M, Zanini M, Smith AJ, Charpentier E, Djole SX, Lumley PJ. Should pulp chamber pulpotomy be seen as a permanent treatment? Some preliminary thoughts. *Int Endod J.* 2013 Jan;46(1):79-87.

Tagelsir A, Yassen GH, Gomez GF, Gregory RL. Effect of Antimicrobials Used in Regenerative Endodontic Procedures on 3-week-old *Enterococcus faecalis* Biofilm. *J Endod.* 2016 Feb;42(2):258-62.

Takushige T, Cruz EV, Asgor Moral A, Hoshino E. Endodontic treatment of primary teeth using a combination of antibacterial drugs. *Int Endod J.* 2004 Feb;37(2):132-8.

Thibodeau B, Teixeira F, Yamauchi M, Caplan DJ, Trope M. Pulp revascularization of immature dog teeth with apical periodontitis. *J Endod* 2007;33:680-9.

Thibodeau B, Trope M. Pulp revascularization of a necrotic infected immature permanent tooth: case report and review of the literature. *Pediatr Dent* 2007;29:47-50.

Torabinejad M, Turman M. Revitalization of tooth with necrotic pulp and open apex by using platelet-rich plasma: a case report. *J Endod* 2011 Feb;37(2):265-8.

Trevino EG, Fatwardhan AN, Henry MA, Perry C, Dybdal-Hargreaves N, Hargreaves KM, Diogenes A. Effect of irrigants on the survival of human stem cells of the apical papilla in a platelet-rich plasma scaffold in human root tips. *J Endod* 2011 Aug;37(8):1109-15.

Tziafa C, Koliniotou-Koumpia E, Papadimitriou S, Tziafas D. Dentinogenic responses after direct pulp capping of miniature swine teeth with Biodentine. *J Endod.* 2014 Dec;40(12):1967-71. doi: 10.1016/j.joen.2014.07.021.

Vallés M, Roig M, Duran-Sindreu F, Martínez S, Mercadé M. Color Stability of Teeth Restored with Biodentine: A 6-month In Vitro Study. *J Endod.* 2015 Jul;41(7):1157-60. doi: 10.1016/j.joen.2015.03.014.

6

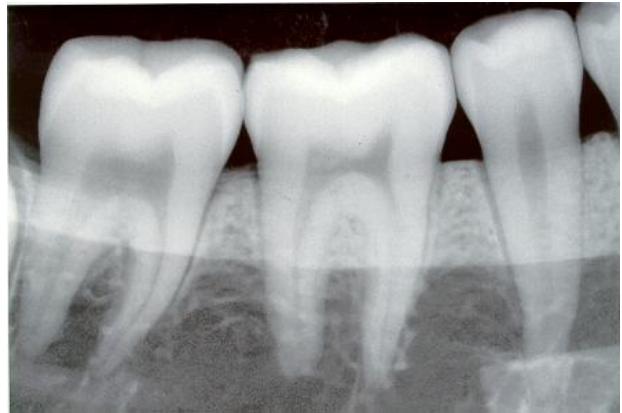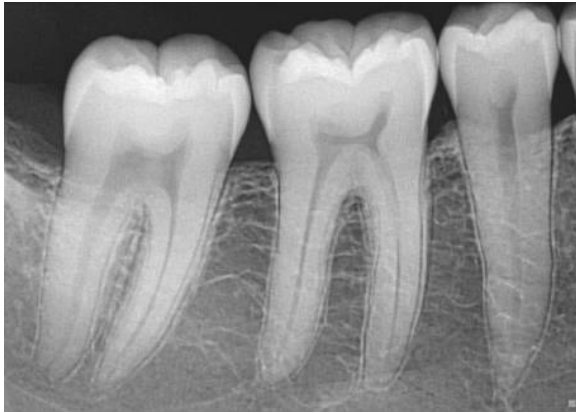Wang XJ, Thibodeau B, Trope M, Lin LM, Huang G. Histologic characterization of regenerated tissues in canal space after the revitalization/revascularization procedure of immature dog teeth with apical periodontitis. *J Endod* 2010;34:56-63.

Wigler R, Kaufman AY, Lin S, Steinbock N, Hazan-Molina H, Torneck C. Revascularization: A Treatment for Permanent Teeth with Necrotic Pulp and Incomplete Root Development. *J Endod* 2013 Mar;39(3):319-26.

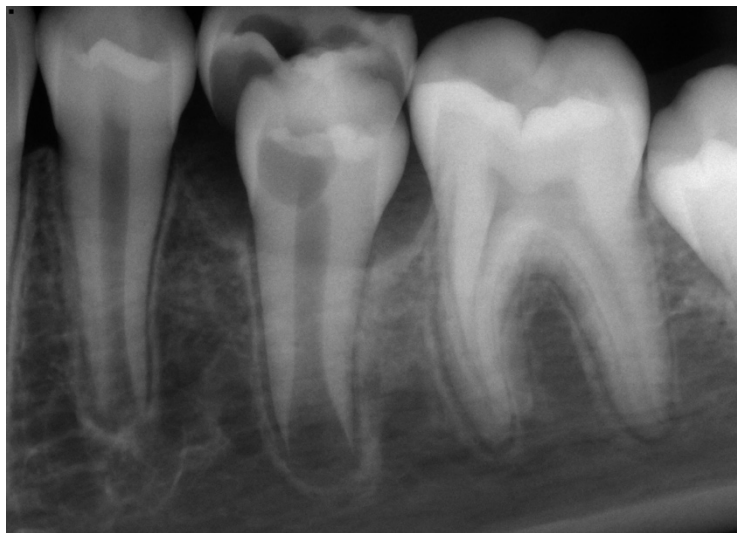Yilmaz S, Dumani A, Yoldas O. The effect of antibiotic pastes on microhardness of dentin. *Dent Traumatol.* 2016 Feb;32(1):27-31.

Yamauchi N, Nagaoka H, Yamauchi S, Teixeira FB, Miguez P, Yamauchi M. Immunohistological characterization of newly formed tissues after regenerative procedure in immature dog teeth. *J Endod* 2011 Dec;37(12):1636-41.

5. Radiografías dentoalveolares



Fuente directa



6. Receta



UNIVERSIDAD NACIONAL AUTÓNOMA DE MÉXICO
FACULTAD DE ODONTOLOGÍA
Av. Universidad 3000, Ciudad Universitaria, Delegación Coyoacán, D.F., C.P. 04510



Fecha: _____

RECETA

Num. Expediente: _____

PACIENTE: _____

EDAD: _____

PESO: _____

Kg

Rp

Fármaco: _____

NOMBRE (comercial o genérico) FORMA FARMACEUTICA (caps. tabs. susp. amp.) CONCENTRACIÓN (Mg. UI)

Instrucciones: _____

VÍA DE ADMÓN. (tomar, aplicar, colocar, disolver) CANTIDAD (1cap, 2tabs, etc.) INTERVALO (cada 6 u 8 hrs.) TIEMPO DE ADMÓN (días, semanas)

Fármaco: _____

Instrucciones: _____

Profesor: _____

Firma del Profesor: _____

Cédula Prof/Esp: _____


Estudiante: _____

Teléfono: _____

Clínica: _____

Grupo: _____

7. Solicitud de interconsulta

 UNIVERSIDAD NACIONAL AUTÓNOMA DE MÉXICO
FACULTAD DE ODONTOLOGÍA

SOLICITUD DE INTERCONSULTA

FECHA ____ / ____ / ____ / EXPEDIENTE NÚM. _____

NOMBRE DEL PACIENTE: _____

EDAD: _____ años SEXO: _____ FOLIO **Nº 20334**


| | |
|---|--|
| Nombre y clave del profesor que envía: _____ | Institución o Profesional receptor: _____ |
|---|--|

MOTIVO DEL ENVÍO:

RESUMEN CLÍNICO:

IMPRESIÓN DIAGNÓSTICA:

TERAPÉUTICA EMPLEADA, SI LA HUBO:

 UNIVERSIDAD NACIONAL AUTÓNOMA DE MÉXICO
FACULTAD DE ODONTOLOGÍA

SOLICITUD DE INTERCONSULTA

FECHA ____ / ____ / ____ / EXPEDIENTE NÚM. _____

NOMBRE DEL PACIENTE: _____

EDAD: _____ años SEXO: _____ FOLIO **Nº 20334**

| | |
|---|--|
| Nombre y clave del profesor que envía: _____ | Institución o Profesional receptor: _____ |
|---|--|

MOTIVO DEL ENVÍO:

RESUMEN CLÍNICO:

IMPRESIÓN DIAGNÓSTICA:

TERAPÉUTICA EMPLEADA, SI LA HUBO:

8. Tríptico de Indicaciones Posoperatorias



Fuente directa



RECOMENDACIONES

Una vez concluido el tratamiento, si el diente requiere ser rehabilitado, acuda a la especialidad indicada a la brevedad.

Además, se necesita un seguimiento periódico para el mantenimiento de su diente tratado.

Por lo tanto, asista a sus citas programadas para tener control de su tratamiento.



INDICACIONES POSOPERATORIAS

UNIVERSIDAD NACIONAL AUTÓNOMA DE MÉXICO

FACULTAD DE ODONTOLÓGIA

DIVISIÓN DE ESTUDIOS DE POSGRADO E INVESTIGACIÓN

ENDODONCIA

MAYOR INFORMACIÓN:
Clínica de Endodoncia
División de Estudios de Posgrado e Investigación,
Facultad de Odontología, UNAM
Tel. 56225577

INTRODUCCIÓN

La Endodoncia es el estudio de la pulpa dental y los tejidos alrededor del diente.

Los tratamientos endodóncicos son necesarios cuando la pulpa se inflama o se infecta por diversas causas.

El endodoncista es el odontólogo especializado que supervisa a los residentes para que cuidadosamente traten la pulpa y los tejidos involucrados, según el diagnóstico y el plan de tratamiento.

En el siguiente tríptico encontrará las indicaciones que le ayudará a tener un posoperatorio confortable de acuerdo a su tratamiento.


INDICACIONES

1. Durante los primeros días después del tratamiento, puede sentir molestias o sensibilidad en la zona del diente tratado, especialmente si había infección y dolor previo al tratamiento. Estos síntomas son temporales y suelen responder bien a los analgésicos.
2. Si el tratamiento lo requiere, tome los medicamentos señalados y siga las indicaciones de la receta.
3. Si hay dolor intenso, inflamación o ambos después de haber concluido el tratamiento, comuníquese con el odontólogo residente.
4. No mastique con el diente que está recibiendo el tratamiento, porque puede aumentar la molestia. Podrá masticar hasta que se coloque una restauración definitiva.
5. Después de haber concluido el tratamiento, el diente deberá ser restaurado a la brevedad. Se recomienda una semana después, hasta un máximo de un mes, para evitar que el tratamiento fracase por contaminación o fractura del diente.

9. Tríptico de Indicaciones Postraumáticas

4) Recólcalo en su lugar inmediatamente. Si es posible, muerde un pañuelo para mantenerlo en posición y acude al dentista rápidamente.

5) Si no puedes colocarte el diente en su lugar, consérvalo en una taza con leche o en un vaso con agua y X de cucharadita con sal; o bien, acomódalo en tu boca entre la mejilla y la encía, o debajo de la lengua.




Fuente <https://tinyurl.com/y6wbda5q>

Una buena higiene oral es absolutamente necesaria en el periodo de tratamiento.

RECOMENDACIONES GENERALES DURANTE EL TRATAMIENTO:

- a) Evita realizar deportes de contacto.
- b) Consume comida blanda o semisólida por lo menos 2 semanas.
- c) Utiliza cepillo dental suave después de cada comida.
- d) Utiliza enjuague bucal de clorhexidina al 0.12% dos veces al día durante 1 semana.
- e) Toma los medicamentos que se te indiquen a la hora y durante el tiempo especificado. **NO** te automediques.
- f) Es muy importante que acudas a tus revisiones dentales para verificar el éxito del tratamiento.

MAYOR INFORMACIÓN:
Clínica de Endodoncia
División de Estudios de Posgrado e Investigación,
Facultad de Odontología, UNAM
Tel. 56225577



INDICACIONES
POSTRAUMÁTICAS

UNIVERSIDAD NACIONAL
AUTÓNOMA DE MÉXICO

FACULTAD DE ODONTOLÓGÍA

DIVISIÓN DE ESTUDIOS DE
POSGRADO E INVESTIGACIÓN

ENDODONCIA

INTRODUCCIÓN DE LESIONES TRAUMÁTICAS

Los traumatismos buco-dentales son todos aquellos eventos traumáticos que involucran a los dientes y a las estructuras de la cavidad oral.

TODOS LOS TRAUMATISMOS BUCO-DENTALES SON CONSIDERADOS COMO URGENCIAS



El tiempo que transcurra desde el traumatismo hasta la atención especializada (odontólogo) es un factor determinante para mejorar el pronóstico de tu lesión.

TOME EN CUENTA LAS SIGUIENTES CONSIDERACIONES:

Consulte inmediatamente después del traumatismo a su dentista.

- 1.- Esta medida tiene muchas ventajas: mejor pronóstico.
- 2.- Mayor posibilidad de conservar la vitalidad del diente.
- 3.- El tratamiento podrá ser conservador.
- 4.- Disminuyen complicaciones futuras y tratamientos costosos.


Todas las lesiones traumáticas deben ser diagnosticadas y tratadas lo antes posible, y controladas por lo menos cinco años.

Fuente directa


¿QUÉ HACER SI UN DIENTE PERMANENTE SUFRIÓ UN GOLPE, ESTÁ ROTO (FRACTURADO) O SE SALIÓ DE SU LUGAR (AVULSIONADO)?

- 1) Encuentra el diente.
- 2) Sostén el diente por la corona (la parte blanca), **NO** por la raíz (la parte amarilla).




Fuente <https://tinyurl.com/y6wbda5q>

- 3) Si está contaminado, enjuaga brevemente con agua fría del grifo.



Fuente <https://tinyurl.com/y6wbda5q>

10. Vale de esterilización



División de Estudios
de Posgrado e
Investigación

Recibí de: _____

Paquetes _____

Fecha _____



Dr. Enrique Luis Graue Wiechers
RECTOR

Dr. Leonardo Lomelí Vanegas
SECRETARIO GENERAL

Ing. Leopoldo Silva Gutiérrez
SECRETARIO ADMINISTRATIVO

Dr. Alberto Ken Oyama Nakagawa
SECRETARIO DE DESARROLLO INSTITUCIONAL

Mtro. Javier de la Fuente Hernández
SECRETARIO DE ATENCIÓN A LA COMUNIDAD UNIVERSITARIA

Dra. Mónica González Contró
ABOGADA GENERAL



Mtro. José Arturo Fernández Pedrero
DIRECTOR DE LA FACULTAD

C.D. Arturo Saracho Alarcón
SECRETARIO GENERAL

Mtra. María Cristina Sifuentes Valenzuela
SECRETARIA ACADEMICA

Esp. Gustavo Argüello Regalado
COORDINADOR DE PLANEACIÓN