

MANUAL DE PRÁCTICAS DE CIRUGÍA I

Autores

Norma Silvia Pérez Gallardo
Alicia Elena Olivera Ayub
Lorena Villafuerte García
Dulce María Puente Guzmán
Ana Paola Velasco Espinosa
Mariana Camacho Ruíz
Jorge Luna del Villar Velasco

2019

ANESTESIA INHALADA

Jorge Luna del Villar Velasco

Introducción

La anestesia inhalada se considera una de las técnicas más seguras, ya que se controla a voluntad la profundidad anestésica, aunado a que la mayor parte del fármaco se elimina por la vía aérea. Los agentes empleados son sustancias halogenadas en presentación de gas o vapor.

Los principales anestésicos inhalados son el metoxifluorano, halotano, enflurano, isoflurano, sevoflurano y desflurano.

Objetivo general

El alumno integrará los conocimientos, las actitudes, aptitudes y habilidades de los principios de la cirugía mediante la comprensión y empleo de las bases anatómicas, fisiológicas y farmacológicas en las patologías quirúrgicas en los tejidos blandos, con el fin de aplicarlos durante el ejercicio de la práctica profesional.

Objetivo específico

El alumno comprenderá los conceptos de anestesia inhalada que le permitan seleccionar el protocolo anestésico adecuado, para aplicarlo en pacientes quirúrgicos.

Actividades

El anestesista y el segundo ayudante o ayudante séptico ingresarán a la sala de preparación y realizarán el examen físico de un conejo, perro o gato y de acuerdo a su peso y condición física deberán elegir el protocolo anestésico apropiado, utilizando anestésicos inhalados.

Practicarán la venopunción y colocación de un catéter endovenoso así como la forma adecuada de preservar la venoclisis, la elección de fluidos y el cálculo de estos. Aprenderán a administrar los diferentes fármacos preanestésicos tranquilizantes, analgésicos y anestésicos por vía subcutánea (SC), intramuscular (IM) y endovenosa (EV) calculando la dosis en mg; serán capaces de monitorear

frecuencia cardiaca (FC), frecuencia respiratoria (FR), temperatura (TEMP), tiempo de llenado capilar (TLLC), pulso, y registrar estos parámetros en la hoja de control anestésico.

Habilidades

El alumno adquirirá las habilidades necesarias para realizar el examen físico del paciente, evaluar las pruebas rápidas (en las cirugías electivas), elegir el protocolo anestésico adecuado basado en agentes anestésicos inhalados.

Destrezas

El alumno aprenderá a realizar el manejo adecuado de su paciente (conejo, perro, gato), el examen físico evaluando los parámetros fisiológicos, la elección de los fármacos preanestésicos, analgésicos y anestésicos inyectables e inhalados de acuerdo al estado del paciente y la especie, la administración por diferentes vías, la colocación del catéter endovenoso, venoclisis, cálculo de terapia de líquidos, colocación de sonda endotraqueal y uretral así como el registro de las constantes fisiológicas durante el mantenimiento de la anestesia.

Desarrollo

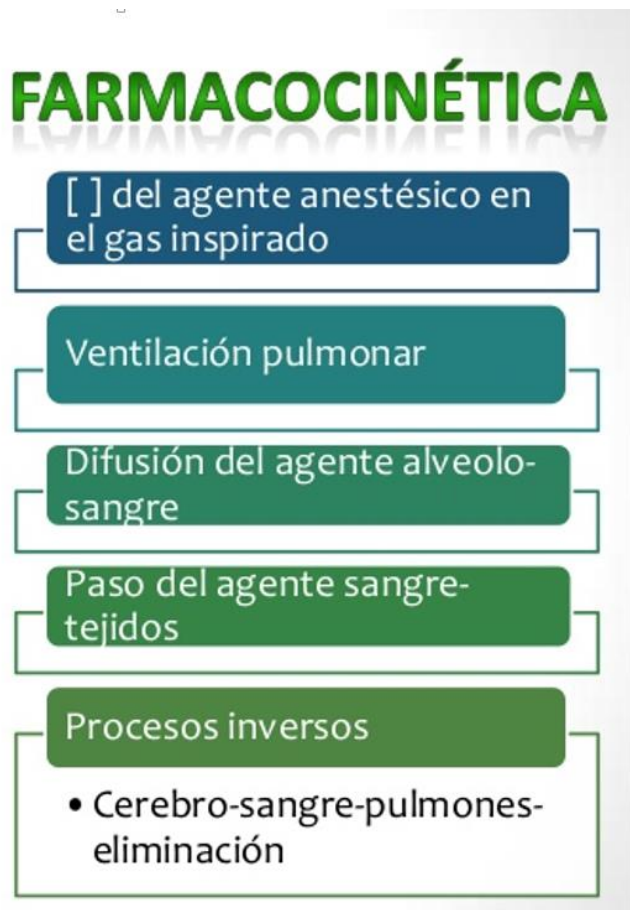
Los agentes anestésicos inhalados son vapores que se administran por la vía inhalatoria, y su dosificación se regula mediante un vaporizador. Después, el agente pasa desde la máquina de anestesia hacia el circuito o sistema respiratorio, y en virtud del movimiento de gases que genera la ventilación pulmonar, el caudal de gases en el cual ha sido diluido el vapor anestésico se moviliza hasta el alvéolo pulmonar; luego, por un movimiento de difusión pasiva, atraviesa la membrana alvéolo-capilar para llegar al circuito pulmonar, donde se diluye en la sangre.

Ventajas

- Mejor control sobre la profundidad de la anestesia
- Facilidad en la reversión anestésica
- Aplicable en la mayoría de las situaciones anestésicas
- Control sobre la vía aérea
- Permite anestesias de larga duración
- Alto margen de seguridad
- Recuperación rápida

Desventajas

- Requiere equipo especializado
- Alta inversión inicial
- Algunos pacientes requieren inducción con anestésicos parenterales
- Requiere vigilancia constante durante el procedimiento
- Estricto dominio de la técnica
- Contaminación en el equipo con gases anestésicos
- Molestias al equipo quirúrgico humano.
-



Para estudiar la farmacocinética de los anestésicos inhalados:

- Concentración del agente anestésico en el gas inspirado
- Ventilación pulmonar
- Difusión del agente anestésico inhalado desde los alvéolos hacia la sangre

- Paso del agente de la sangre arterial hacia todos los tejidos del organismo, incluyendo el cerebro, que es sitio de acción u órgano blanco
- Y los procesos inversos a los anteriores (cerebro - sangre - pulmones - eliminación).

Dentro de la farmacocinética, los anestésicos inhalatorios se eliminan en su mayor parte sin metabolizar por la vía respiratoria. La mayor parte de los factores que aumentan la velocidad de inducción, también aumentan la eliminación del gas anestésico.

En un mínimo porcentaje, sufren biotransformación hepática:

- Desflurano (0.05%)
- Sevoflurano (5%)
- Isoflurano (0.2-0.5%)

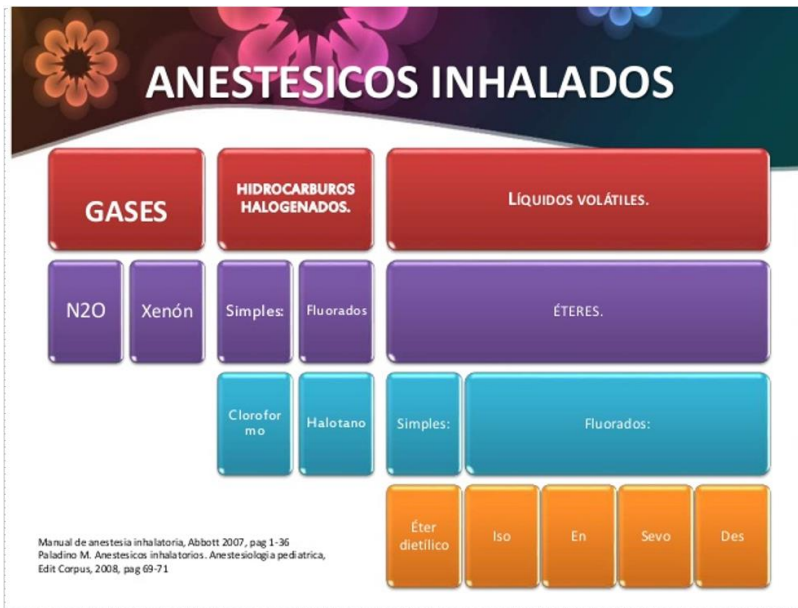
Estos anestésicos modernos se denominan hidrocarburos halogenados.

- Son menos solubles en la sangre y en los tejidos.
- Por este motivo, entran y salen muy rápidamente del cuerpo
 - En la práctica clínica, tiempos de inducción y de recuperación más breves
 - Un cambio del plano anestésico más veloz
- La baja solubilidad convierte a estos agentes anestésicos en moléculas ideales para ser utilizadas de manera segura con un flujo bajo de gas diluyente o en circuito cerrado y semicerrado.
- La solubilidad es el factor que más incide en la velocidad de la inducción anestésica y en el tiempo del despertar.
 - La solubilidad está determinada por la presión parcial que ejerce el vapor cuando se encuentra dentro de una interfase líquida, es decir en la sangre.
 - Y dentro de una interfase lipídica, es decir en los tejidos
- Porque la solubilidad es la que gobierna el aumento o la disminución de la presión parcial del vapor en la mezcla de gases que se localiza dentro de la interfase gaseosa, es decir en el alvéolo.
- Otros factores que también influyen en la velocidad de la inducción y de la recuperación son la ventilación pulmonar y el flujo circulatorio.
- Un anestésico con bajo coeficiente de solubilidad, rápidamente satura la sangre y los tejidos, por lo tanto, la inducción y la recuperación son rápidas.

Concentración Alveolar Mínima (CAM). La concentración alveolar del anestésico inhalado que evita el movimiento en respuesta a la incisión quirúrgica (dolor), en el 50% de los pacientes. Indirectamente el CAM tiene influencia en la presión parcial del gas a nivel encefálico y esto, permite la comparación de los agentes.

Los anestésicos inhalatorios se eliminan casi totalmente sin metabolizar por la vía respiratoria. La mayor parte de los factores que aumentan la velocidad de inducción, también aumentan la eliminación del gas anestésico.

- En la anestesia inhalatoria, el primer objetivo es transportar el anestésico desde el vaporizador y el circuito anestésico hasta la vía aérea del paciente.
- Como el movimiento de los gases se debe a un gradiente de presión entre los compartimientos, el primer objetivo se cumple si se alcanza una concentración adecuada del anestésico en la mezcla de gas que se ubica en la rama inspiratoria del circuito respiratorio.
- El anestesiólogo debe crear un gradiente de presión entre el compartimiento inicial (circuito de la máquina y la máscara facial, en el caso de una inducción inhalatoria) y el segundo compartimiento (la vía aérea).
- La concentración inhalada del agente anestésico, que generalmente se expresa en mililitros de vapor anestésico por cada 100 ml de gas de la mezcla inspirada (volúmenes por ciento: Vol. %), depende de dos factores:
 - De la dosificación del agente anestésico en el vaporizador (dial del vaporizador)
 - Del flujo de gases frescos que se está administrando (flujómetros).
- Esto quiere decir que para obtener en un periodo corto una concentración alta de anestésico en la mezcla de gases del circuito, el anestesiólogo puede aumentar la concentración de anestésico que agrega al circuito abriendo el dial del vaporizador hasta un valor mayor o elevar el caudal de gases frescos aumentando el volumen de gases diluyentes con los flujómetros.
- Un ejemplo de la importancia clínica de este hecho es el pre llenado del circuito anestésico, lo cual se utiliza actualmente en los adultos y en los niños con el propósito de lograr un efecto de “sobre-presión” para realizar la inducción en menos tiempo.
- El efecto de “sobre-presión”, se logra ocluyendo el circuito respiratorio con una válvula o con la palma de la mano, abriendo el dial del vaporizador a 5 Vol % y ajustando el flujo de gases frescos a 4 litros durante 2 minutos.



Factores

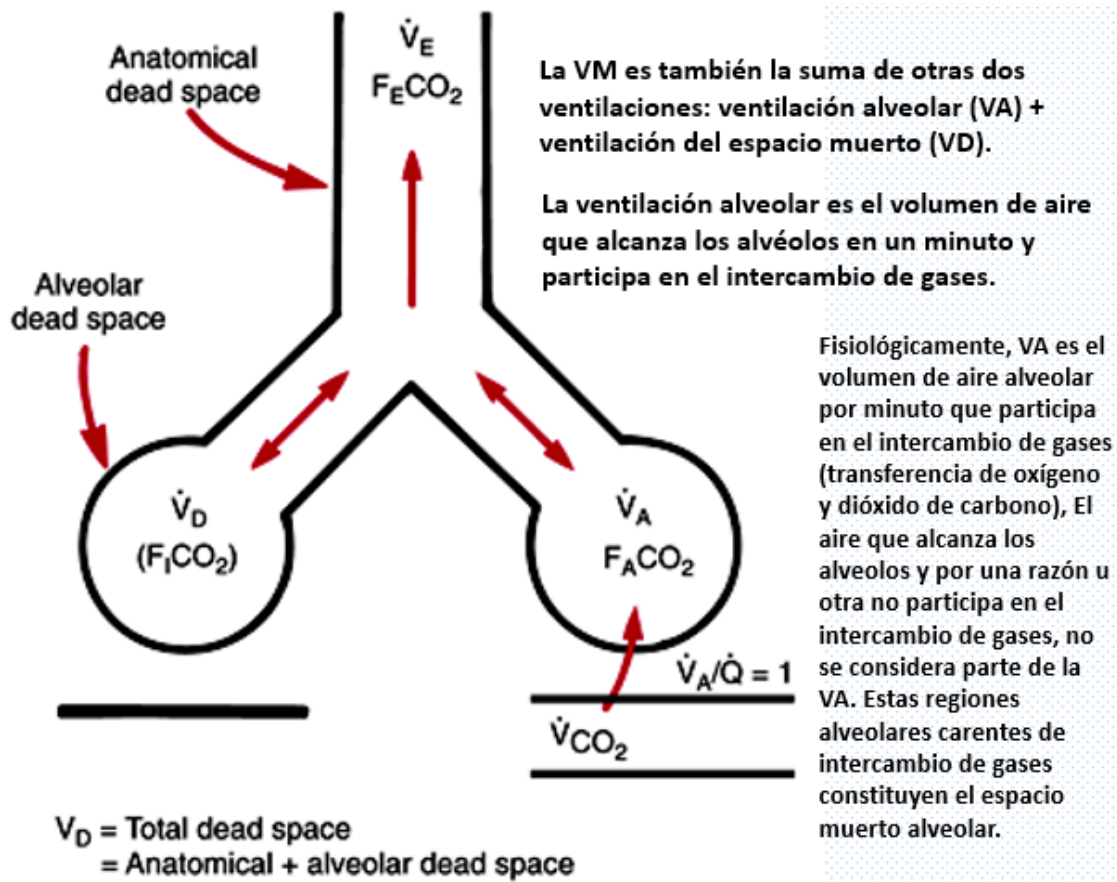
Concentración del anestésico inhalado

- Ventilación-minuto
- Presión alveolar parcial
- Superficie y velocidad de difusión
- Coeficiente de solubilidad
- Flujo sanguíneo pulmonar
- Absorción tisular
- Cantidad de lípidos en los tejidos
- Perfusión celular
- Concentración alveolar mínima
- Absorción en componentes de hule de la máquina de anestesia
- Eliminación de anestésicos inhalados

Paso del agente desde la vía aérea hacia el alvéolo y concentración alveolar

- La velocidad con la cual el anestésico pasa desde la vía aérea hacia al alvéolo depende de:
 - La fracción inspirada
 - La ventilación alveolar

- La fracción inspirada de oxígeno (FIO₂) es la concentración o proporción de oxígeno en la mezcla del aire inspirado. Por ejemplo, si el volumen corriente de un paciente es de 500 ml y está compuesto por 250 ml de oxígeno, la FIO₂ es del 50%
- La ventilación alveolar es el resultado de restar la ventilación del espacio muerto a la ventilación pulmonar ($V_a = V_p - V_{em}$), la cual se obtiene multiplicando el volumen corriente (tidal) por la frecuencia respiratoria ($V_p = V_t \times F$).
- La ventilación alveolar es el determinante fundamental de la velocidad con la cual un agente anestésico ingresa a los alvéolos y cuando ella cambia la velocidad de la inducción anestésica y la velocidad con la cual se puede variar la profundidad anestésica también se aceleran o disminuyen.
- Cuando la ventilación alveolar por minuto aumenta, al mismo tiempo y de manera proporcional se observa una aceleración en la velocidad con la cual se incrementa la concentración alveolar del agente anestésico.
- Cuando se logra este efecto de “hiperventilación alveolar”, la inducción anestésica tarda menos tiempo.
- El **volumen corriente o tidal** (VC) es el volumen de aire que circula entre una inspiración y espiración normal sin realizar un esfuerzo adicional. El valor normal es entre 6 y 8 ml/kg de peso corporal al inicio del soporte ventilatorio, siendo menor mientras mayor compromiso del parénquima pulmonar tenga el paciente.
- El volumen corriente durante la respiración mecánica debe ser ajustado adecuadamente para proporcionar una ventilación adecuada sin producir barotrauma. Esta medida puede ser afectada por fallas en el circuito ventilatorio o el suministro de gas adicional, por ejemplo, medicamentos nebulizados.
- **Ventilación minuto o total**, es la cantidad de aire que entra o sale de los pulmones en un minuto. Cuantitativamente, la cantidad de aire que penetra en los pulmones en un minuto (VI), es ligeramente superior que la cantidad de aire espirado en un minuto (VE).
- Esta diferencia carece de importancia clínica, pero por convenio se considera ventilación minuto el aire espirado, y se simboliza por (VM). El VE en un minuto depende de la frecuencia respiratoria y del volumen tidal.

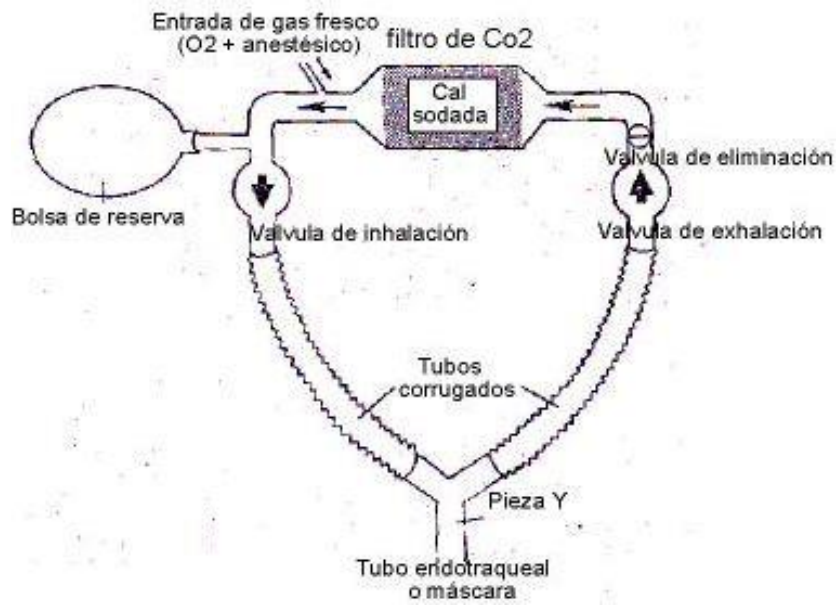


- La ventilación del **espacio muerto** es la parte de la ventilación minuto que no participa en el intercambio de gases.
- Ventilación del **espacio muerto VD**, incluye:
 - El aire que alcanza solo las vías aéreas (espacio muerto anatómico).
 - El aire que alcanza los alvéolos pero no participa en el intercambio de oxígeno y dióxido de carbono con el capilar pulmonar.
- El volumen tidal (V_t) y la frecuencia respiratoria (F_r) respiratoria no ofrecen ningún indicio de que cantidad de aire está ventilando el espacio muerto alveolar en relación a el espacio alveolar.
- Aun cuando el espacio muerto (VD) y la ventilación alveolar fueran mensurables, estas mediciones no indicarían que cantidad de CO₂ está siendo producida en el organismo, o cuanta ventilación alveolar sería necesaria para eliminar el CO₂ producido.
- El CO₂ es el único gas mensurable que aporta información sobre la VA. Este es un producto del metabolismo que es transportado en tres formas:
 - Disuelto
 - Unido a la hemoglobina y otras proteínas

- Como parte del bicarbonato (HCO_3)
- Sólo la fracción disuelta ejerce presión parcial que se expresa en mm Hg. Los otros valores representan el volumen de dióxido de carbono en sangre total. La mezcla venosa (*venous admixture*), representa los *shunt* fisiológicos normales.
- Si se realiza una inducción inhalatoria en un paciente con compromiso de la ventilación alveolar, el anestésico puede no llegar hasta los alvéolos con la misma celeridad.
- Por tanto, en aquellas situaciones clínicas que produzcan mucha incertidumbre acerca del comportamiento farmacocinético del agente inhalado, como sucede en la enfermedad pulmonar obstructiva crónica o con un derrame pleural, se aconseja usar una vía que no esté comprometida, lo cual quiere decir que el anestesiólogo debe preferir la inducción por la vía intravenosa.
- Si se mantienen constantes la fracción inspirada y la ventilación alveolar, aproximadamente 10 minutos después de haber abierto el vaporizador se habrá alcanzado la máxima concentración posible dentro del alvéolo, concentración que es específica para cada agente anestésico.
- Por ejemplo, cuando el anestesiólogo administra sevoflurano a una fracción inspirada constante y mantiene una ventilación alveolar normal, unos minutos después obtiene una concentración de anestésico en los alvéolos que corresponde al 85% de la concentración inspirada.

Sistemas y circuitos

- Sistema abierto
- Sistema semiabierto
- Circuito anestésico semicerrado
- Circuito anestésico cerrado

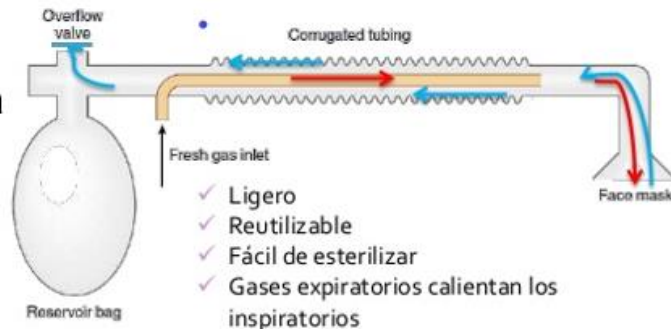


SISTEMAS ANESTESICOS

SISTEMA	FLUJO	REINHACION	ABSORBEDOR CO2	BOLSA RESERVORIO	ACCESO ATM INSP	ACCESO ATM ESP
ABIERTO		NEGATIVA PARCIAL	NO	NO	SI	SI
SEMI ABIERTO	VM	NEGATIVA TOTAL	NO	SI / OPCION	SI	SI
SEMI CERRA	2/3 VM	POSITIVA PARCIAL	SI	SI	NO	SI
CERRA	VT	POSITIVA TOTAL	SI	SI	NO	NO

Circuito Bain

- Circuito coaxial modificación del mapleson D
- FGF para evitar reinhalación es 2,5 veces la ventilación minuto
- Permite cierta conservación de calor y humedad
- Válvula espiratoria lejos del paciente

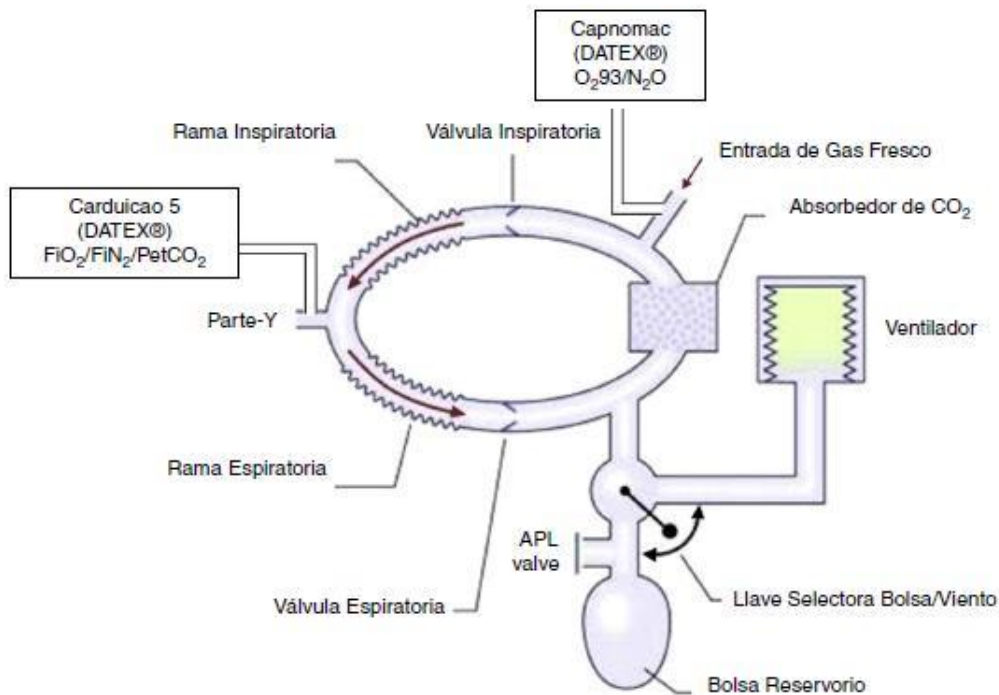


- ✓ Ligero
- ✓ Reutilizable
- ✓ Fácil de esterilizar
- ✓ Gases espiratorios calientan los inspiratorios

Circuitos inhalatorios de anestesia

Ventajas

- Concentración inspirada constante
- Previene contaminación ambiental
- Facilidad de cambiar de cerrado a semicerrado
- Menor consumo



Circuitos inhalatorios de anestesia semicerrado

- Llega al paciente en una mezcla
 - Anestésico
 - Gases frescos-reinhalados
- Espiración
 - Bolsa reservorio
 - Atmósfera
- 2/3 Volumen Medio – absorbedor de CO₂
- Bolsa reservorio
 - Ventilación Abierto – Cerrado
- Reinhalación – parcial
- Menor contaminación medio ambiente

Circuitos inhalatorios de anestesia cerrado

- Atmósfera que respira el paciente independiente del medio ambiente
- No hay escape de gases ni del vaporizador
- Reinhalación positiva total
- Requiere absorbedor de CO₂
- No contamina el ambiente
- Conserva calor y humedad de la mezcla
- VT = Como flujo de gas fresco
- Bolsa reservorio Ventilación (Abierto – Cerrado)

BIBLIOGRAFÍA

Mithoefer, J.C., Bossman, O.G., Thibeault, D.W., et al.: The clinical estimation of alveolar ventilation, *Am Rev Resp Dis* 98:868, 1968.

Goldring, R.M., Heinemann, H.O., and Turino, G.M.: Regulation of alveolar ventilation in respiratory failure, *Am. J. Med. Sci.* 269:160, 1975.

Javahen, S., Blum, J., and Kazemi, H.: Pattern of breathing and carbon dioxide retention in chronic obstructive lung disease, *Am. J. Med.* 71:228, 1981.

Thomas, H.M.: Ventilation and PCO₂: make the distinction, *Chest* 79:617, 1981.
See also General References (Physiology) in Appendix G

Anestesia inyectable

Alicia Elena Olivera Ayub
Norma Silvia Pérez Gallardo

Introducción

El término anestesia inyectable comprende los agentes anestésicos que se administran por vía parenteral excepto la oral e inhalada.

Objetivo General

El alumno integrará los conocimientos, las actitudes, aptitudes y habilidades de los principios de la cirugía mediante la comprensión y empleo de las bases anatómicas, fisiológicas y farmacológicas en las patologías quirúrgicas en los tejidos blandos, con el fin de aplicarlos durante el ejercicio de la práctica profesional.

Objetivo Específico

El alumno, una vez adquiridas las bases teóricas, será capaz de elegir el protocolo anestésico adecuado utilizando fármacos inyectables, de acuerdo a las condiciones del paciente, así como administrar, observar los efectos que producen y monitorearlo durante el procedimiento quirúrgico y hasta la recuperación del mismo.

Actividades

El anestesista y el segundo ayudante o ayudante séptico ingresarán a la sala de preparación y realizarán el examen físico de un conejo, perro o gato y de acuerdo a su peso y condición física deberán elegir el protocolo anestésico apropiado, utilizando fármacos inyectables.

Practicarán la venopunción y colocación de un catéter endovenoso así como la forma adecuada de preservar la venoclisis, la elección de fluidos y el cálculo de estos. Aprenderán a administrar los diferentes fármacos preanestésicos tranquilizantes, analgésicos y anestésicos por vía subcutánea (SC), intramuscular (IM) y endovenosa (EV) calculando la dosis en mg; serán capaces de monitorear frecuencia cardíaca (FC), frecuencia respiratoria (FR), temperatura (TEMP), tiempo de llenado capilar (TLLC), pulso, y registrar estos parámetros en la hoja de control anestésico.

Habilidades

El alumno adquirirá las habilidades necesarias para realizar el examen físico del paciente, evaluar las pruebas rápidas (en las cirugías electivas), elegir el protocolo anestésico adecuado basado en agentes anestésicos inyectables.

Destrezas

El alumno aprenderá a realizar el manejo adecuado de su paciente (conejo, perro, gato), el examen físico evaluando los parámetros fisiológicos, la elección de los fármacos preanestésicos, analgésicos y anestésicos inyectables de acuerdo al estado del paciente y la especie, la administración por diferentes vías, la colocación del catéter endovenoso, venoclisis, cálculo de terapia de líquidos, colocación de sonda endotraqueal y uretral así como el registro de las constantes fisiológicas durante el mantenimiento de la anestesia.

Desarrollo del tema

La mayoría de los fármacos inyectables actúan al potenciar o facilitar los efectos inhibitorios de los receptores del neurotransmisor del ácido gamma-aminobutírico (GABA) e inhiben los canales de calcio. Se producen diversos grados de depresión del SNC, desde somnolencia, sedación, hipnosis, anestesia e incluso hasta coma. Los anestésicos inyectables son utilizados como inductores o anestésicos de mantenimiento por medio de bolos o infusión continua.

Se han clasificado en agentes barbitúricos, no barbitúricos y arilciclohexilaminas (ciclohexaminas).

Barbitúricos

Mecanismo de acción

Los barbitúricos se unen a los receptores del ácido gamma-aminobutírico (GABA), abundante en el SNC y permiten la entrada de cloro intracelular, lo produce dos acciones farmacológicas importantes:

- A dosis bajas generan excitación marcada.
- A dosis altas deprimen el SNC.

Los barbitúricos se clasifican desde el punto de vista del tiempo de la duración de su efecto, en anestésicos de:

- Larga acción: 8-12 horas
- Intermedia : 2-6 horas
- Corta : 45-90 min
- Ultra corta : 5-15 min

Los dos primeros se emplean para control de convulsiones y los dos últimos se usan primordialmente como anestésicos.

Farmacocinética

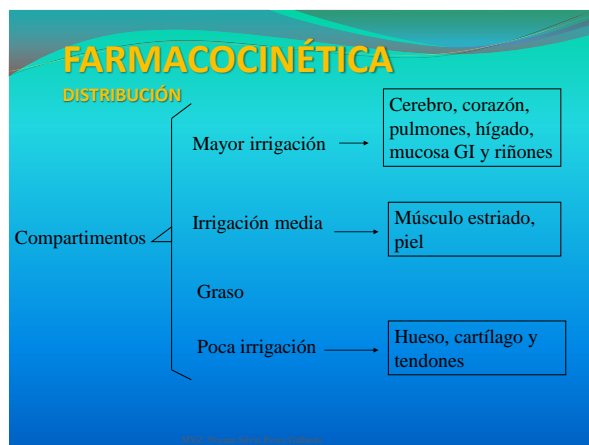
Una vez administrado el fármaco se citan algunos puntos relevantes de su tránsito por el organismo del animal.

- Se unen a proteínas plasmáticas (albúmina) y el resto del producto queda libre para ejercer su acción.

- Ionización. Para que el barbitúrico cruce la membrana lipídica de la célula se requiere en forma **no ionizada**.
- El pH bajo (acidosis) aumenta el barbitúrico no ionizado y por ende la disponibilidad incrementa la profundidad anestésica.
- El pH elevado (alcalosis) promueve la disociación por migración del barbitúrico a células del plasma, lo que favorece que la anestesia se torne superficial.
- La dosis se relaciona con el peso corporal y la condición del paciente.
- Son fármacos liposolubles, se redistribuyen y se metabolizan en hígado mediante el sistema microsomal enzimático que los convierte a sustancias hidrosolubles para excretarse por vía renal.
- Edad. Precaución en edades extremas.
- Sexo. Los machos tienen más elevado el metabolismo en relación con las hembras.
- Raza. Los braquiocefálicos y dolococéfalos: lebreles (afganos, galgos, borzoi) son altamente susceptibles a los barbitúricos.
- La hipotensión y enfermedades concomitantes alteran las dosis establecidas como la uremia, desbalance ácido-básico, hipoproteinemia, entre otras; así como los preanestésicos en dosis repetidas que favorecen la tolerancia crónica. Se perfunden de inmediato los tejidos con abundante irrigación (cerebro, corazón, hígado y riñones) y enseguida los pobremente vascularizados.

Farmacodinamia

- Deprimen la corteza cerebral, tálamo y áreas motoras del cerebro por acción inhibitoria mediada por el GABA y el sistema reticular activador.
- Carecen de analgesia adecuada, son hipnóticos, deprimen el centro termoregulador, respiratorio y vasomotor, disminuyen la frecuencia cardiaca e incluso algunos favorecen arritmias como el tiopental y a dosis elevadas deprimen el centro bulbar.



Pentobarbital sódico

Es un barbitúrico de corta duración (45-90 min), carece de propiedades miorelajantes.

Afecta las funciones cardiovasculares, disminuye tanto la presión arterial como el latido cardiaco; inmediato a la administración produce taquicardia y posteriormente se estabiliza el latido cardiaco, aunado a hipercapnia.

Tiene un margen de seguridad reducido, contraindicado en cesárea, ya que atraviesa la barrera placentaria y causa depresión respiratoria en los productos. La infiltración periférica endovenosa produce irritación y dolor del tejido adyacente e incluso necrosis debido al pH ácido del producto.

Dosis: 25 a 30 mg/kg IV

Tiopental

Anestésico de acción ultra corta que una vez administrado inicia su efecto a los 20-30 segundos, y lo mantiene durante 10-15 minutos. Es frecuente la apnea a la inducción, altamente liposoluble, de efecto acumulativo en el animal durante 3-6 horas.

El principal efecto adverso es la inhibición del centro respiratorio, la administración rápida genera depresión del centro vasomotor e hipotensión por vasodilatación.

Dosis: 15-17mg/kg IV como anestésico, y 8-10 mg/kg IV como inductor.

Anestésicos no barbitúricos

Propofol

El mecanismo de acción en el SNC es similar al de los barbitúricos al actuar sobre los receptores GABA y promover la apertura de los canales de cloro, que provoca hiperpolarización celular.

Es un derivado alquil-fenólico de baja solubilidad en agua, por lo que se le suspende en una emulsión de aceite de soya al 1.2%, fosfolípidos purificados y lecitina de huevo, para administración intravenosa.

En el sistema cardiovascular el propofol se ha asociado con disminución del gasto cardiaco y de la presión arterial, actúa directo sobre la contractibilidad miocárdica, principalmente cuando se administra en bolos rápidos.

En el sistema respiratorio el efecto más común es la apnea a la inducción que puede durar hasta un minuto. Se metaboliza en el hígado formando conjugados inactivos que son eliminados en orina.

Dosis: 4-8 mg/kg IV como inductor

Anestésicos del grupo de las ciclohexaminas

Estos fármacos producen la disociación del paciente del entorno. En ningún momento genera depresión generalizada del SNC, interrumpen la transmisión de las señales del cerebro a partir de la parte inconsciente a la consciente para evitar la percepción del dolor, lo que se conoce como anestesia disociativa.

Clínicamente el animal permanece con los ojos abiertos y ligero nistagmo, rigidez muscular y persistencia del reflejo deglutorio aunado a hiperacusia; por lo que es preciso administrarlos con otros agentes (sedantes o tranquilizantes).

Por lo general se incrementa la frecuencia cardiaca y la presión arterial. El patrón respiratorio se torna apnéustico, pese a que la frecuencia respiratoria se incrementa, lo que conlleva a oxigenación inadecuada del individuo.

Las ciclohexaminas deprimen la región talamocortical (región de asociación de la corteza cerebral) y estimula los sistemas reticular activado y límbico.

Ketamina

Es derivado de la fenciclidinas. Este anestésico permite mezclarse con xilazina en la misma jeringa, a diferencia de los barbitúricos que forman precipitados. La ketamina se puede administrar como anestésico inductor. Posterior a la aplicación IM o IV se manifiesta la anestesia.

La ketamina aumenta la presión intracraneana, intraocular, pulmonar, arterial y la frecuencia cardiaca. Es posible que se observe depresión respiratoria transitoria. Durante la anestesia los reflejos (tusígeno, deglutorio y corneal) permanecen activos.

Se metaboliza en hígado, donde se produce la norketamina como metabolito activo relacionado con la potencia analgésica y se elimina en forma inactiva a través de la orina. Favorece el incremento de las secreciones orales.

Dosis: 10 a 20 mg/kg IM ó IV. Para establecer la anestesia disociativa se requiere administrar un preanestésico tranquilizante como acepromacina, diacepam, midazolam, o algún sedante α dos adrenérgico previo o simultáneo a la ketamina.

Tiletamina- Zolacepam

Este fármaco se compone de la combinación de una benzodiazepina, como el zolacepam, y un anestésico disociativo derivado de la fenciclidina denominado tiletamina.

Es posible administrarla como único agente para lograr sedación o anestesia de efecto breve y moderado, o como inductor de la anestesia inhalada. Tiene propiedades similares a la ketamina. Asimismo es aconsejable premedicar al animal.

En general puede provocar vómito, salivación excesiva y secreciones bronquiales, apnea transitoria, vocalización y movimientos involuntarios.

Dosis: 5-15 mg/kg IM ó IV

Etapas y planos anestésicos

Los animales bajo anestesia atraviesan del estado de conciencia hasta la anestesia profunda, para lo que se han establecido etapas y planos anestésicos.

Etapa de inducción

Se observa posterior a la administración de un agente anestésico donde las constantes fisiológicas se encuentran dentro de parámetros normales y los reflejos protectores están activos.

Etapa de excitación

Es indeseable ya que se exacerban los reflejos, se presentan pupilas dilatadas, respiración jadeante, movimientos de las extremidades, vocalizaciones y disminución de los reflejos protectores. Para el caso de la aplicación de pentobarbital sódico se recomienda administrar la mitad de la dosis anestésica estimada de manera rápida, evaluar al animal y el resto de la dosis calculada se aplica a efecto hasta alcanzar la etapa quirúrgica, plano tres.

Etapa de Anestesia quirúrgica

Dentro de este estadio existen cuatro planos, que reflejan la profundidad anestésica.

∞ Plano I

Los movimientos involuntarios de las extremidades cesan, los globos oculares empiezan a rotar ventralmente, las pupilas se observan ligeramente contraídas, el reflejo pupilar ante la luz ligeramente disminuida. Las constantes vitales se encuentran estables y los reflejos presentes.

∞ Plano II

Se considera el plano de anestesia superficial. Es el momento idóneo para la intubación endotraqueal al perderse el reflejo deglutorio. Las pupilas se aprecian ligeramente dilatadas, la respiración es regular y superficial, la frecuencia cardíaca y la presión arterial ligeramente disminuidas, se aprecia relajación del tono muscular y los reflejos protectores están disminuidos o ausentes.

∞ Plano III

Es el ideal ya que corresponde para llevar a cabo los procedimientos quirúrgicos. Se registra ligera depresión cardio-respiratoria dosis dependiente. La respiración se torna profunda y abdominal, el tiempo de llenado capilar puede estar incrementado. El reflejo pupilar por lo general está ausente; así como los reflejos protectores asociados a relajación musculoesquelética generalizada.

∞ Plano IV

Las pupilas se tornan dilatadas, la respiración espasmódica, flacidez muscular evidente, bradicardia, hipotensión, mucosas pálidas y tiempo de llenado capilar retardado. Este plano conlleva a paro cardio-respiratorio y por ende muerte del animal.

Etapa IV Parálisis Bulbar

Se considera un accidente al exceder la dosis anestésica lo que conduce a que actué en el bulbo raquídeo por intoxicación del SNC.

Los estadios varían de un paciente a otro, y se relacionan con el agente anestésico administrado; lo que precisa de monitoreo estrecho del paciente para valorar la profundidad anestésica.

DESARROLLO DE LA PRÁCTICA

El anestesista y segundo ayudante, integrantes del equipo quirúrgico, ingresarán a la sala de preparación (Figura 1), vistiendo el uniforme quirúrgico, gorro y cubrebocas o escafandra (Figura 2), zapatos blancos, bata blanca, y llevando estetoscopio, termómetro, lámpara, calculadora, reloj, pluma y el material necesario para poder administrar la anestesia del perro, gato o conejo (catéter endovenoso, venoclisis, jeringas de diferentes calibres, sonda uretral, sonda endotraqueal, tela adhesiva, fármacos preanestésicos, anestésicos, y otros para emergencias cardíacas o respiratorias).

Fig. 1 Área de preparación (Zona negra)

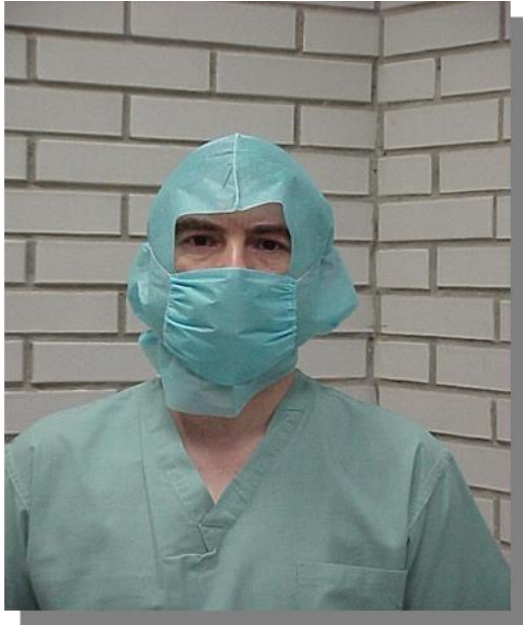

Fig. 2 Escafandra y cubrebocas

Una vez en el área de preparación, el segundo ayudante toma un lazo y procederá a colocar un bozal, (evitar realizar esta maniobra de frente a la cara del animal, es recomendable colocarlo desde la parte posterior del mismo) (Figura 3); es importante pesarlo para calcular las dosis con mayor exactitud y posteriormente colocarlo sobre la mesa de preparación (Figura 4).

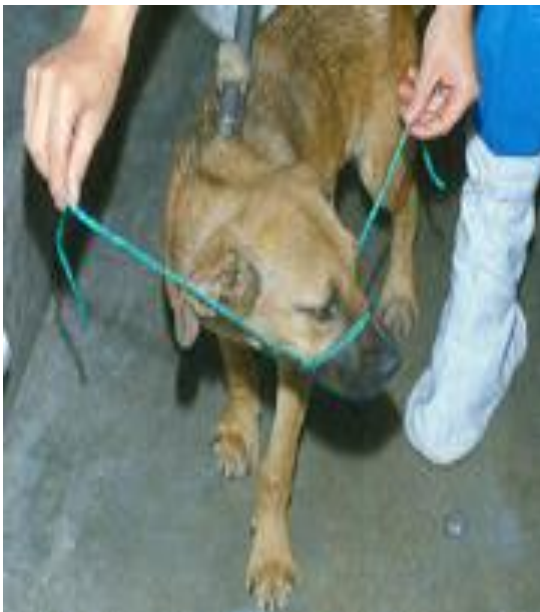

Fig. 3 Colocación de bozal



Fig. 4 Se registra el peso del paciente

En la mesa de preparación se deben anotar la especie, edad, raza, sexo, y se llevará a cabo el examen físico general del paciente evaluando los diferentes parámetros fisiológicos como son: Estado Mental (EM), Membranas Mucosas (MM), Tiempo de Llenado Capilar (TLLC), Porcentaje de Hidratación (%H), Reflejo Deglutorio (RD), Reflejo Tusígeno (RT), Frecuencia Cardíaca (FC), Frecuencia Respiratoria (FR), Campos Pulmonares (CP), Palmo-Percusión (PP), Palpación Abdominal (PA), Pulso (Pulso), Linfonodos (LN), Temperatura (T°), Condición Corporal (CC) y Peso (Peso). Resulta importante examinar de manera sistemática y ordenada los diferentes aparatos y sistemas. Todos los datos que se obtengan serán registrados para integrar la Historia Clínica (Figura 5).

Cabe señalar que en los animales que se utilizan para las prácticas (conejos) no es posible realizar la anamnesis (preguntas sistemáticas y ordenadas que se le realizan al propietario: animales con los que convive, tipo de alimentación, enfermedades previas, vacunas, cirugías o procedimientos anestésicos realizados, entre otras. Estos datos integrarán la historia clínica que se añade al motivo de la consulta), ni pruebas diagnósticas como hemograma, bioquímica sanguínea, análisis de orina, gasometría, electrocardiograma, radiografías, ultrasonidos etc. Los procedimientos quirúrgicos autorizados en perros y gatos son las cirugías electivas, es decir, Ooforosalingohisterectomía y orquiectomías; en estos animales si se realiza la anamnesis, se solicitan pruebas rápidas, deben tener un dueño responsable y la firma de autorización del mismo.



Fig. 5. Se realiza el examen físico del paciente

El alumno debe examinar la base de datos y asignar el estatus físico del paciente para poder seleccionar el protocolo anestésico adecuado. El sistema de clasificación con más aceptación es el propuesto por la *American Society of Anesthesiologist (ASA)*. El modelo que se seguirá en este manual será para un paciente clasificado en la Clase I, mínimo riesgo, es decir, se encuentra sano, sin patologías subyacentes.

Protocolo anestésico:

1.- Aplicación de un preanestésico tranquilizante (acepromacina, diazepam, midazolam, clorhidrato de xilazina, etc.) a dosis tranquilizante por vía IM. En caso de elegir la administración de tiletamina-zolacepam, no es necesario administrar los preanestésicos mencionados.

2.-Una vez manifestado su efecto (15 a 20 min.), se procederá a la colocación de un catéter endovenoso en la vena cefálica o safena, rasurando y desinfectando el área de aplicación. El catéter plástico se inserta en la vena junto con una fina aguja denominada fiador. Cuando está en el interior del vaso, se avanza el catéter y se retira el fiador. En pequeñas especies se suelen utilizar catéteres de calibre 18 a 22 y 1 a 2 pulgadas de largo (Figura 6). El catéter se conecta a la venoclisis, previamente insertada en la solución estéril y se establece la velocidad a la que debe administrarse. Es necesario fijar el catéter utilizando cintas de tela adhesiva preparadas con anterioridad (Figura 7).

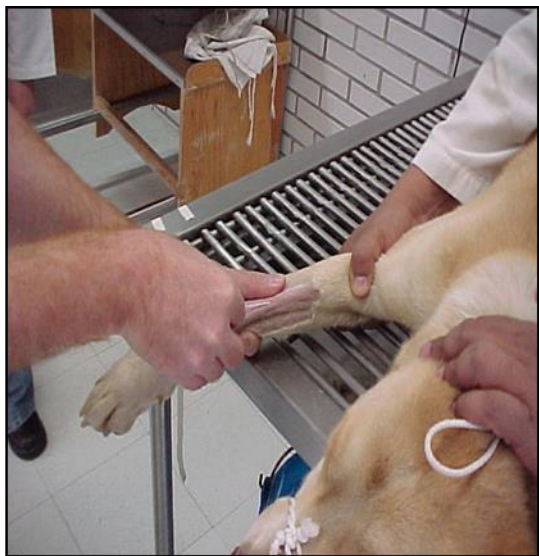

Fig. 6. Colocación de catéter endovenoso



Fig.7. Control de líquidos a través de la venoclisis

3.-Enseguida se procederá a la aplicación del anestésico: clorhidrato de ketamina (IM), tiletamina-zolazepam (IM), o propofol (IV) (Figura 8). En este momento se recomienda colocar la sonda endotraqueal (si se emplean anestésicos disociativos se debe aplicar xilocaína en spray en la entrada de la tráquea ya que el reflejo deglutorio se encuentra presente (Figura 9); si se cuenta con sonda uretral se deberá colocar en este momento. Posteriormente se realiza el rasurado, lavado y embrocado para trasladarlo al quirófano. Las sondas deben lubricarse con agua antes de ser utilizadas; es importante verificar que no existan fugas en el globo interno de la sonda endotraqueal para evitar bronco aspiración en caso de vómito.

Una vez en el quirófano se puede conectar al paciente al equipo de anestesia inhalada, o bien, continuar con la anestesia disociativa.

Cuando se emplea anestesia inhalada es importante verificar que el reflejo palpebral y podal se encuentren ausentes, que exista relajación muscular y la respiración sea abdominal; en la disociativa el reflejo palpebral está presente así como el deglutorio. Para evitar daño a la córnea se recomienda utilizar una pomada lubricante oftálmica y cerrar los párpados del paciente con cinta micropore.

El anestesista debe monitorear cada 5 min la frecuencia cardiaca, respiratoria, y temperatura durante todo el procedimiento anestésico



Fig.8. Administración de anestésico por vía endovenosa a través de la venoclisis

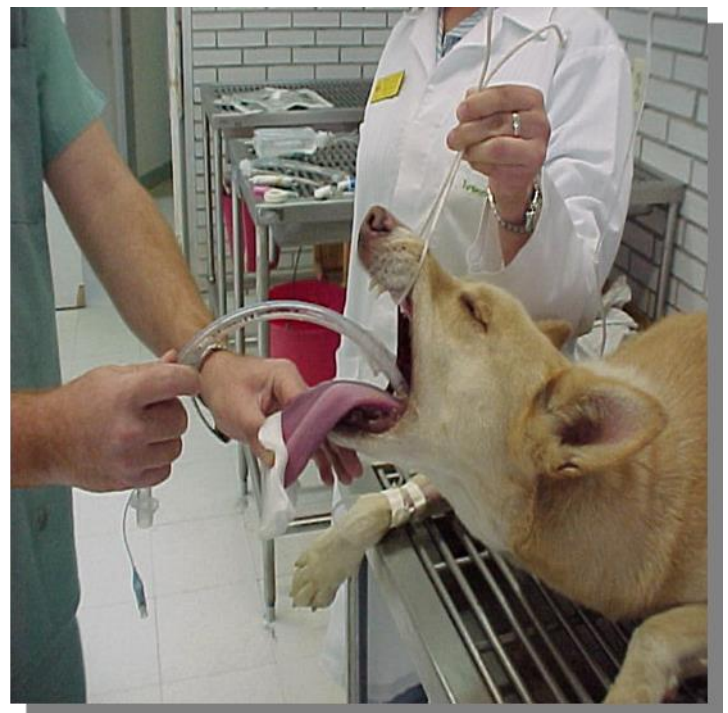

Fig.9. Sonda endotraqueal

Ejemplo:

A) Calculo de anestésico: Propofol

Concentración del anestésico: 200mg/20 ml

Dosis: 4-6 mg/kg de peso por vía IV

Peso del perro: 27 Kg.

$$6 \text{ mg} \times 27 \text{ Kg.} = 162 \text{ mg}$$

$$200 \text{ mg} \quad \underline{\hspace{2cm}} \quad 20\text{ml}$$

$$162 \text{ mg} \quad \underline{\hspace{2cm}} \quad X$$

$$162 \times 20 = 3240 / 200 = 16.2 \text{ ml}$$

B) Anestesia disociativa: Tiletamina-Zolazepam (Zoletil 50, Virbac)

Concentración: 50mg/ml

Dosis: 7.5-15 mg/kg IM

Peso del perro: 15 Kg

$$7.5 \times 15 \text{ Kg} = 112.5 \text{ mg}$$

$$50 \text{ mg} \quad \underline{\hspace{2cm}} \quad 1 \text{ ml}$$

$$112.5 \quad \underline{\hspace{2cm}} \quad X$$

$$112.5 \times 1 = 112.5 / 50 = 2.25 \text{ ml}$$

Evaluación

Se supervisará y evaluará el manejo del paciente, la realización del examen físico general, elección, cálculo y administración de fármacos preanestésicos, analgésicos y anestésico inyectable, colocación de catéter endovenoso, venoclisis y monitoreo del paciente durante el proceso anestésico en la cirugía.

Bibliografía

Mckelvey D. Manual de Anestesia y Analgesia Veterinaria 3ª. Ed. Barcelona, España: Multimédica Ediciones Veterinarias, 2008.

Tista OC. Fundamentos de Cirugía en Animales. México: Trillas, 2007.

Wingfield WE, Rawlings CA. Small Animal Surgery. An Atlas of Operative Techniques. Philadelphia/London/Toronto: W.B. Saunders Company, 1979.

ASEPSIA

Alicia Elena Olivera Ayub

Introducción

La asepsia se define como el conjunto de métodos y prácticas que previenen la contaminación cruzada en una intervención quirúrgica. Consiste en la preparación de las áreas que conforman el quirófano (zona negra-sala de preparación-, zona gris-área de lavado quirúrgico- y zona blanca-quirófano-), el paciente y el personal que integra el equipo quirúrgico, así como el mobiliario, instrumental, equipo y todos aquellos implementos que entran en contacto directo con el animal (batas, campos, guantes, gasas, soluciones, entre otros).

Durante la cirugía, los microorganismos accedan a los tejidos internos y contaminan las heridas quirúrgicas al ingresar desde fuentes exógenas (aire, instrumentos quirúrgicos, personal de cirugía), o endógenas (bacterias provenientes del animal), lo que favorece la colonización en los tejidos para desarrollo de la infección. De tal manera el seguimiento riguroso de la disciplina quirúrgica, en cuanto a asepsia se refiere, limita la exposición del paciente a agentes contaminantes. Para la mejor comprensión la asepsia se divide en:

- a) Esterilización
- b) Desinfección
- c) Antisepsia

Objetivo General

El alumno integrará los conocimientos, las actitudes, aptitudes y habilidades de los principios de la cirugía mediante la comprensión y empleo de las bases anatómicas, fisiológicas y farmacológicas en las patologías quirúrgicas en los tejidos blandos, con el fin de aplicarlos durante el ejercicio de la práctica profesional.

Objetivo Específico

Analizar el principio de la asepsia, mediante el conocimiento de los métodos físicos y químicos de control de agentes infecciosos, las buenas prácticas higiénico-sanitarias y la infraestructura del espacio quirúrgico, para emplearlo durante el desarrollo de la cirugía.

Actividades

El anestesiista y el segundo ayudante se ubicarán en el área negra de la Coordinación de Enseñanza Quirúrgica para realizar el procedimiento anestésico del paciente y practicar la antisepsia que incluye el rasurado, lavado y embrocado, como parte del principio de la Cirugía denominado Asepsia; el instrumentista, primer ayudante y el cirujano se ubicarán en el área gris para realizar el lavado quirúrgico de las manos y continuar con la aplicación de alcohol, el vestido y el enguantado en el área blanca (quirófano). El segundo ayudante y el anestesiista colocarán al paciente sobre la mesa de cirugía, lo fijarán a ésta y realizarán una segunda embrocación. El instrumentista ordenará el instrumental y el cirujano y primer ayudante vestirán al paciente con campos estériles.

Habilidades

El alumno aplicará las habilidades adquiridas en las prácticas anteriores como la anestesia del paciente; practicará el lavado, vestido y las técnicas de enguantado; conocerá el autoclave como método de esterilización, realizará la desinfección de la mesa de preparación y de cirugía; posicionará y vestirá al paciente; Clasificará, ordenará y manejará el instrumental quirúrgico, y adquirirá la conducta y disciplina de los integrantes de equipo quirúrgico con la finalidad de preservar la esterilidad.

Destrezas

El alumno aprenderá a realizar la antisepsia del paciente (rasurado, lavado y embrocado), la del cirujano y sus ayudantes (lavado quirúrgico de las manos, aplicación de alcohol, vestido y enguantado), clasificación, manejo y colocación del instrumental, así como la colocación y vestido del paciente.

Desarrollo

La asepsia desde el punto de vista didáctico se divide en esterilización, desinfección y antisepsia. El presente manual incluye la antisepsia. Los otros conceptos son practicados por los alumnos en cada práctica ya que deben conocer como preservar la esterilidad del material que utilizan (guantes, batas, campos quirúrgicos, instrumental, entre otros), así como observar que las instalaciones (mesa de cirugía, de mayo y auxiliares, lámpara, equipos de anestesia y de monitoreo, paredes, pisos, etc) se encuentren libres de material contaminante (desinfección). La preparación del material (lavado, empaquetado, esterilización) así como, la limpieza y desinfección de las diferentes áreas de la Coordinación de Enseñanza Quirúrgica se encuentra bajo la responsabilidad del personal administrativo.

Antisepsia

Preparación del paciente

Una vez anestesiado el paciente debe ser sometido al rasurado, lavado y embrocado del área quirúrgica.

Rasurado

El área quirúrgica debe ser rasurada con una máquina eléctrica con peine del No. 40 para lo que se recomienda que el pelo se encuentre seco. El pelo será rasurado en dirección contraria al nacimiento del pelo. Deberá abarcar una zona amplia para evitar que el pelo contamine el área quirúrgica. En ocasiones la hoja puede llegar a calentarse y producir quemaduras sobre todo en perros con piel delicada como los de raza poodle. Si se carece de máquina eléctrica puede utilizarse una hoja de afeitar y aplicar agua y jabón; la desventaja de este procedimiento es la irritación excesiva que se produce en la piel. (Figura. 1)

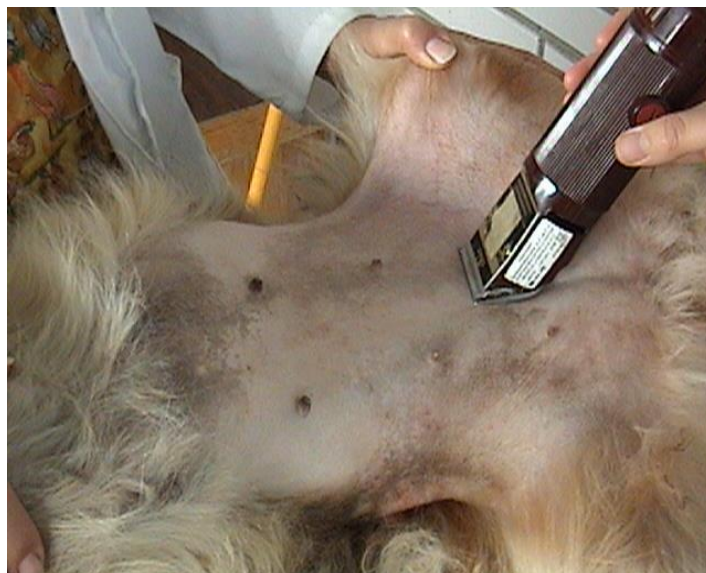

Fig. 1. Rasurado

Lavado. Una vez rasurada el área quirúrgica, se debe aplicar un jabón antiséptico para lavarla. Se elimina la suciedad y *destritus* mediante una gasa o un paño suave enseguida se retira el excedente y se enjuaga mediante alcohol. Se recomienda repetir dos veces este procedimiento en la mayoría de las intervenciones quirúrgicas y hasta tres veces en caso de cirugías ortopédicas. (Figura 2)

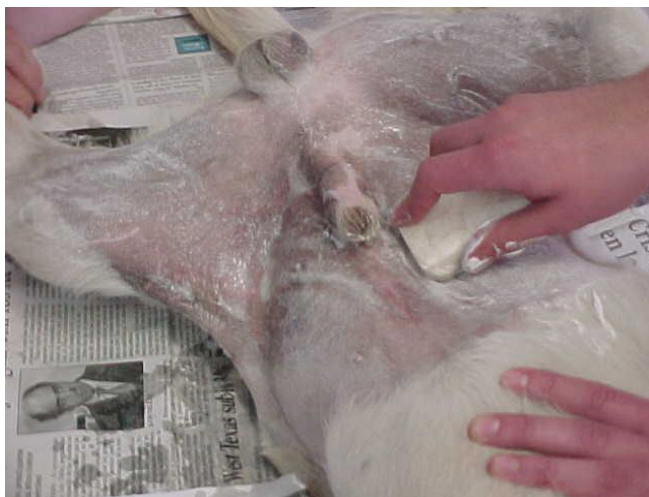

Fig. 2. Lavado con jabón del área quirúrgica

Embrocado

Es recomendable realizar una primera embrocación del área quirúrgica en la zona de preparación para lo que se recomienda aplicar alcohol del 96°. La segunda embrocación se debe realizar en el quirófano aplicando una sustancia antiséptica como yodo al 2%. En ambos casos, se realiza con una torunda de algodón la cual se utiliza por sus dos caras aplicando movimientos laterales iniciando desde el centro hacia la periferia o de medial a lateral, de manera que se cubra un área lo más extenso posible (Figuras 3 y 4).

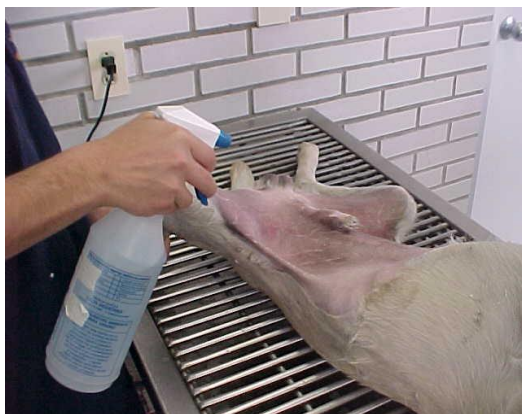

Fig 3. Embrocación con alcohol

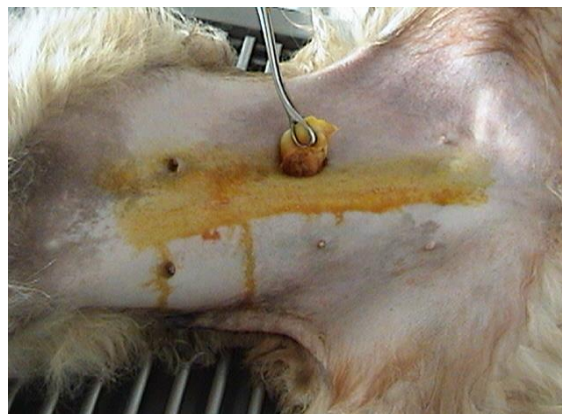


Fig 4. Embrocación con yodo.

Una vez en el quirófano el paciente debe sujetarse a la mesa de cirugía con lazos suaves los que se colocan de la siguiente manera (Figura. 5):

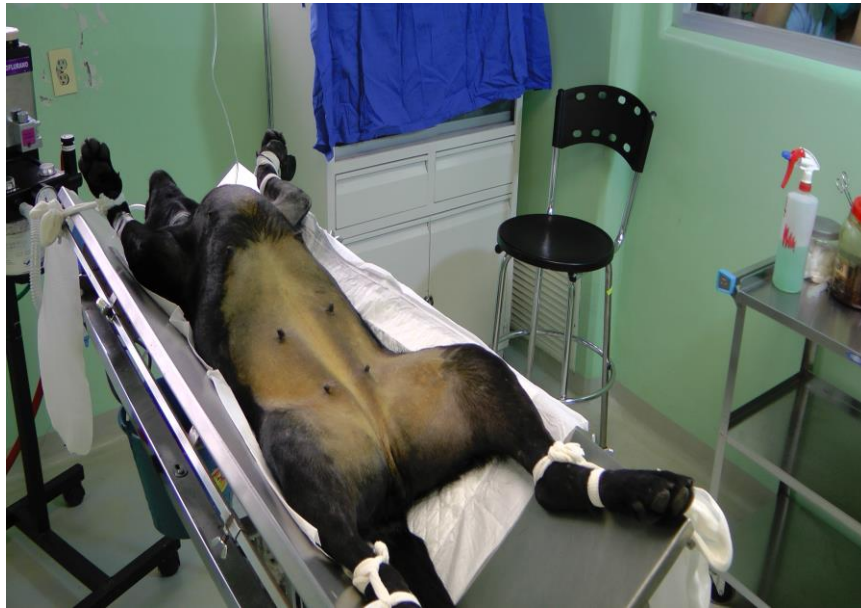

Fig. 5. Posicionamiento del paciente en la mesa de cirugía.

Preparación del equipo quirúrgico

Lavado quirúrgico de las manos

El lavado quirúrgico se realiza en tarjas de acero inoxidable ubicadas en el área gris, con activadores de agua de rodilla o de pie y un dispensador de jabón antiséptico con activación automática. El orden en el que los integrantes del equipo quirúrgico lo realizan es primero el instrumentista, enseguida el primer ayudante y al final el cirujano.

Los cepillos pueden ser reutilizables estériles o bien desechables de poliuretano/esponja embebidos con iodopovidona espuma o jabón quirúrgico como gluconato de clorhexidina.

El lavado quirúrgico se realiza en tres tiempos con duración de cinco minutos cada uno. El primer tiempo inicia con el cepillado desde la punta de los dedos hasta 5cm arriba del codo (Figura 6); el segundo tiempo de la punta de los dedos hasta el antebrazo (Figura 7) y el tercer tiempo de la punta de los dedos hasta la muñeca (Figura 8).

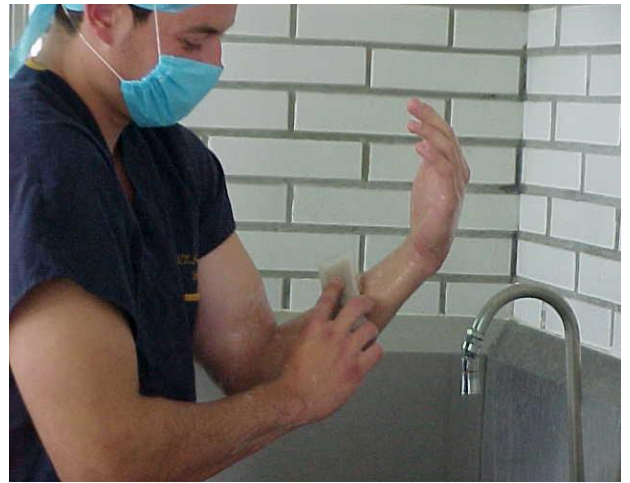

Fig. 6 Primer tiempo inicia desde la punta de los dedos hasta 5 cm arriba del codo Fig. 7 Segundo tiempo: de la punta de los dedos hasta 5 cm arriba del codo al antebrazo



Fig. 8 Tercer tiempo, desde la punta de los dedos hasta la muñeca.

En cada tiempo se realiza el cepillado enérgico en las uñas, los dedos, los espacios interdigitales, la palma y dorso de la mano, avanzando solo el ancho del cepillo, se evita regresar a las zonas donde se efectuó el lavado. Los brazos se mantienen entre los hombros y la cintura (posición quirúrgica), lo que impide que el agua escurra de los codos hacia los dedos. De esta manera las manos reciben el mayor número de acciones de limpieza. Entre cada tiempo de lavado se enjuaga el brazo y el cepillo que se suelta hasta el final del proceso (Figura 9).

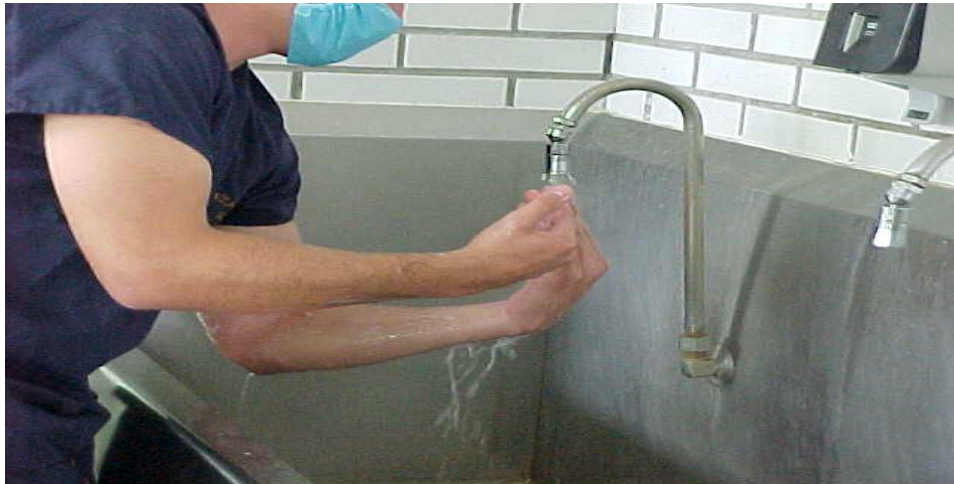

Fig 9. Entre cada tiempo de lavado se enjuagan los brazos desde la punta de los dedos hasta el codo, manteniendo la posición de estos entre los hombros y la cintura.

Otra manera de realizar el lavado quirúrgico es efectuar solo el primer tiempo y permitir que el antiséptico actúe durante 10min, sin necesidad de practicar el enjuague (Figura 10).

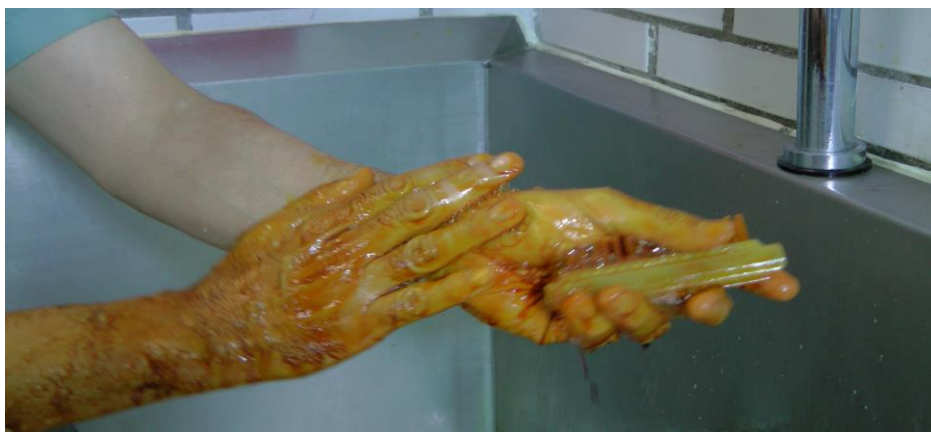

Fig 10. Lavado quirúrgico de las manos en un solo tiempo, La solución antiséptica se deja durante 10 min.

Cabe mencionar que actualmente se está utilizando **Avagard™ D**, que es un antiséptico instantáneo para manos para personal quirúrgico y médico sin enjuague, aprobado por la FDA. Contiene dos ingredientes activos: alcohol para una eliminación rápida de microorganismos, gluconato de clorhexidina para brindar una actividad persistente y acumulativa; y una loción de fórmula patentada que evita que la piel se agriete debido a la resequedad (Figura 11).

Avagard™ D está indicado para eliminar el 99% de las bacterias dañinas en 15 segundos, en ausencia de agua y jabón. Elimina un amplio espectro de bacterias, rápidamente, al tiempo que mantiene la función natural de barrera de la piel. Se

debe aplicar una primera descarga del despachador sobre la palma de la mano derecha y realizar movimientos circulares de los dedos de la mano izquierda durante unos segundos; se repite la misma acción sobre los dedos de la mano contraria y una tercera descarga se distribuye entre los dedos, palma y dorso de ambas manos.

Aplicaciones sugeridas

- Sirve como antiséptico quirúrgico para manos antes de realizar una cirugía (aplicación de 6 ml)
- Se utiliza como lavado de manos para el personal médico cuando se encargan de pacientes de alto riesgo (aplicar 2 ml)
- Personal quirúrgico

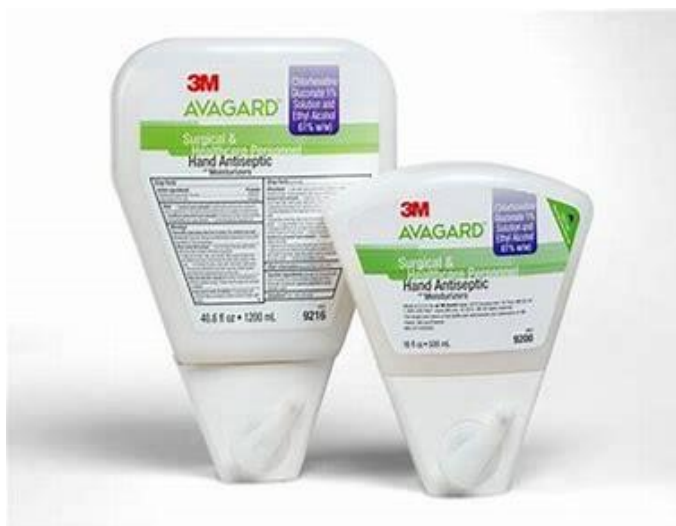

Fig. 11. Aplicación de antiséptico instantáneo para el lavado quirúrgico de las manos, en ausencia de agua y jabón.

Aplicación de alcohol

Una vez finalizado el lavado quirúrgico es preciso conducirse al quirófano, en el área blanca, para que el segundo ayudante aplique con un aspersor un antiséptico como alcohol al 70% con la finalidad de neutralizar los restos de jabón, y ayudar a la desecación del agua (Figura 12).



Fig 12. El segundo ayudante aplica alcohol sobre los brazos del cirujano y sus ayudantes

Colocación de batas y guantes

El segundo ayudante o ayudante séptico ofrece al instrumentista el bulto de batas abierto sin tocar el contenido estéril.

Para descubrirlo el ayudante séptico dirige el vértice de la envoltura de las batas hacia él, con la mano derecha lo abre y retira el pliegue correspondiente sin cruzar las manos, se hace pasar el bulto a la mano opuesta para realizar la misma maniobra y continuar con ligeros giros hasta exponer las batas (Figura 13). Se evita contaminar el contenido.

En este bulto se pueden incluir tres toallas pequeñas para completar el secado de las manos. Enseguida se procede a localizar el cuello de la bata y las sisas para sujetarla (Figura 14), se desdobra con suavidad y se deslizan los brazos con movimientos cuidadosos hasta llegar al puño, en donde es necesario localizar la lazada para colocar el dedo pulgar. El ayudante séptico se encargará de ajustar la bata por la parte posterior tratando de no contaminarla. Se sugiere sujetar los puños con las manos para proceder al enguantado bajo técnica cerrada Fig 15, Fig 16).

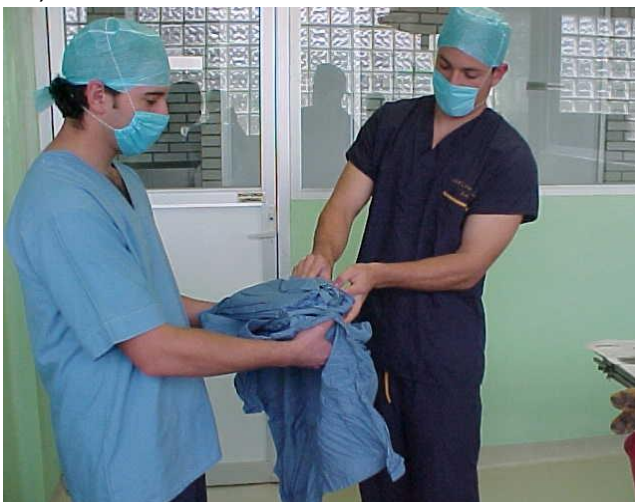

Fig 13. El ayudante séptico ofrece el bulto de batas al cirujano evitando contaminarlo se deja caer.



Fig 14. Se localiza el cuello y la entrada las mangas se sujeta y el resto de la bata se deja caer.

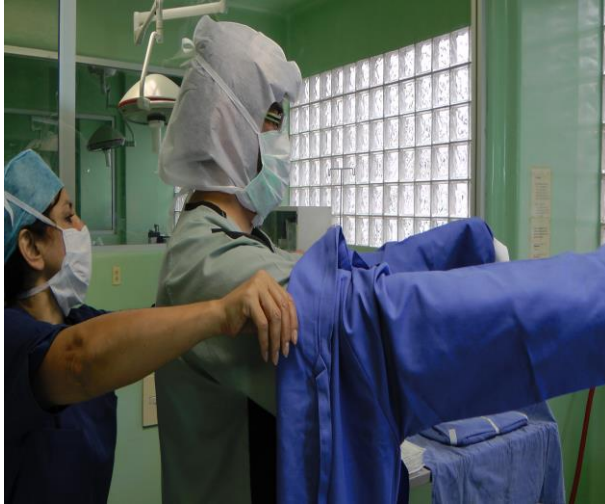

Fig 15 . El segundo ayudante ajusta la parte interna de la bata. Se evita contaminar la parte externa.

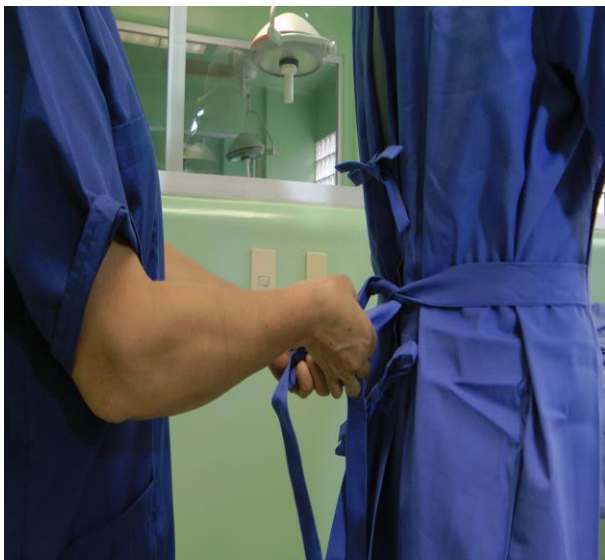

Fig 16. Se anuda la parte posterior de la bata con las cintas.

Enguantado

El siguiente paso consiste en la colocación de los guantes mediante la técnica abierta, cerrada o asistida; estas dos últimas ofrecen menor riesgo de contaminación.

En la **técnica abierta** el ayudante séptico abre los guantes estériles y los ofrece al instrumentista; los guantes vienen colocados con los pulgares hacia la abertura

central de la cartera y los puños doblados hacia el exterior del guante, y aparece la leyenda derecha e izquierda. Con la mano opuesta a la que se le colocará el guante, se abre la cartera, se sujeta el guante por el dobléz (Figura 17) y sin tocar el exterior del mismo, se desliza para introducir los dedos sin el pulgar, el que se involucra en un segundo movimiento firme hasta la muñeca preferentemente (Figura 18). El segundo guante se toma por el interior del dobléz con la mano enguantada (Figura 19) y se procede de la misma manera hasta cubrir el puño de la bata (Figura 20). Acto seguido se ajustan ambos (Figura 21). Es importante que la piel de las manos nunca toque la parte externa del guante, de lo contrario se contamina.



Fig. 17. El primer guante se sujeta por el dobléz.

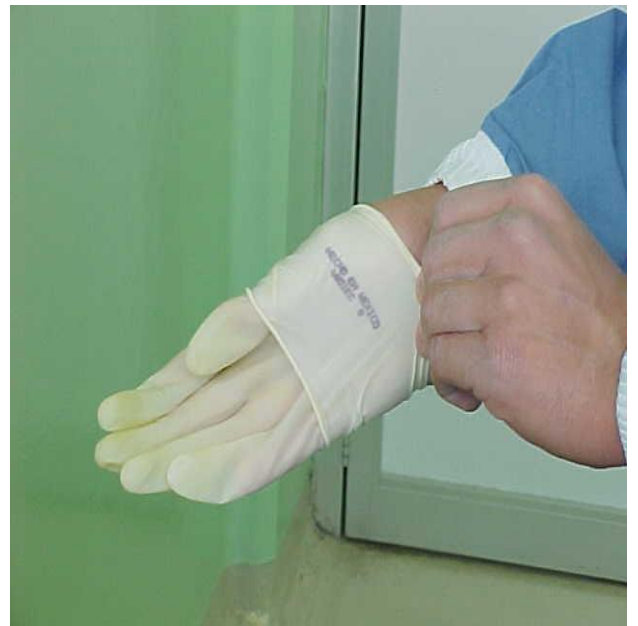

Fig. 18. El guante se desliza para introducir la mano, sujetándose con la mano contraria.

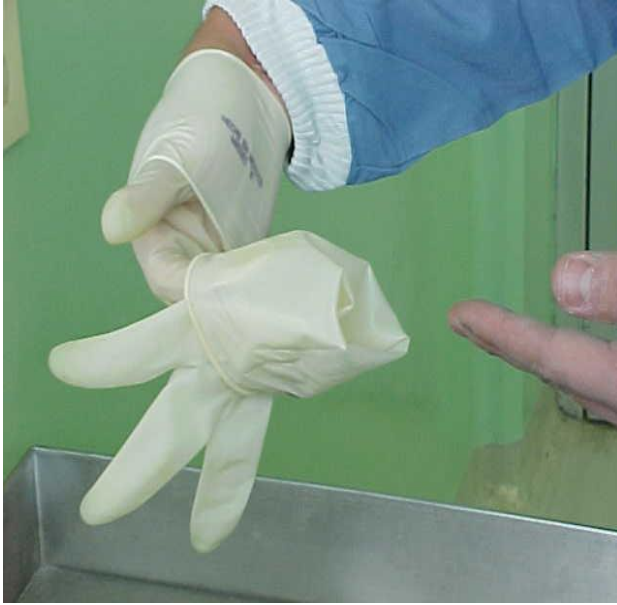

Fig. 19. El segundo guante se toma por el interior del doblado con la mano enguantada, se introduce hasta la muñeca y se coloca sobre el puño de la bata.

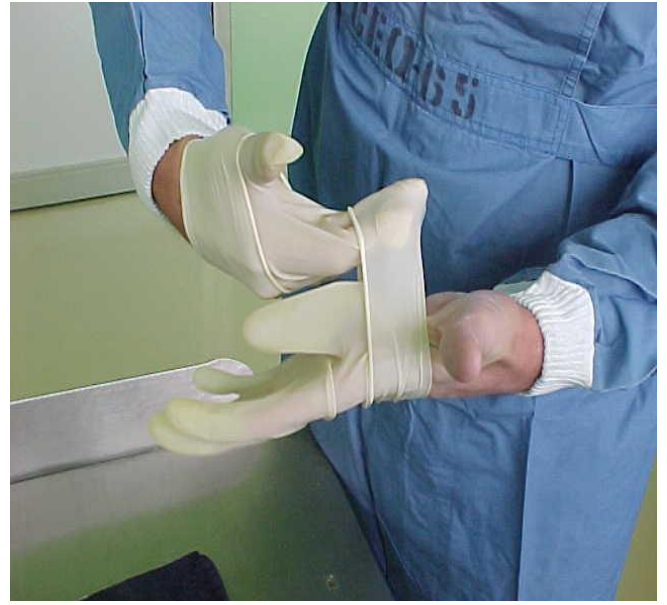

Fig. 20. Se procede de la misma manera con el guante contrario.

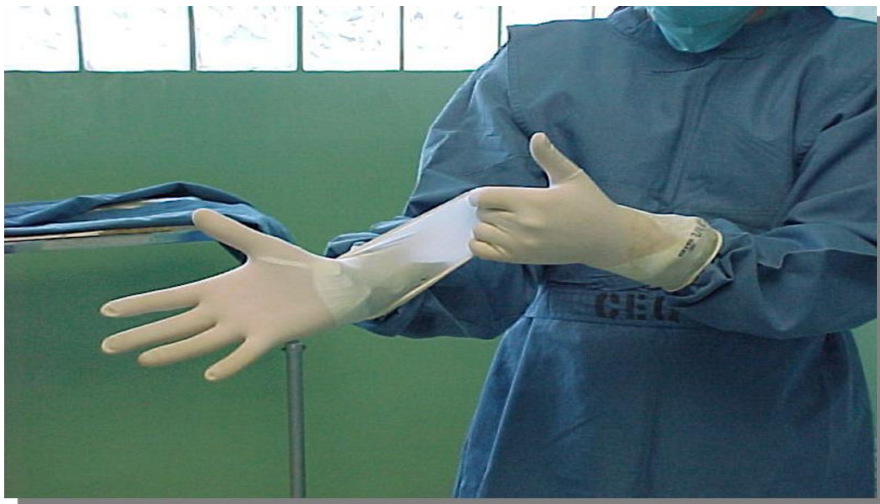

Fig. 21. Ambos guantes deben quedar sobre el puño de la bata.

En la **técnica cerrada** de enguantado, el cirujano y sus ayudantes deben dejar las manos dentro del puño de la bata, sujetándola con los dedos. De esta manera localizan el primer guante el cual deben colocar permitiendo que el pulgar quede frente al pulgar de la mano para realizar un movimiento envolvente del guante sobre la mano; posteriormente se jala suavemente la tela de la manga de la bata

hasta lograr introducir los dedos dentro del guante. Realiza el mismo procedimiento en la mano contraria.

Para realizar la **técnica asistida** de enguantado, el instrumentista, una vez enguantado, tomará un guante de la cartera y sosteniéndolo por la parte externa lo ofrece para que el primer ayudante introduzca su mano. Realiza el mismo procedimiento en la mano contraria. Con esta técnica se evita la posibilidad de contaminación.

La rutina de los integrantes del equipo quirúrgico **previo a realizar el lavado quirúrgico de las manos**, consiste en que el instrumentista coloca la charola del instrumental sobre la mesa de Mayo y la abre parcialmente, a manera de que una vez lavado, vestido y enguantado proceda a continuar acomodando el instrumental de cirugía general que se divide en grupos como campo, corte o diéresis, hemostasis, material adicional integrado por pinzas de Alice y suturas. Requiere de solicitar compresas, gasas, hoja de bisturí y el material de sutura indicado por el cirujano. También se utiliza la mesa de riñón en cuyo caso es menester cubrirla con un campo estéril antes de colocar la charola del instrumental. (Figuras 22 y 23)

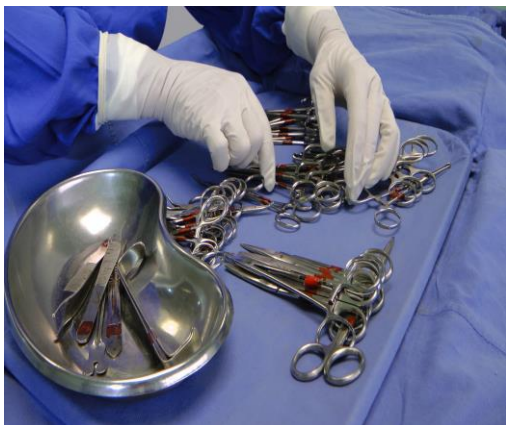


Fig. 22 Charola de instrumental

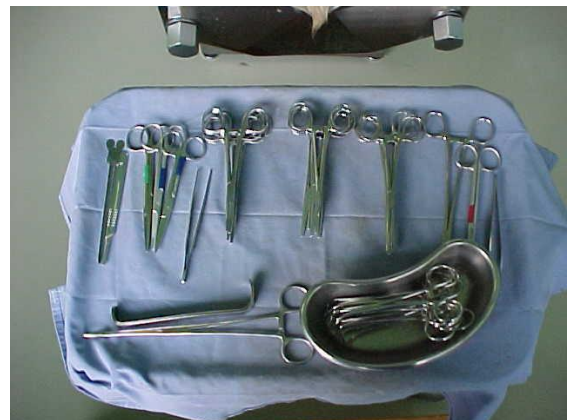

Fig. 23 Instrumental acomodado

El primer ayudante y el cirujano ajustan la mesa a la altura necesaria, y la cubren con algún material aislante o colchón térmico para evitar la hipotermia del paciente; asimismo posicionan la lámpara, los recipientes de basura y el porta sueros, o cualquier equipo complementario como monitores.

Una vez que el paciente es posicionado en la mesa de cirugía se procede a la colocación de campos individuales que delimitan el área quirúrgica; el primero es el craneal, el segundo el caudal y el tercero y el cuarto son los laterales. Se sugiere realizar un doblez para proteger las manos enguantadas al colocarlos sobre el paciente (Figuras 24, 25, 26, 27).

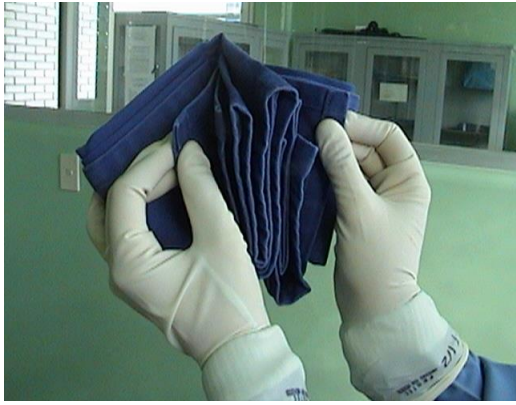

Fig 24. Elegir los bordes externos del campo antes de abrirlo

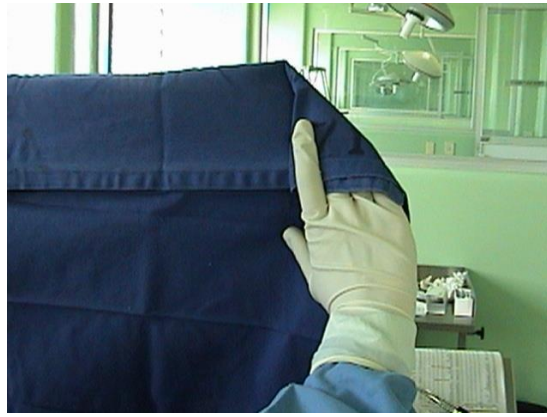


Fig. 25. Cubrir los guantes realizando un pequeño dobléz del campo

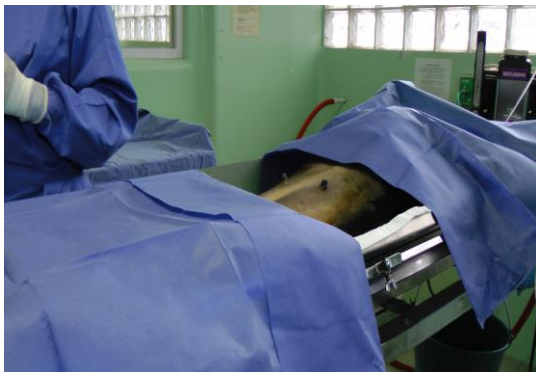

Fig 26. Colocar los campos craneal y caudal

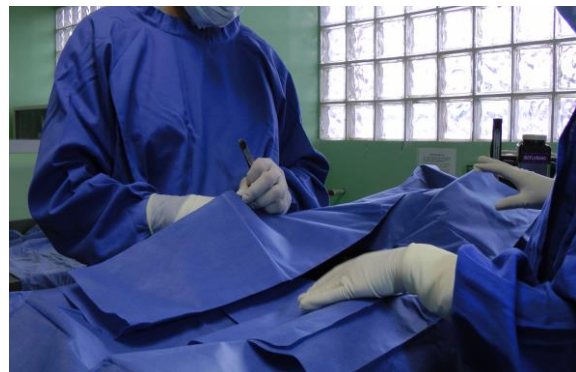

Fig 27. Colocar los campos laterales y fijarlos con pinzas de backhause

Evaluación

Se evaluará y supervisará al alumno durante el desarrollo de la práctica desde la sala de preparación (área negra) en donde realizará la antisepsia del paciente; en el área gris el lavado quirúrgico de las manos y en él área blanca la aplicación de alcohol, el vestido y enguantado así como el posicionamiento del paciente, la colocación de los campos quirúrgicos y el ordenamiento del instrumental.

Bibliografía

Fossum WT. Técnicas actuales en cirugía de animales pequeños. 3ª ed. México: Interamericana, 1993.

Tobias K. Manual de Cirugía de tejidos blando en pequeños animales. México D.F.: Intermédica, 2011.

HEMOSTASIA

Dulce María Puente Guzmán

Introducción general

La hemostasia es el fenómeno fisiológico que detiene el sangrado. La hemostasia es un mecanismo de defensa que junto con la respuesta inflamatoria y de reparación ayudan a proteger la integridad del sistema vascular después de una lesión tisular.

La hemorragia quirúrgica no depende exclusivamente del sistema de la coagulación, ya que hay otros factores que son decisivos en la aparición de sangrado peri y postoperatorio como el tipo y duración de la intervención, si se trata de cirugía urgente o programada, la habilidad del cirujano, los cuidados anestésicos peri y postoperatorios y las características individuales de los pacientes. Así, en el contexto del trauma y la cirugía de urgencia, la exanguinación es la causa del fallecimiento de un alto porcentaje de los casos, y este porcentaje puede ser aún mayor si las complicaciones son tardías

La hemostasia permite visualizar los tejidos mientras se realiza la intervención y previene las hemorragias potencialmente mortales.

La hemostasia favorece:

- Visibilidad
- Disminuye las posibilidades de infección
- Promueve la cicatrización
- Demuestra la experiencia del cirujano

Objetivo General

El alumno integrará los conocimientos, las actitudes, aptitudes y habilidades de los principios de la cirugía mediante la comprensión y empleo de las bases anatómicas, fisiológicas y farmacológicas en las patologías quirúrgicas en los tejidos blandos, con el fin de aplicarlos durante el ejercicio de la práctica profesional.

Objetivo específico

Comprenderá el principio de la hemostasia, clasificación de hemorragias y tipos de hemostasia para controlar el sangrado durante el acto quirúrgico.

Actividades

- El instrumentista proporcionará al primer ayudante o al cirujano los instrumentos o material correcto para realizar distintos tipos de hemostasia durante el acto quirúrgico.

- El cirujano o primer ayudante solicitará al instrumentista gasas para realizar hemostasia por presión digital (espongeo).
- El cirujano o primer ayudante solicitará al instrumentista pinzas para realizar hemostasia por pinzamiento o por torsión, según sea necesario durante el procedimiento quirúrgico.
- El cirujano realizara ligaduras en distintos vasos sanguíneos como método de hemostasia definitiva.
- El cirujano realizará distintos patrones de sutura sobre órganos y tejidos como método de hemostasia definitiva.

Habilidades

El alumno identificará los procedimientos naturales, físicos y químicos que le permitan controlar y detener las hemorragias que se producen durante el acto quirúrgico y realizará la que mejor se adapte a la situación que se presente.

Destrezas

El alumno adquirirá la habilidad y sensibilidad para controlar una hemorragia durante el acto quirúrgico, mediante la aplicación del conocimiento sobre los distintos tipos de hemostasia que pueden realizarse.

Desarrollo del tema

Algunos aspectos importantes a considerar en la hemostasis, son:

- En cada corte o incisión de diversos tejidos, serán seccionados también vasos sanguíneos con diferente calibre, desde capilares periféricos hasta las grandes venas o arterias. Por tanto, una hemostasis mal realizada, además de interferir con la visualización adecuada de los tejidos a manipular, también favorecerá la proliferación bacteriana.
- Una hemorragia, por pequeña que sea, disminuye las defensas orgánicas del paciente y aumenta las posibilidades de un choque hipovolémico que pondrá en peligro la vida del animal.
- La presencia de gran cantidad de sangre y coágulos en la herida, retardarán el proceso de cicatrización.

Las hemorragias se clasifican según varios puntos de vista:

1. De acuerdo con el lugar en que ocurren:

a) Externas. Cuando la sangre fluye inmediatamente al exterior.

b) Internas. Cuando el sangrado se produce en una actividad cerrada.

Algunas hemorragias que, inicialmente son internas terminan por convertirse en externas, como sucede en el caso de la hemorragia pulmonar.

2. Según la naturaleza del vaso sangrante:

a) Arteriales

b) Venosas

c) Capilares

3. Por su tiempo de aparición:

- a) **Primarias.** Ocurren al momento del traumatismo.
- b) **Intermedias.** Se producen dentro de las primeras 24 horas.
- c) **Secundarias.** Se observan después de 24 horas. De producida la lesión.

4. Por su extensión:

- a) **Petequias.** Áreas hemorrágicas del tamaño de la cabeza de un alfiler, no mayores que 2 mm de diámetro.
- b) **Equimosis.** Áreas de hemorragia más extensa y con bordes más difusos que las petequias.
- c) **Hemorragias profundas.** Extravasación sanguínea en los tejidos blandos.
- d) **Sufusiones.** Sangre derramada en el tejido laxo (endocardio y peritoneo).
- e) **Hematomas.** Acumulación más o menos esférica de sangre coagulada en el tejido subcutáneo, intra auricular o en un órgano

Métodos naturales de hemostasia

- a) **Vascular. La hemostasia,** en este caso, se debe a la vasoconstricción (reducción del calibre del vaso) generada por la reacción de las propias paredes del vaso lesionado. La hemostasia vascular se logra por el enrollamiento de la capa íntima del vaso sanguíneo; esto provoca la reducción del calibre y permite el taponamiento que facilita el mecanismo de coagulación.
- b) **Intravascular.** Es el desencadenamiento de una serie de mecanismos o actividades fisiológicas que se provocan dentro del vaso seccionado, estos permiten cambios en las plaquetas una vez que se presentan lesiones endoteliales. Así entonces, todo ello es una consecuencia del mecanismo de activación de la coagulación sanguínea que se consigue debido al taponamiento de los vasos y que determina o inician el proceso de cicatrización.

En este proceso se inicia el mecanismo denominado “*cascada de la coagulación*” en él, intervienen factores representados por un elemento importante de la sangre, estos son:

- La vía intrínseca, que se inicia con la activación del factor XII (Hageman), en la sangre que circula en los vasos.
- La vía extrínseca, que se inicia con la interacción de la tromboplastina tisular, mediante el factor VII, iones de calcio y vitamina K.

- a) **Extravascular.** Este tipo de hemostasis se logra a partir de la naturaleza del tejido que rodea el vaso seccionado; de esta manera, a mayor presión de los tejidos circundantes (como el caso de los músculos), se provocará una mayor compresión, lo que auxilia a los factores intravasculares. El caso contrario será el tejido graso en el que existe poca presión circundante a los vasos. A todo ello, se agrega la vasoconstricción provocada por las descargas adrenérgicas.

Métodos físicos de hemostasia

Los principales métodos para la hemostasia física o quirúrgica, generalmente, se aplican de acuerdo al grosor o calibre de los vasos, según el grado de complicación

de la técnica quirúrgica empleada; siguiendo ese orden se menciona, entonces, desde el método de compresión “simple” para vasos capilares, hasta la ligadura de transfixión, para grandes vasos e incluso la reunión de ellos, como método de anastomosis. Así, se describen las distintas técnicas de hemostasis.

a) Compresión quirúrgica. Consiste en comprimir los vasos sangrantes con una compresa de esponjar humedecida con solución salina isotónica a temperatura corporal. Se recomienda que el tiempo de presión sea de tres a nueve segundos. Una vez lograda, se deja de comprimir la zona sin hacer movimientos de limpieza o arrastre, ya que los pequeños coágulos formados serían removidos y se reactivaría la hemorragia. Este método se utiliza en vasos pequeños, capilares o tejidos suaves y delicados. Algunas formas de aplicar este método son:

- **Manual.** Se apoya el dedo directamente sobre el vaso o vasos sangrantes, con la ayuda de una compresa húmeda y se ejerce presión suficiente, como ya se mencionó, de tres a nueve segundos; se revisa para corroborar que se ha logrado hemostasia, en caso contrario, se vuelve a comprimir, y si aún no se logra la requerida hemostasia, entonces se utilizará el siguiente método.
- **Relleno con compresas.** Se rellena una cavidad mediante compresas esterilizadas, con la finalidad de ocupar el espacio vacío, retener la sangre extravasada, formar coágulo y permitir la hemostasia; un ejemplo es en la enucleación ocular.
- **Apósitos compresivos.** Tienen un fundamento similar al anterior. Se utilizan en ortopedia de grandes especies, aquí el ejemplo es la férula de Robert-Jones.
- **Angiotripsia.** Se lleva a cabo realizando aplastamiento del vaso en un punto, el endotelio se disocia y produce una depresión de las paredes que dan lugar a la formación de un coágulo (ovariotomos y emasculadores). Provoca el machacamiento del vaso en el lugar donde se aplica.

b) Pinzamiento. Los vasos de gran calibre no presentan hemostasia por coagulación o simple compresión, ya que la presión sanguínea es alta y no lo permite, por tanto, se lleva a cabo otra forma más radical que es por pinzamiento, para ello se utilizan pinzas de hemostasia, denominadas también hemostáticas.

Existen dos variantes en la técnica de pinzamiento:

- **Pinzamiento estático.** Permite mayor rapidez durante la cirugía; consiste en pinzar el vaso y dejar la pinza cerrada durante unos segundos o incluso minutos, logrando así la unión de las paredes o mucosa del vaso y favoreciendo la coagulación.
- **Pinzamiento con torsión.** Una vez pinzado el vaso, se procede a enrollarlo sobre su propio eje. La técnica requiere de cuatro a ocho vueltas (dependiendo del calibre). Para terminar se retira la pinza y se libera el vaso. (Figura 1)

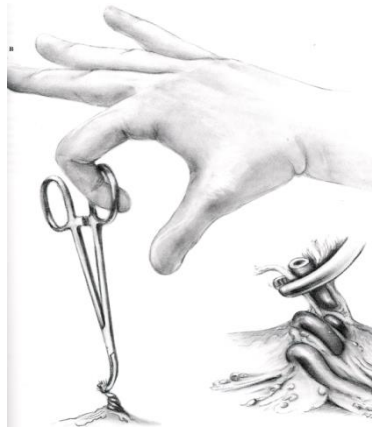

Fig 1. Hemostasis por torsión

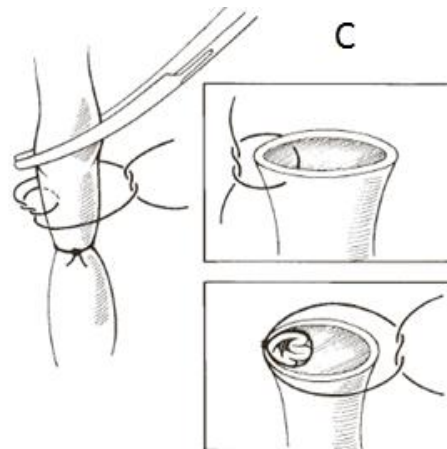
c) Ligadura. Cuando la compresión por pinzamiento no es suficiente para lograr la hemostasia, se utiliza otro método que permite mayor seguridad. Este consiste en colocar un material de sutura alrededor del vaso para anudarlo (dependiendo del cambio del vaso se recomienda un absorbible de 000).

Para llevar a cabo una ligadura de transfixión o transfijación denominada también de seguridad, se realiza un punto de sutura abarcando parte del tejido conjuntivo que rodea el vaso, posteriormente y con el mismo material de sutura, se aplica un nudo al resto del pedículo vascular. Esto impide que la sutura se deslice y se remueva (Figuras. A, B y C).



Ligadura por transfixión.

A) Se atraviesa el tejido adyacente al vaso. B) Se realiza el nudo.



Para colocar una ligadura de transfixión en un vaso, introduzca la aguja a través del tejido previamente ligado. Coloque un solo punto en la sutura sobre el lado más cercano y ate el hilo (con dos nudos cuadrados) sobre el lado opuesto del vaso.

Imagen tomada de Diplomado a distancia en medicina cirugía y zootecnia para pequeñas especies. (2016)

Imagen tomada de Cirugía de pequeños animales. (2009)

d) Torniquete. La utilización del torniquete más que método de hemostasia quirúrgica, se debe emplear en casos de emergencia, cuando los demás métodos para controlar las hemorragias no hayan dado resultado conveniente o en amputación de algún miembro o parte del cuerpo, ya que provocan daños que

ocasionan la pérdida de la parte afectada, siendo casi siempre miembros anteriores o posteriores.

El torniquete sirve para interrumpir la circulación sanguínea de miembros como ya se citó y se aplica colocando cintas elásticas planas o cilíndricas.

Se debe evitar la utilización de elementos de poco diámetro y no extensibles, ya que una presión intensa provoca necrosis. Por ningún motivo se deben utilizar alambres, o cuerdas de materiales no extensibles.

Para realizar el torniquete, se debe colocar entre la base del miembro y entre 3 y 5 cm arriba del lugar de la herida. En caso de que la herida esté cerca de una articulación, codo, rodilla, muñeca o tobillo, la venda se coloca arriba de ella.

Es importante tomar en consideración que el tiempo máximo de aplicación de un torniquete sin aflojar es de dos horas.

En pequeñas especies es poco frecuente utilizar este método, como emergencia es factible, tomando en cuenta el tamaño del paciente, el lugar de aplicación y el grado de hemorragia.

e) Termocoagulación. Como su denominación lo indica, son los métodos de coagulación mediante temperatura, ya sea alta o baja; a continuación se describen las modalidades más frecuentes:

- Termocoagulación simple. Es la manera más simple de acelerar o provocar la formación del coágulo por medio de calor; ésta se lleva a cabo mediante la aplicación de compresas humedecidas en solución fisiológica isotónica a una temperatura de entre 45 y 50°C, deberá hacerse de forma suave, gentil y no traumática. A esta temperatura, las células soportan algunos minutos sin provocar necrosis
- Electrobisturí. Se realizan cortes o incisiones con un bisturí eléctrico. Requiere corriente de baja frecuencia, baja tensión y alta densidad, con el fin de obtener un fuerte calentamiento local.
- Criohemostasia. Método de hemostasis por frío, se realiza aspersión sobre las heridas con cloruro de etilo o gas hidrógeno y nitrógeno líquido.

Métodos químicos de hemostasia

Son métodos auxiliares en la hemostasia definitiva. Se obtienen con la aplicación de fármacos o sustancias químicas, ya sea locales o por vía endovenosa, que activan el mecanismo de coagulación o que alteran la fisiología orgánica; hay que evitarlos en heridas infectadas.

a) Vasoconstrictores locales

- El más utilizado es la adrenalina en solución al 1:1000 a través de infiltración directa.

Otros hemostáticos locales que favorecen la formación del coágulo son:

- Compresas de celulosa oxidada. De utilidad en cualquier órgano parenquimatoso, poseen un pH bajo, que da lugar a un efecto antibac-

teriano, por ello se recomienda en heridas infectadas. Se degradan y fagocitan después de una a cinco semanas de su implantación.

- Esponjas de gelatina. Se obtienen de la dermis y carecen de radicales aromáticos responsables de la sensibilización y la anafilaxis, por lo que no son antigénicas. Carecen de propiedades antibacterianas. Se degradan por fagocitosis a las tres o cinco semanas de su implantación.
- Colágeno micro fibrilar. Hace una muy buena hemostasia en las superficies óseas sangrantes; en cavidad abdominal provoca granulomas.
- Etamsilato. Estimula la reacción plaquetaria y aumenta la resistencia vascular.
- Cloruro cálcico. Se utiliza para compensar la hipocalcemia.
- Vitamina K. Su administración debe ser precoz, ya que no eleva las tasas de protrombina hasta después de tres o cuatro días.
- Menadiona. (vitamina K sintética).
- Nitrato de plata. Se obtiene en forma de lápiz y se utiliza como coagulante local, principalmente en piel o tejidos superficiales.

También existen otras sustancias, en ampollitas, que se aplican en casos de urgencia por vía endovenosa.

- Trombostyl K.
- Concentrados plaquetarios.
- Plasma fresco congelado.
- Adhesivo de fibrina.

Sustancias hemostáticas

Existen sustancias para controlar la hemorragia durante la cirugía, como la cera ósea y los materiales hemostáticos fabricados con gelatina o celulosa. La cera ósea es una mezcla estéril de cera abeja semisintética y una sustancia reblandecedora (como palmitato de isopropilo). Puede introducirse dentro de las cavidades de los huesos haciendo presión o aplicarse en la superficie del hueso para detener la hemorragia. Se reabsorbe poco y debe utilizarse con moderación porque actúa como una barrera física contra la cicatrización y fomenta las infecciones.

Surgicel se fabrica con celulosa regenerada oxidada. Cuando se satura con sangre se convierte en una masa gelatinosa que proporciona un sustrato para la formación del coágulo.

El Gelfoam es una esponja de gelatina reabsorbible que puede utilizarse de forma parecida al *Surgicel*. Cuando se coloca en una zona de hemorragia, se hincha y ejerce presión en la herida; se reabsorbe en 4-6 semanas. Puede producir granulomas y no debe dejarse en zonas infectadas, el cerebro o áreas con un alto riesgo de infección.

SurgiFlo Hemostatic Matrix y *Vetspon* también son productos hemostáticos fabricados a partir de una esponja de gelatina reabsorbible. Están indicados para

su uso en intervenciones quirúrgicas (excepto urológicas y oftalmológicas) cuando la presión, la ligadura u otros procedimientos convencionales para controlar una hemorragia capilar, venosa o arterial no son eficaces o no pueden realizarse. Estos productos no deben utilizarse para cerrar incisiones cutáneas, ya que pueden interferir con la cicatrización.

Se ha demostrado que *QuickClot*, una sustancia hemostática de ceolite, reduce significativamente la hemorragia en un modelo letal de lesión compleja de la ingle en los cerdos. Acelera la coagulación de la sangre, incluso en heridas grandes, adsorbiendo físicamente la parte líquida de la sangre y concentrando así los factores de coagulación, lo que facilita la formación rápida del coágulo.

Evaluación de la práctica

Se evalúa durante el desarrollo del procedimiento quirúrgico la aplicación de los principios de la Cirugía, con especial énfasis en el principio de hemostasia, observando la toma de decisión para el control de hemorragias.

Bibliografía

Fossum, W. T. (2009). Cirugía en pequeños animales. Tercera edición, Barcelona, España: Elsevier

Tista, O. C., & Luna del Villar, V. J (2016). Fundamentos de Cirugía. Diplomado a distancia de Medicina, cirugía y zootecnia en perros y gatos. (Vol. Módulo 3). Pp 173-190, 252-265. Ciudad de México: Universidad Nacional Autónoma de México.

MANEJO DELICADO DE TEJIDOS

Dulce María Puente Guzmán

Introducción general

Una herida o incisión realizada o provocada por el cirujano altera la normalidad de las estructuras, tejidos u órganos, por lo anterior es importante considerar los procesos de reparación del organismo, tratando de ocasionar el mínimo daño.

La correcta elección y una buena realización de técnica quirúrgica favorecen una reparación de los tejidos de manera fisiológica, es importante considerar el tiempo de exposición de los órganos y tejidos, así como la temperatura e hidratación de los mismos para mantener un estado homeostático ideal en el paciente.

Objetivo General

El alumno integrará los conocimientos, las actitudes, aptitudes y habilidades de los principios de la cirugía mediante la comprensión y empleo de las bases anatómicas, fisiológicas y farmacológicas en las patologías quirúrgicas en los tejidos blandos, con el fin de aplicarlos durante el ejercicio de la práctica profesional.

Objetivo específico

Entenderá la importancia del manejo delicado de los tejidos, principios, técnicas de incisión y disección, minimizando el daño y favoreciendo el proceso de reparación de las heridas.

Actividades

El alumno realizará el rasurado, lavado y embrocado del área quirúrgica siguiendo el principio de manipulación delicada de los tejidos.

El alumno llevará a cabo un procedimiento quirúrgico en el cual aplicará los conocimientos sobre incisión, disección, manipulación delicada de tejidos y cierre de heridas.

Habilidades

El alumno conocerá y comprenderá la importancia del manejo delicado de los tejidos y podrá realizarlo, así mismo aplicará los principios fundamentales de la disección, la separación y la manipulación de los tejidos expuestos, por medio de técnicas correctas para la separación de tejidos, la estabilización tisular, la irrigación de los tejidos expuestos y el cierre de las heridas.

Destrezas

El alumno adquirirá la sensibilidad para realizar un procedimiento quirúrgico considerando el principio del manejo delicado de tejidos y órganos, así como realizar una correcta disección y reconstrucción de la herida.

Desarrollo del tema

Se debe considerar que el manejo delicado de tejidos involucra distintos tiempos del procedimiento quirúrgico, siendo punto clave durante la cirugía y para la recuperación del paciente.

- **Durante la antisepsia:** Al realizar la tricotomía con rasuradoras eléctricas se debe seleccionar el calibre de navaja el cual se recomienda que sea del número 40 o 50, se realizará con cuidado para no generar escoriaciones, laceraciones ni quemaduras que favorezcan la inflamación y por consiguiente la infección. Se recomienda también, que el paciente sea bañado uno o dos días antes del procedimiento quirúrgico para disminuir contaminación y de esta manera se pueda realizar el rasurado gentilmente. Al momento de realizar la antisepsia seleccionaremos el agente químico acorde a las condiciones de la piel del paciente, actualmente se utiliza la clorhexidina, sin embargo hay quien continua prefiriendo los compuestos yodados que son muy buenos también. Es muy importante conocer el historial clínico para identificar algún tipo de alergia e hipersensibilidad a algún compuesto. (Figura 1)
- **Durante la anestesia:** El manejo durante la administración de fármacos anestésicos es muy importante desde el punto de vista de la manipulación delicada de tejidos, el empleo de fármacos irritantes como los derivados del ácido barbitúrico (pentobarbital sódico y tiopental sódico) entre otros de administración endovenosa obligada, son en ocasiones administrados de manera poco cuidadosa en el espacio perivascular provocando necrosis tisular.

La manipulación delicada de tejidos representa una actitud que el cirujano debe cuidar, pues si se lleva a cabo, se respetarán la vascularización, la inervación e hidratación, y se cumplirá con los prerrequisitos para una técnica quirúrgica atraumática.

La asepsia es un factor importante que se debe considerar en todo procedimiento quirúrgico ya que previene infecciones, por ello se debe tomar en cuenta la correcta preparación del equipo quirúrgico, un quirófano que cuente con todas las medidas asépticas, así como una correcta preparación anestésica del paciente y una buena antisepsia de la zona quirúrgica a intervenir. En muchas ocasiones, el uso de antisépticos previos a la cirugía o de procedimientos de diagnóstico (para bajar la

carga bacteriana de la piel y el instrumental utilizado para procedimientos quirúrgicos) ha permitido mejorar la calidad de la cicatrización de los tejidos, lo cual ha llevado, a su vez, a la recuperación de los pacientes de manera óptima.

Instrumental quirúrgico y estabilización de tejidos

Entre el instrumental quirúrgico del que dispone el cirujano para realizar una manipulación delicada de tejidos, se encuentran las diferentes pinzas de disección, como las de *Adson*, *Brown-Adson*, *Cooley* y *De Bakey*. (Figura 2) Los tejidos densos, como la piel, se manejan con pinzas con dientes o estrías; en los tejidos más suaves, como las vísceras, se usan las de punta lisa. Ambas se sujetan como un lápiz y se emplean para estabilizar los tejidos durante la incisión o la sutura, para separarlos con fines de exposición o escisión y para sujetar los vasos en la electrocauterización o electrocoagulación. Además, sirven para ligaduras, extracción de agujas del tejido, comprimir compresas y sujetar la gasa para limpiar la sangre. Si se toma demasiado tejido, o si se hace de manera repetida, se produce un traumatismo innecesario.

Existen otros instrumentos para estabilizar tejidos, como las pinzas de *Allis*, que se utilizan en general, para sujetar la porción interna de la piel (dermis interna); las de *Rochester-Carmalt*, útiles en la histerosalpingo-ooforectomía; las de *Satinski*, para los vasos grandes y el pulmón; las de concavidad superior de *De Bakey*, para el corazón; y las de *Doyen*, para el intestino.

Tanto las suturas de contención con material monofilamentoso como las manos del cirujano (o del primer ayudante), contribuyen para estabilizar las vísceras huecas como el estómago, el intestino y la vejiga urinaria. En el caso del pericardio y la duramadre, la sujeción se realiza con pinzas de disección lisas, como las de *De Bakey* o las de *Cooley*, y con suturas.

Exposición quirúrgica

La exposición quirúrgica ideal en una región determinada requiere de la separación de tejidos visible para hacer la intervención deseada, así como la correcta longitud de la incisión, pues facilita la manipulación y reduce al mínimo el traumatismo. La exposición se mantiene mediante compresas y suturas de contención; también con separadores de tejidos, como los de *Balfour* para abdomen, *Finochietto* para toracotomías y *Gelpi* para ortopedia y neurocirugía. Se debe proteger el tejido separado con compresas húmedas, las cuales, además, pueden ser utilizadas en el aislamiento de zonas contaminadas en cirugías (como enterectomía, enterotomía, gastrotomía, entre otras).

Durante la intervención, la herida quirúrgica y los diferentes tejidos expuestos, se mantendrán irrigados y se succionarán los diferentes líquidos. El lavado se efectúa

con soluciones fisiológicas (Hartmann o solución salina); con esto se eliminan residuos de tejidos, sangre (o coágulos), que reducen las infecciones posoperatorias, y se mantiene húmedo el tejido. Figuras 3 y 4.

La temperatura corporal del paciente se mantendrá estable durante la cirugía, suministrando líquidos tibios, de manera tanto endovenosa, como por medio de lavados quirúrgicos. Las mesas para quirófano se cubren con material aislante del frío, o se utilizan mesas térmicas, donde se controla la temperatura.

Respuesta tisular al trauma

La respuesta tisular a la lesión comprende la fase de inflamación que, si fuere un componente necesario en el proceso reparador, no debe exagerarse en la inducción al trauma. Si los tejidos experimentan apenas un daño leve, como el que provoca un bisturí, y de sólo una intención en el corte, la reacción inflamatoria es transitoria. En contraparte, el trauma extenso motiva considerable destrucción de los tejidos.

El tejido conectivo local se vuelve más susceptible de destrucción por otras proteasas liberadas, durante el proceso inflamatorio. El detritus necrótico y las células lisadas se acumulan y provocan un absceso. La inflamación destructora se facilita por la presencia de tejido necrótico y coágulos de sangre, isquemia tisular e infección. La manipulación delicada del tejido, la atención cuidadosa de la hemostasis, las suturas propicias y las técnicas asépticas son muy importantes en la fase inflamatoria posquirúrgica.

Es importante considerar todo aquello que puede ocasionar un daño innecesario a los tejidos como una mala elección en el material de sutura, o la realización incorrecta del patrón de sutura.

Infecciones quirúrgicas

Las infecciones se presentan por la deficiente asepsia durante los procedimientos quirúrgicos; el riesgo varía según la magnitud de la contaminación bacteriana y el tipo de procedimiento quirúrgico: operaciones limpias (histerooforectomía, prótesis de cadera), operaciones limpias contaminadas (enterotomía, gastrotomía, resección pulmonar), operaciones contaminadas (procedimientos de cirugía oral o anal) y operaciones sucias (traumatismo externo o perforación de una víscera abdominal).

Las heridas limpias rara vez se infectan con microorganismos que no sean bacterias aeróbicas Grampositivas, por lo general originadas en la piel, mientras que las bacterias Gramnegativas y anaerobias suelen provenir de la contaminación del tracto gastrointestinal o genitourinario.

Los traumatismos innecesarios, debidos a la excesiva tensión de los separadores colocados con el uso inapropiado del electrocauterio, una ligadura mal realizada, cuerpos extraños y los espacios muertos contribuyen a la infección posoperatoria de la herida.

Infecciones no relacionadas con el procedimiento quirúrgico

El paciente corre el riesgo de contraer enfermedades infecciosas previas a la cirugía o posteriores a ésta; la fiebre posoperatoria y la depresión pueden ser consecuencias de enfermedades, como gastroenteritis hemorrágica por parvovirus, moquillo canino, rinotraqueítis y leucopenia felina, entre otras. El cirujano debe considerar estas enfermedades para evitar un mal diagnóstico o alguna complicación posoperatoria.

Cierre de heridas y suturas

Durante la sutura: Se debe tener cuidado en la selección del material de sutura, el cual tiene que ser atraumático y con puntas adecuadas para cada tejido, las agujas deben de estar con su punta intacta para que no lesionen al tejido al momento de su paso, de esta manera el cirujano deberá indicar que material, calibre y tipo de aguja son los ideales para suturar, siempre se debe procurar no dejar espacios muertos, que favorezcan la formación de seroma con el consiguiente retraso en la cicatrización y la posibilidad de infecciones asociadas. No apretar las suturas sobre piel ya que esto favorece la isquemia y desvitalización del tejido teniendo como consecuencia el desgarro y complicaciones en la cicatrización e infección. El cierre de la herida se consigue utilizando dos instrumentos: las pinzas de disección y el portaagujas. Como consecuencia de que las suturas combinan los efectos indeseables de la presencia de un cuerpo extraño con la interferencia de la circulación sanguínea, se debe utilizar el menor número posible de ellas para cerrar o aproximar la herida. Asimismo, es importante saber el diámetro necesario para cumplir su función, se recomiendan de monofilamento y no reactivas; y se deben anudar (en el caso de piel) levemente, para que permita la aproximación.

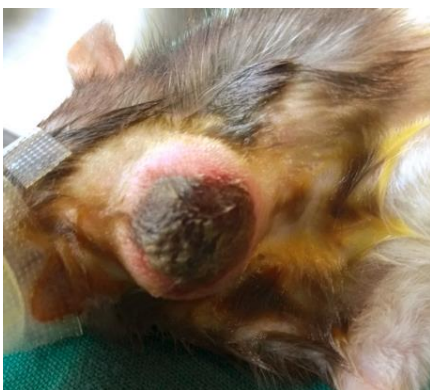

Fig 1. Tricotomía y antisepsia del área a intervenir

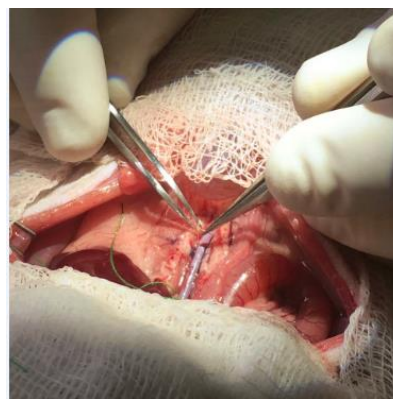

Fig 2. Instrumental quirúrgico y estabilización de tejidos.

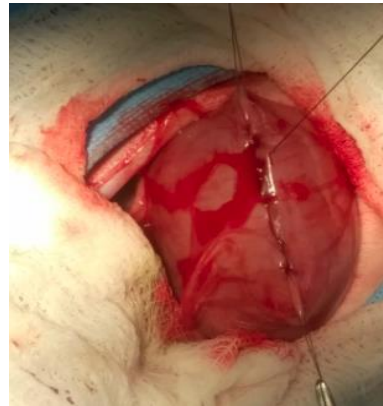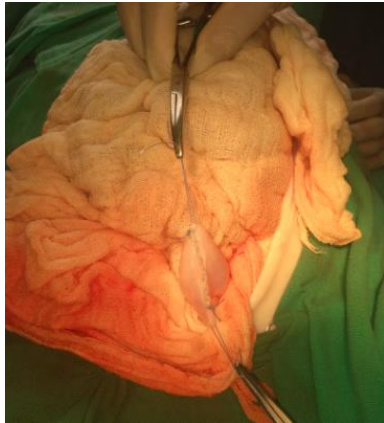


Fig 3 y 4 Exposición de órganos con suturas de contención y aislamiento de los mismos por medio de compresas húmedas, como parte del manejo delicado de tejidos.

Evaluación

Se evalúa durante el desarrollo del procedimiento quirúrgico la aplicación de los principios de la Cirugía, con especial énfasis en el principio de manejo delicado de tejidos, considerando desde el rasurado y limpieza del área quirúrgica, el manejo transoperatorio y el cierre de heridas.

Bibliografía

Fossum, W. T. (2009). Cirugía en pequeños animales (3a. ed.). Barcelona, España:Elsevier.

Slatter, D. (2006). Tratado de cirugía en pequeños animales. (Vol. 3). Buenos Aires: Inter-Médica.

Tista, O. C., & Luna del Villar, V. J (2016). Fundamentos de Cirugía. Diplomado a distancia de Medicina, cirugía y zootecnia en perros y gatos. (Vol. Módulo 3). Ciudad de México: Universidad Nacional Autónoma de México.

SUTURAS

Mariana Camacho Ruiz

Introducción

Las técnicas de sutura son esenciales para el ejercicio de la profesión del médico general (Alvarado *et al*, 2015). El papel de las suturas en el proceso de reparación de heridas es proporcionar hemostasia y soporte para la cicatrización tisular (Kladakis S., 2014). Por lo que un adecuado aprendizaje de las diferentes técnicas de suturas, es un requisito esencial para poder obtener y proporcionar un proceso de cicatrización óptimo en los diversos procedimientos quirúrgicos. Las suturas colocadas incorrectamente, además de causar una curación tardía, también resultan en más daño al tejido (Kumaresan *et al*, 2013). Por lo tanto, es importante que el estudiante de veterinaria inicie en la práctica quirúrgica desarrollando habilidades psicomotoras por medio de la ejecución de los diferentes patrones de sutura, tanto discontinuos como continuos y el nudo de cirujano; ya que la adquisición de estas habilidades básicas quirúrgicas son importantes y fundamentales para la formación del estudiante de veterinaria.

Objetivo General

El alumno integrará los conocimientos, las actitudes, aptitudes y habilidades de los principios de la cirugía mediante la comprensión y empleo de las bases anatómicas, fisiológicas y farmacológicas en las patologías quirúrgicas en los tejidos blandos, con el fin de aplicarlos durante el ejercicio de la práctica profesional.

Objetivo Especifico

Seleccionará materiales y patrones de sutura de acuerdo a sus características y usos para restablecer la continuidad de los tejidos.

Actividades

El alumno efectuará patrones de sutura discontinuos y continuos empleando cualquiera de los siguientes materiales: foamy, tela y/o simulador de piel tanto biológico, como sintético. El material que el alumno deberá contar para la realización de la práctica de suturas será estuche de disección; en el cuál utilizará principalmente el siguiente instrumental: bisturí y/o tijeras mayo rectas, portaguas, pinzas de disección con o sin dientes y pinzas Kelly rectas o curvas. El alumno podrá emplear cualquier tipo de material y calibre de sutura (Ácido poliglicólico, nylon, catgut, polidioxanona, etc.); o bien se podría emplear cualquier tipo de material de hilo y aguja desmontable, de preferencia cortante con una curvatura de aproximadamente de $\frac{1}{2}$ a $\frac{3}{8}$. Por otra parte, el alumno practicará y aprenderá a efectuar un nudo quirúrgico de cirujano, usando como material una cuerda de nylon trenzada sólida (piola) y cinta adhesiva para fijarla a una superficie plana e inmóvil.

En la Figura 1, se muestra esquematizado la realización de las principales suturas empleadas en el presente manual; y en la Figura 2, se representa la elaboración del nudo de cirujano.

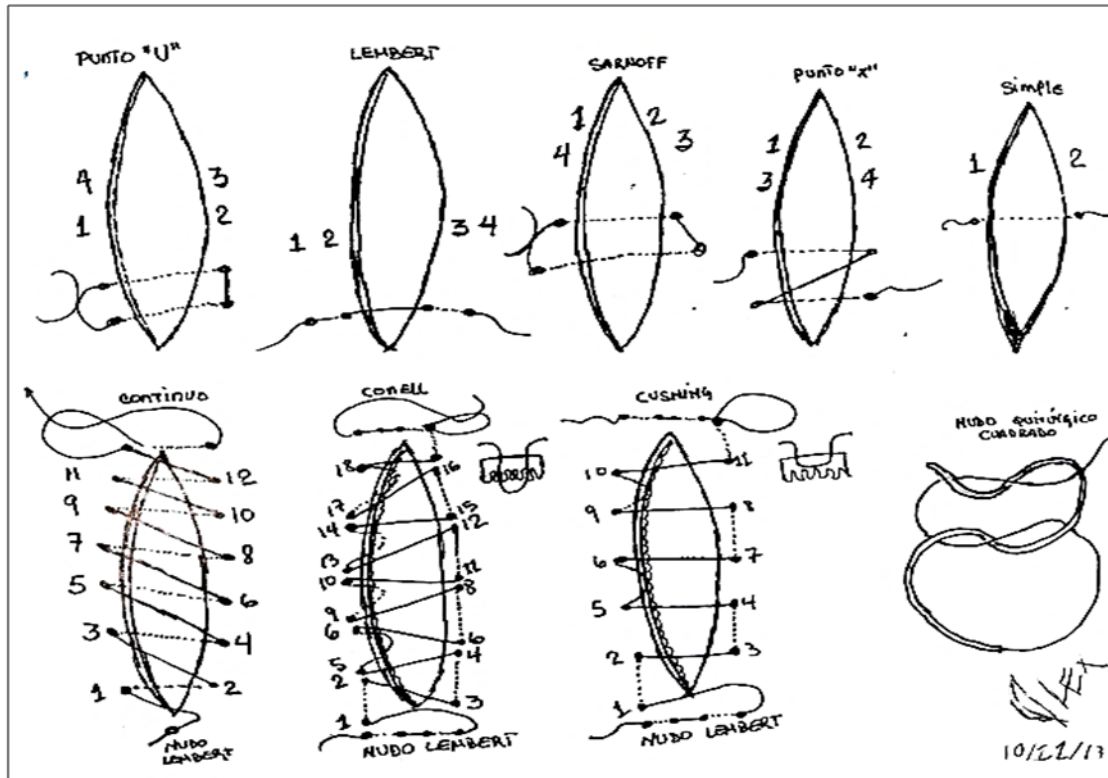


Figura 1. Esquema de los principales patrones de sutura empleados en el presente manual. Los números nones (1,3, 5, 7, 9) indican el sitio en el que la aguja penetra el tejido, los números pares (2, 4, 6, 8) indican el lugar de salida de la aguja. (Pérez R.C y C., *et al*; 2014)



Figura 2. Nudo quirúrgico de cirujano. a. nudo sencillo, b. nudo doble, c. nudo triple.

Se tiene que considerar en la realización de cada tipo de patrón de sutura los principios básicos para realizar una sutura adecuada; por lo que el alumno tendrá que seguir las siguientes recomendaciones:

- a) Realizar un corte limpio con el bisturí, con el propósito de lograr una herida libre de irregularidades que facilite la sutura.
- b) Manipular el tejido lo menos posible.
- c) Procurar que la tensión de los tejidos por la acción de la sutura sea la adecuada y suficiente para mantenerlos en la posición deseada.
- d) Iniciar el primer nudo (sutura o lazada inicial) sobre tejido sano, es decir, a 1 cm de la herida.
- e) Dejar una distancia equidistante entre borde a borde del tejido de 0.3-0.5cm y de punto a punto de 0.5-1cm.
- f) Colocar los nudos o lazadas equidistantes, con la misma fuerza tensora y hacer los nudos a un lado de la línea de incisión. (Tista.O.C.; 2017)

En la Tabla 1, se muestran los materiales de sutura más utilizada, su uso y sus principales características; y en la Tabla 2, los patrones de sutura más utilizados, su función de acuerdo al afrontamiento de los bordes y en base a su profundidad tisular.

Cabe mencionar que para realizar y conseguir una buena invaginación en la sutura de Parker-ker (Figura 3), se deben de considerar los siguientes puntos:

- 1. Se recomienda utilizar una pinza hemostática (Kelly recta, Doyen o Bainbrigle). Dicho instrumento debe colocarse perfectamente perpendicular al órgano en que se va a realizar el patrón.
- 2. El corte con tijera o bisturí se practica a 1 mm de la pinza o lo más cercano posible.(a)
- 3. El primer punto se realiza paralelo a la pinza, en el borde mesentérico. (b)
- 4. A lado contrario se inicia un Cushing, el cual debe continuar de lado a lado, hasta terminar todo el borde. (c)
- 5. Una vez llegando al borde contrario se aplica el último punto, también paralelo a la pinza. (d)
- 6. El siguiente paso es traccionar los hilos de los extremos al mismo tiempo de abrir las pinzas, para provocar el cierre y la invaginación (e), hasta terminar todo el borde. (f)
- 7. Para asegurar el cierre hermético es conveniente regresar con otra sutura de Cushing. (g)
- 8. Por último, se anudan los dos cabos, terminando así la sutura. (h)

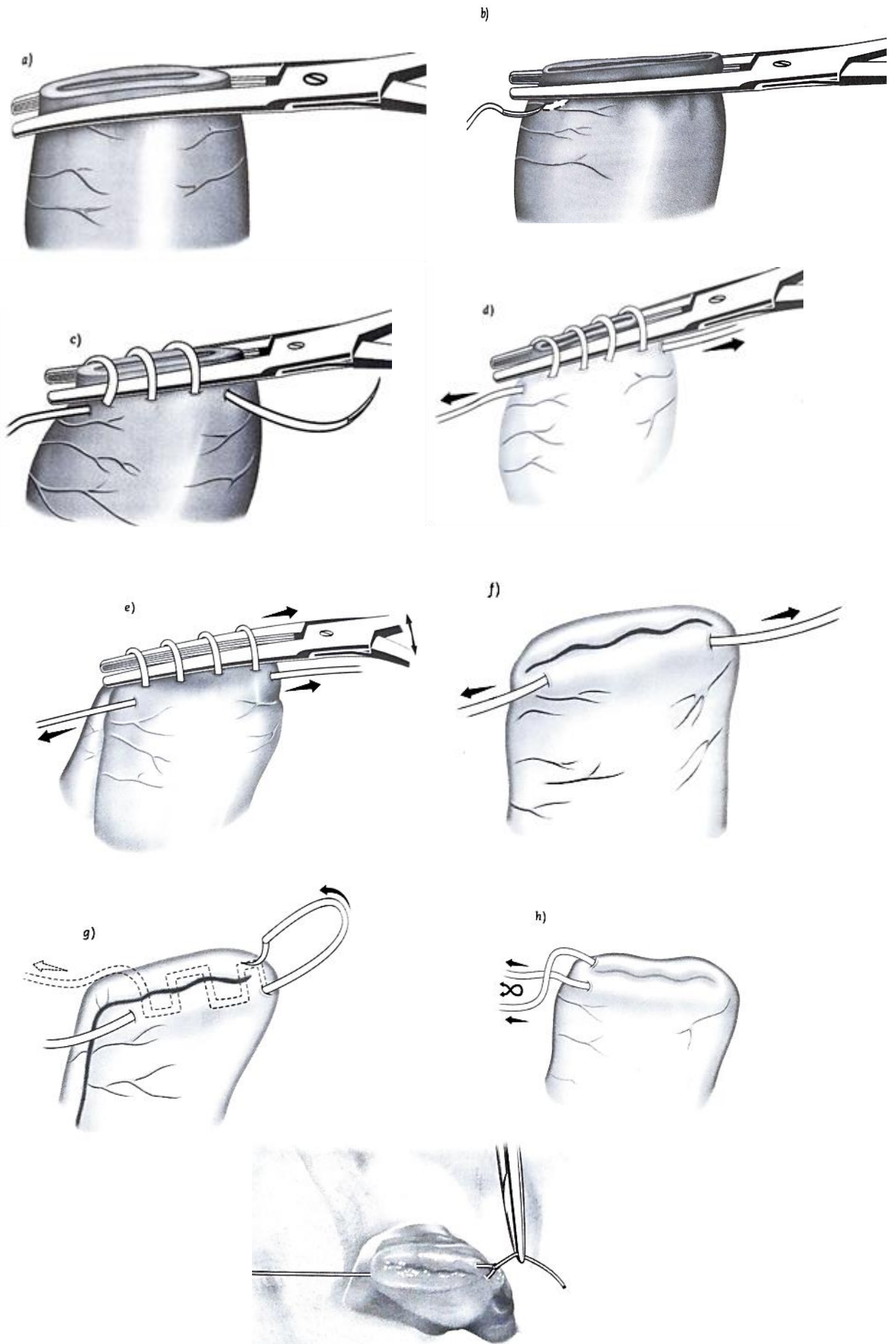


Figura 3. Sutura Parker-ker. (Tista. O.C.; 2017)

Tabla 1. Materiales de sutura más utilizados, su uso y principales características.
(Fossum, W.T. *et al*; 2009)

Material de sutura	Usos	Características
Ácido poliglicólico	Indicado para todo tipo de procedimiento en general (gastrointestinal, fascias, urinario, subcutánea, cavidad oral, etc.), excepto en tejidos neurológicos y cardiovasculares.	Multifilamento sintético, absorbible en 70 días. Su fuerza de tensión a los 14 días, es de 35%; mientras que a los 21 días del 65%.
Polidioxanona	Para la aproximación de tejidos blandos en general, incluyendo en uso cardiovascular, microcirugía y tejido nervioso.	Multifilamento sintético, absorbible en 70 días. Su fuerza de tensión a los 14 días, es de 14%; mientras que a los 41 días del 31%.
Caprolactona epsilon	Para la aproximación y/o ligadura de tejidos blandos en general; pero no para procedimientos oftálmicos, cardiovasculares o neurológicos.	Multifilamento sintético, absorbible en 90 días. Mantiene fuerza de tensión 60% en la primera semana.
Catgut crómico	Para la aproximación y/o ligadura de tejidos blandos en general; e incluso también en procedimientos oftálmicos.	Multifilamento de origen animal, absorbible en 70 días. Su fuerza de tensión a los 7 días, es de 33%.
Polipropileno	Para la aproximación y/o ligadura de tejidos blandos en general; e incluso procedimientos cardiovasculares, oftálmicos y neurológicos.	Multifilamento sintético, no absorbible.

Nylon	Para la aproximación y/o ligadura de tejidos blandos en general; e incluso en procedimientos cardiovasculares, oftálmicos y neurológicos.	Material no absorbible. Monofilamento sintético.
Seda	Para la aproximación y/o ligadura de tejidos blandos en general; e incluso en procedimientos cardiovasculares, oftálmicos y neurológicos.	Multifilamento sintético, no absorbible. Mantiene fuerza de tensión a los 14 días 30% y al año un 50%.

Tabla 2. Patrones de sutura más utilizados y su función. (Tista. OC; 2017)

Discontinuos	Función
Simple	Adosante
Puntos en "U"	Evaginante
Puntos en "X"	Adosante-Refuerza
Sarnoff	Evaginante
Lembert	Invaginante
Continuos	Función
Surgete continuo	Adosante
Conell	Invaginante-Perforante
Cushing	Invaginante-No Perforante
Bell	Adosante-Invaginante
Colchonero vertical	Evaginante
Continua subcuticular	Adosante
Parker-ker	Invaginante-Hermética

Habilidades

El alumno desarrollará y practicará sus habilidades psicomotrices quirúrgico-básicas; por medio de la ejecución de los diferentes tipos de patrones de sutura y de la realización del nudo de cirujano.

Destrezas

El alumno aprenderá a manejar y manipular correctamente el instrumental empleado para sutura; así como a practicar los diferentes tipos de patrones de sutura; y a su vez podrá evaluar, distinguir y conocer sus funciones; como por ejemplo según al afrontamiento de los bordes.

Evaluación

Se evaluará, supervisará y corregirá al alumno durante la ejecución de cada patrón de sutura; así como de la realización del nudo quirúrgico de cirujano. Para la evaluación del alumno se tendrán en cuenta principalmente los siguientes parámetros: el manejo del instrumental, fluidez de movimientos, ejecución del patrón de sutura y el respeto por el tejido.

Bibliografía

Alvarado, J., Henríquez J.P. , Castillo R. , Sosa J. , León F., Varas J. , Camus M., Riquelme A. , Crovari F. , Martínez J. , Boza C. y Jarufe N. (2015). Programa pionero de simulación en sutura para estudiantes de medicina de pregrado. Rev Chil Cir. 2015; 67 (5): 480-485.

Fossum Welch, T., Henlund S.C., Jhonson L.A., Schulz K.S., Seim H.B., Willard M.D., Bahr A. y Carroll G.L. Cirugía en Pequeños Animales. 3ra ed., España: Elsevier, 2009. pág.1631.

Kladakis, S. (2014). Choosing Sutures in Small Animal Surgery. Journal of Dairy, Veterinary & Animal Research. 2014; 1(3): 1-5.

Kumaresan, R.y Karthikeyan P. (2014). An Inexpensive Suturing Training Model. Association of Oral and Maxillofacial Surgeons of India. 13(4):609–611. DOI 10.1007/s12663-013-0546-z.

Pérez Rivero, C y C, Rendón F.E. y López R.O.A. Manual de técnicas quirúrgicas en el conejo (*Oryctolagus cuniculus*) utilizadas en docencia e investigación. 1ra ed., México: UAM-X, 2014. pág. 72.

Tista Olmos, C. Fundamentos de cirugía en animales. 3ra ed., México: Trillas, 2017. pág. 286.

CELIOTOMÍA Y CIERRE CONVENCIONAL

Alicia Elena Olivera Ayub
Norma Silvia Pérez Gallardo

Introducción

La exploración de la cavidad abdominal, puede realizarse a través de dos técnicas quirúrgicas: La celiotomía ventral cuando se realiza a través de la línea media, o bien por una laparatomía a través de la región del flanco. En ambos casos se requiere de la sutura de los planos incididos, en este capítulo se abordará el cierre convencional en la técnica de celiotomía.

Objetivo General

El alumno integrará los conocimientos, las actitudes, aptitudes y habilidades de los principios de la cirugía mediante la comprensión y empleo de las bases anatómicas, fisiológicas y farmacológicas en las patologías quirúrgicas en los tejidos blandos, con el fin de aplicarlos durante el ejercicio de la práctica profesional.

Objetivo Específico

El alumno aplicará los principios básicos de la cirugía en la realización de una celiotomía y la sutura de los planos incididos.

Actividades

El alumno realizará una celiotomía y el cierre convencional de los planos incididos aplicando los principios de la cirugía.

Habilidades

El alumno identificará los planos incididos en una celiotomía, la anatomía de los órganos que se encuentran en la cavidad abdominal y realizará el cierre de los planos incididos.

Destrezas

El alumno adquirirá la sensibilidad para realizar una incisión en la línea media abdominal identificando los planos incididos como piel, tejido subcutáneo, línea media; los órganos de la cavidad abdominal desplazándolos con gentileza y aplicando el principio de manipulación delicada de tejidos. Aplicará los patrones de sutura al realizar el cierre por planos de la cavidad abdominal.

Desarrollo del tema

Indicaciones

Se lleva a cabo principalmente para realizar la exploración de la cavidad con fines diagnósticos, para la toma de muestras de diferentes órganos, para la reparación de algún órgano lesionado, o confirmar el diagnóstico para llevar a cabo la cirugía que solucione o proporcione la alternativa paliativa de la patología con la que curse el paciente.

Anatomía

Se requiere conocer de manera exacta y detallada la anatomía de la cavidad abdominal, lo que favorece detectar cualquier tipo de alteración, que conlleve a la decisión precisa y oportuna de realizar la exploración quirúrgica, sustentada en la evaluación previa del animal mediante el examen físico y pruebas de laboratorio que permitan establecer los diagnósticos presuntivos.

La zona ventral del abdomen de muchos perros y gatos presenta pelo escaso y una piel más fina que el resto del tronco. La zona media se identifica por la línea alba, que es una banda fibrosa al tacto y normalmente se observa una ligera depresión entre los músculos rectos del abdomen. Las fibras de la aponeurosis de los músculos de la cavidad abdominal convergen en la línea alba. Los músculos que conforman la pared abdominal son el oblicuo abdominal externo, el oblicuo abdominal interno, el transversal del abdomen y el recto del abdomen.

La superficie interna del transversal abdominal está cubierta de fascia y peritoneo.

Los orígenes e inserciones de cada músculo son diferentes lo que contribuye en la resistencia de la cavidad abdominal.

Abordajes

El abordaje de la línea media es la técnica más comúnmente empleada para la cirugía abdominal en perros y gatos, así como, más fácil de reparar. Permite una vista bilateral simétrica del abdomen y puede ser ampliada cranealmente a través de las esternonasos o caudalmente hacia la sínfisis pélvica.

La cicatriz umbilical sirve de referencia para dividir la cavidad abdominal en una zona craneal, media y caudal y en zonas izquierda y derecha. Las incisiones que se ubican craneales a la cicatriz umbilical, se denominan anterumbilicales, y a las caudales se denominan posumbilicales.

El abordaje paramedial se efectúa mediante una incisión cráneo-caudal lateral al músculo recto abdominal. Se emplea de forma ocasional para el acceso caudal, limitado en los perros machos, para prescindir de la disección bajo el prepucio.

Con ésta técnica la exploración del lado opuesto se dificulta, además de que hay un mayor sangrado y el posoperatorio resulta ser más doloroso en comparación con la incisión de la línea media.

El abordaje paracostal se realiza mediante una incisión a través de la pared abdominal paralela y caudal a la última costilla. Se ha descrito para el acceso al riñón y la glándula adrenal.

Técnica quirúrgica

El pelo de la zona ventral es rasurado desde el esternón hasta la zona perineal ventral, enseguida se realiza el lavado y embrocado de la región. (Fig 1, 2, 3, 4)

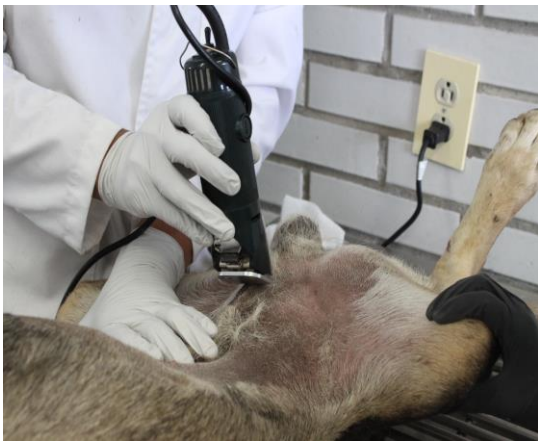

Figura 1. Rasurado zona ventral del abdomen

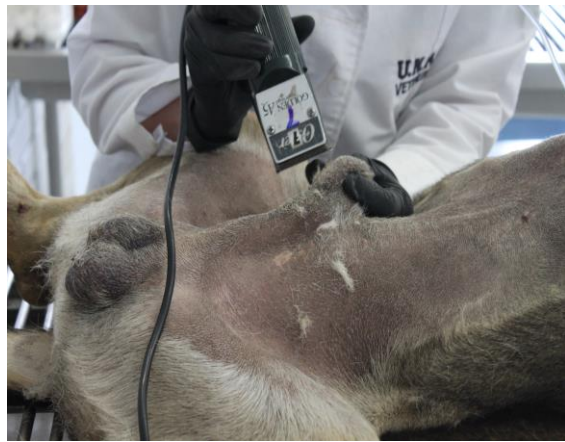

Figura 2. Rasurado

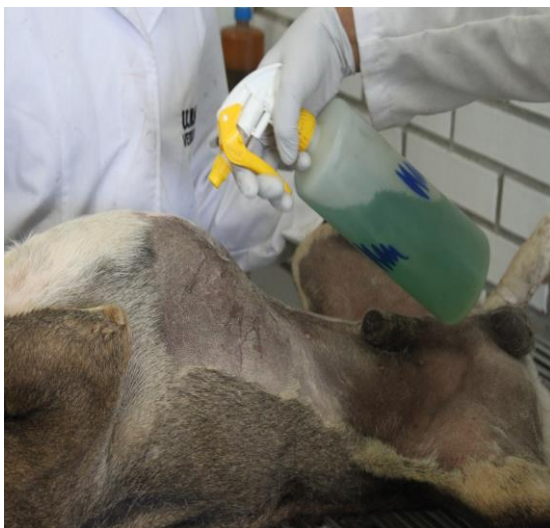

Figura 3. Lavado con agua y jabón

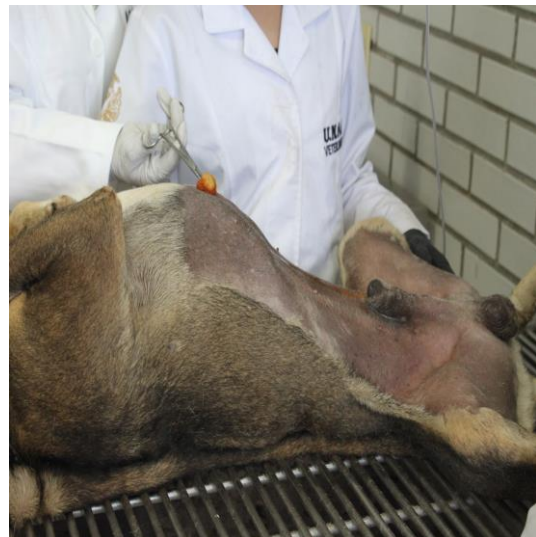

Figura 4. Embrocado

El paciente se coloca en decúbito dorsal y se delimita la zona quirúrgica con campos para proceder a realizar una incisión de 10 a 15cm que involucre piel y tejido subcutáneo. (Figura 5,6)

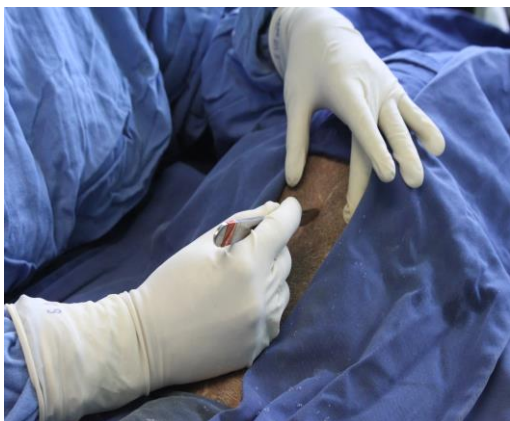

Fig. 5 Incisión de piel

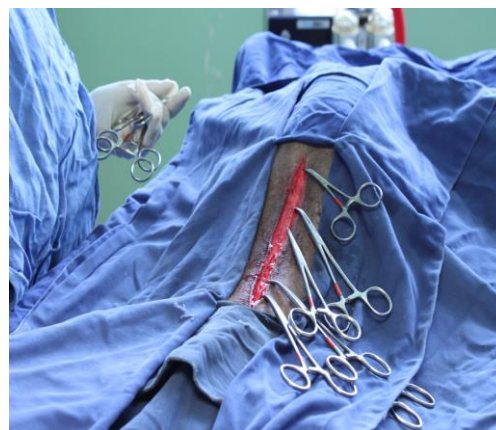

Fig. 6 Incisión de tejido subcutáneo

Se localiza la línea alba, se sujeta con pinzas para permitir la realización de una pequeña incisión. (Fig. 7) Se amplía con tijeras de Mayo y se desliza un dedo craneal y caudalmente en el interior de la superficie abdominal, para asegurarse de evitar lesionar algún órgano debido a adherencias sobre la línea media (Figura 8).

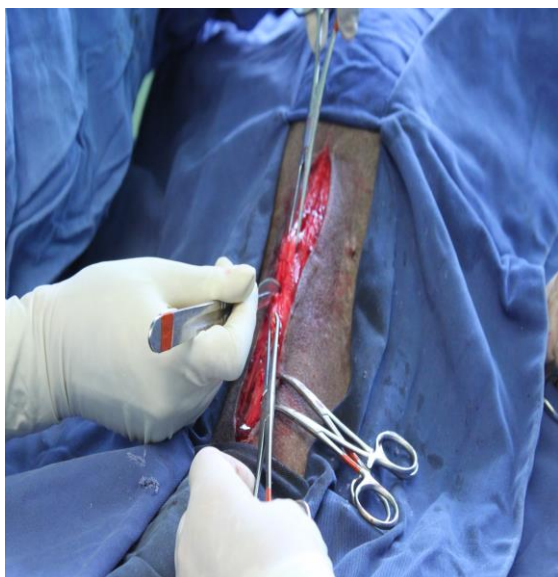

Fig 7. Inciso-punción en línea alba.

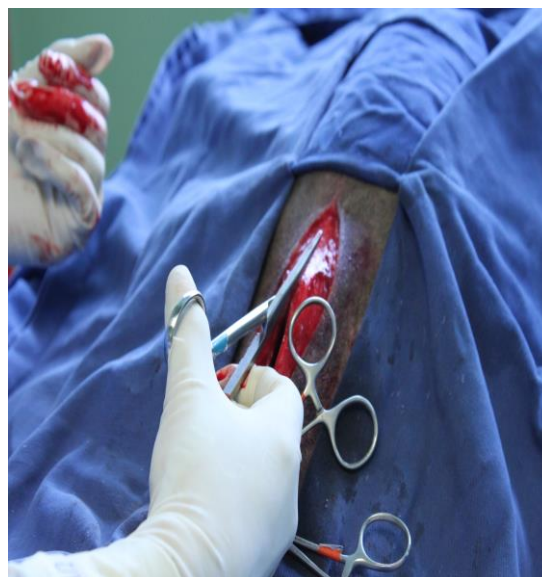


Fig. 8. Incisión de línea media con tijeras de Mayo

La incisión se amplía hasta la longitud deseada y los bordes de la herida se deben proteger de la desecación o contaminación con compresas húmedas.

CIERRE CONVENCIONAL

Se sutura la línea media con un surgete simple con material absorbible, reforzado con un patrón de sutura en "X". (Figuras 1, 2) Se ha demostrado que la incorporación del peritoneo puede incrementar el riesgo de adherencias posoperatorias y la única capa tisular con resistencia es la fascia externa del recto abdominal y las aponeurosis de los otros músculos abdominales. Sin embargo, en la parte craneal del abdomen, la capa externa es más fina y se recomienda incluir en la sutura, la capa interna de la fascia, particularmente, en animales obesos o perros de raza grande.

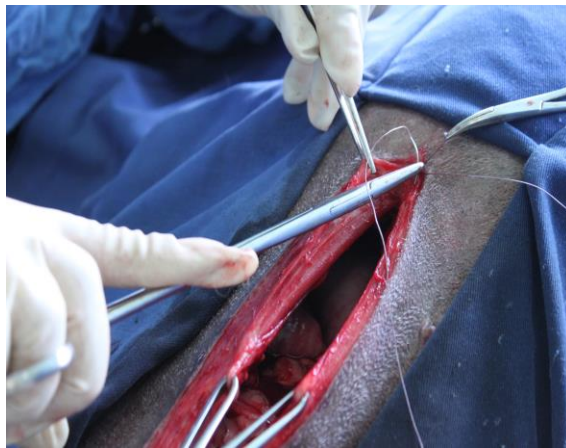

Fig.1. Surgete simple en línea media.

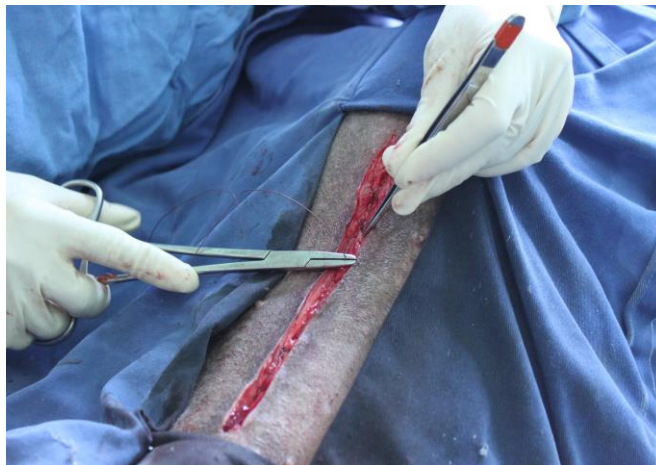

Fig. 2. Se colocan puntos en "X" o en "U" horizontal como refuerzo sobre la línea media.

En el tejido subcutáneo se recomienda un patrón de sutura simple continuo con material absorbible, o bien, si no es muy evidente, se puede emplear un patrón de sutura subcuticular con material absorbible (Figuras 3, 4) y para la piel puntos interrumpidos simples o "U" continua, con material no absorbible. (Figura 5)

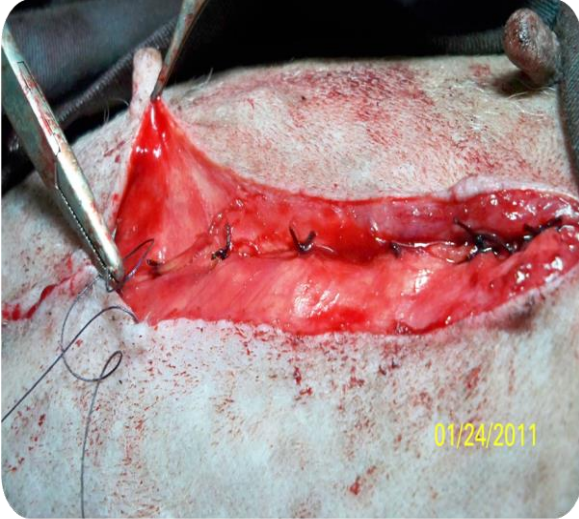

Fig. 3. . Puntos en "X" en línea media

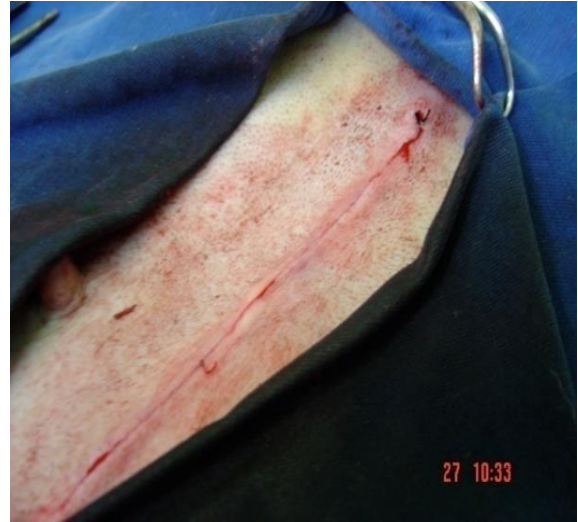

Fig. 4 Sutura subcuticular

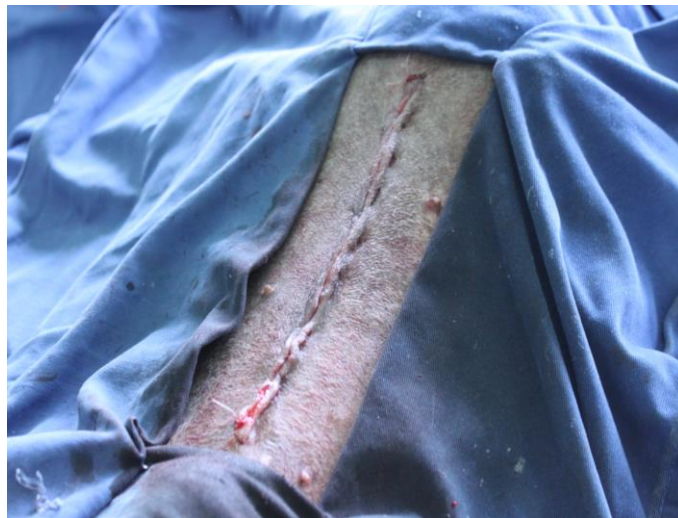

Fig. 5. Sutura en piel: "U" continúa

Evaluación

Durante el desarrollo de la cirugía se evalúa la aplicación de los principios de la cirugía, con especial atención en la técnica de incisión, identificación de órganos de la cavidad abdominal y sutura de los planos incididos.

Bibliografía

Bojrab MJ. Técnicas actuales en cirugía de animales pequeños. 3^a ed. Uruguay: Interamericana, 1993.

Slatter DH. Textbook of small animal surgery, 2nd ed. Philadelphia, USA: W.B. Saunders Company , 2003.

Smith MM, Waldron DR. Atlas of approaches for general surgery of the dog and cat. Philadelphia: W.B. Saunders Company, 1993.

Smith MM, Waldron DR. Atlas of approaches for general surgery of the dog and cat. Philadelphia: W.B. Saunders Company, 1993.

Fossum WT. Small Animal Surgery. St. Louis Missouri: Mosby Elsevier, 2007.

Williams JM y Niles JD. Manual de cirugía abdominal en pequeños animales. España: Ediciones, 2009.

ESPLENECTOMÍA

Alicia Elena Olivera Ayub
Norma Silvia Pérez Gallardo

Introducción

El retirar o extirpar quirúrgicamente el bazo en su totalidad (*esplenectomía*) se ha vuelto un procedimiento rutinario en el ámbito de las pequeñas especies debido a la alta incidencia de patologías esplénicas, principalmente en perros. Si el bazo está dañado en una porción y ésta puede ser retirada se realiza una *esplenectomía parcial*; cuando sufre una herida que no justifique el retiro de éste y pueda ser solucionada mediante la colocación de una sutura se lleva a cabo la *esplenorrafia*.

Objetivo general

Integrar los conocimientos, las actitudes, aptitudes y habilidades de los principios de la cirugía; mediante la comprensión y empleo de las bases anatómicas, fisiológicas y farmacológicas en las patologías quirúrgicas en los tejidos blandos; en pequeñas especies; para aplicar los principios de la cirugía en el ejercicio profesional.

Objetivo específico

Integrar los principios de la cirugía, realizando las diferentes técnicas quirúrgicas que se listan, conocer la fisiopatología quirúrgica de las alteraciones que afectan al bazo, la interpretación de los estudios de laboratorio y gabinete, la descripción de la técnica quirúrgica, el protocolo anestésico, y los cuidados pre, trans y posoperatorios, para aplicarlos en el ejercicio profesional.

Actividades

Una vez que el modelo biológico (conejo) se encuentra en el área de negra, se preparará conforme a los principios de la cirugía (anestesia y antisepsia quirúrgica), según las indicaciones de su profesor. En el quirófano realizará la esplenectomía aplicando los principios de la cirugía.

Habilidades

Durante la práctica el alumno se habilitará en el manejo y sujeción del modelo biológico, participará en la toma de decisiones para la elección de los fármacos y las dosis a emplear. Reafirmará los principios de la cirugía (anestesia, asepsia, hemostasis, manejo delicado de tejidos y suturas) aplicados en la realización de una esplenectomía.

Destrezas

El alumno adquirirá la sensibilidad para el manejo de los órganos parenquimatosos, realizará una disección cuidadosa de la arteria esplénica y practicará la colocación de ligaduras. Realizará diversos patrones de sutura para el cierre de la cavidad y pondrá en práctica los principios de la cirugía.

Desarrollo del tema

Indicaciones

La extirpación del bazo puede reducir el suministro de sangre al fondo gástrico, ya que implica la ligadura de las arterias gástricas cortas, y el fondo del estómago es una de las partes más afectadas en caso de dilatación-torsión; por lo tanto, la esplenectomía únicamente se efectúa después de haber valorado el bazo y constatar que está dañado (Figura 1).

Otras indicaciones son: torsión; ruptura de bazo por traumatismo; neoplasias (hemangiosarcoma) (Figura 2); esplenectomía en perros utilizados como hemodonadores para reducir riesgo de transmitir *Ehrlichia sp*, *Hemobartonella sp* o *Babesia*

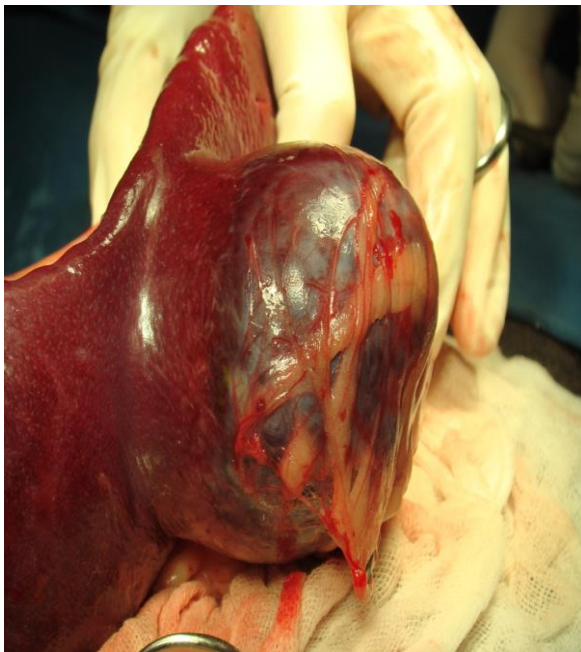


Fig 1. Patología esplénica

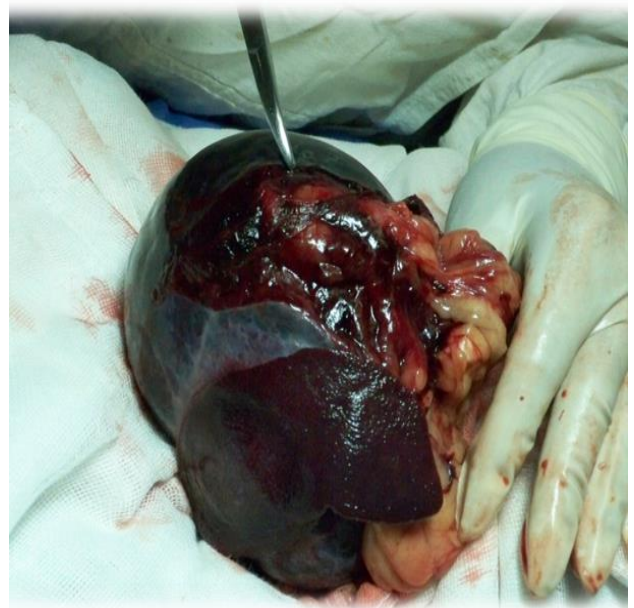


Fig. 2. Hemangiosarcoma

Anatomía

El bazo se encuentra suspendido del omento mayor y unido a la curvatura mayor del estómago por el ligamento gastroesplénico. Se encuentra en el cuadrante

craneal izquierdo del abdomen aunque su posición puede variar debido a la naturaleza móvil de los órganos abdominales (Figura 3).

El aporte vascular se realiza mediante la arteria esplénica, que surge de la arteria celíaca y proporciona ramas al lóbulo izquierdo del páncreas en su camino hacia el hilio esplénico (Figura 4). En su terminación en el bazo, la arteria esplénica se divide en ramas dorsal y ventral (Figura 5). La rama dorsal continúa hacia la porción dorsal del bazo y da lugar a las arterias gástricas cortas. La rama ventral da lugar a la arteria gastroepiploica antes de contactar con el bazo. El drenaje venoso se realiza vía la vena gastroepiploica, que se vacía hacia la vena porta.

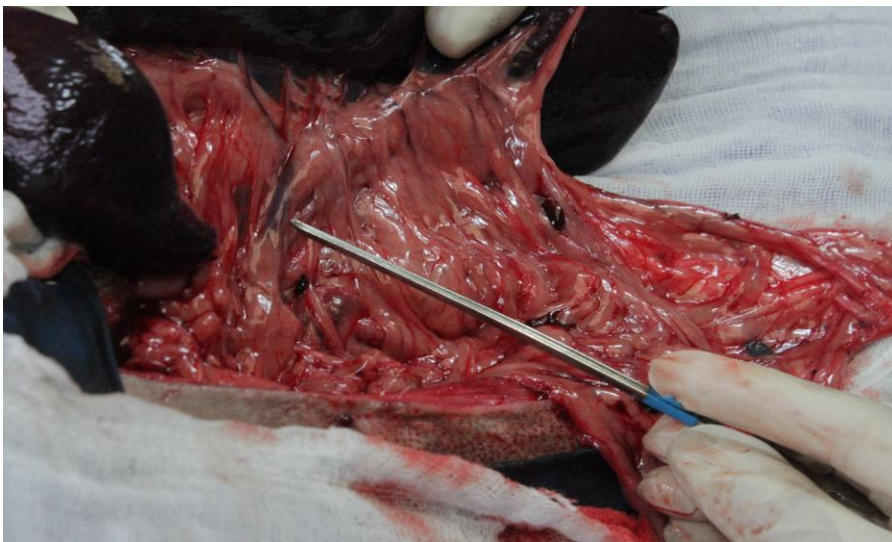


Fig. 3. Ligamento gastroesplénico

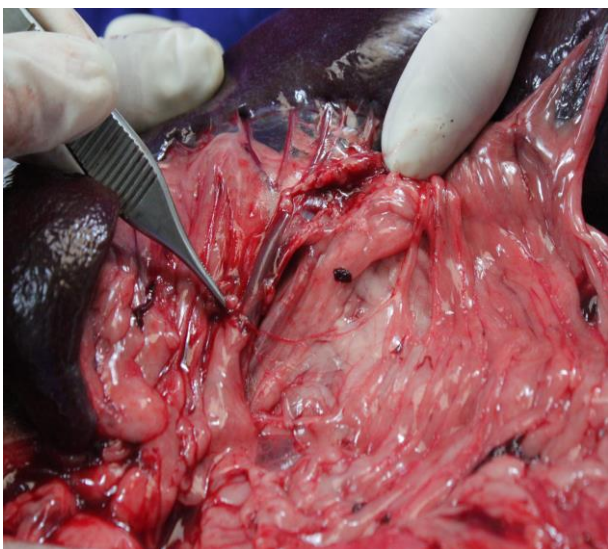


Fig. 4. Arteria esplénica

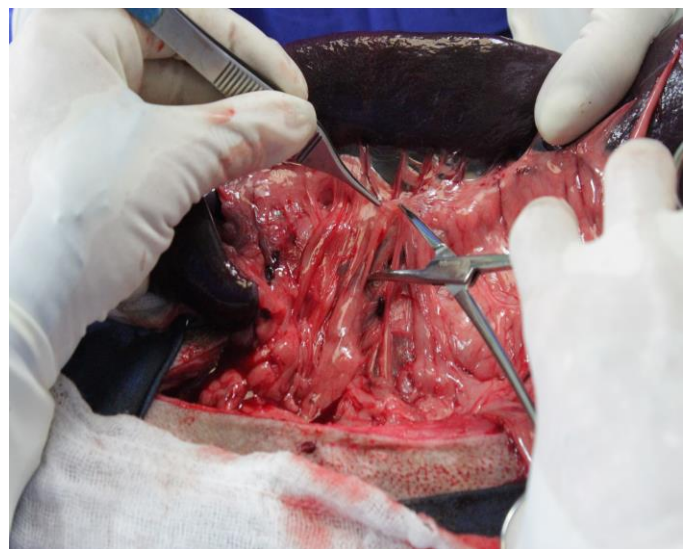


Fig. 5. Ramas dorsal y ventral de arteria esplénica

Técnica quirúrgica. Esplenectomía

Se practica una incisión anteroumbilical en la línea media ventral del abdomen para facilitar la exteriorización, inspección y palpación de la vena y arteria esplénica.

Una vez exteriorizado, se aísla el bazo con compresas quirúrgicas (Figura 6) y se realizan ventanas en el omento mayor cerca del bazo y se forman paquetes vasculares para lo que se colocan pinzas de hemostasia en cada muñón, (una proximal al bazo y otra distal a éste) (Figuras 7, 8). De inmediato se corta con tijeras de Metzembraum entre las dos pinzas (Figura 9). Una vez realizada esta maniobra se liga con sutura absorbible de calibre grueso con la técnica de nudos a mano o instrumentales (Figura 10). Este procedimiento se repite, tanto en la parte proximal al bazo (arterias cortas), como en la parte caudal al mismo, hasta llegar al hilio e inspeccionar y separar la arteria y vena esplénica principal (Figura 11). Una vez identificados se procede a ligar cada uno con doble ligadura o mediante ligadura de transfixión en la arteria esplénica. Al finalizar las ligaduras se verifica que no existan hemorragias (Figura 12).

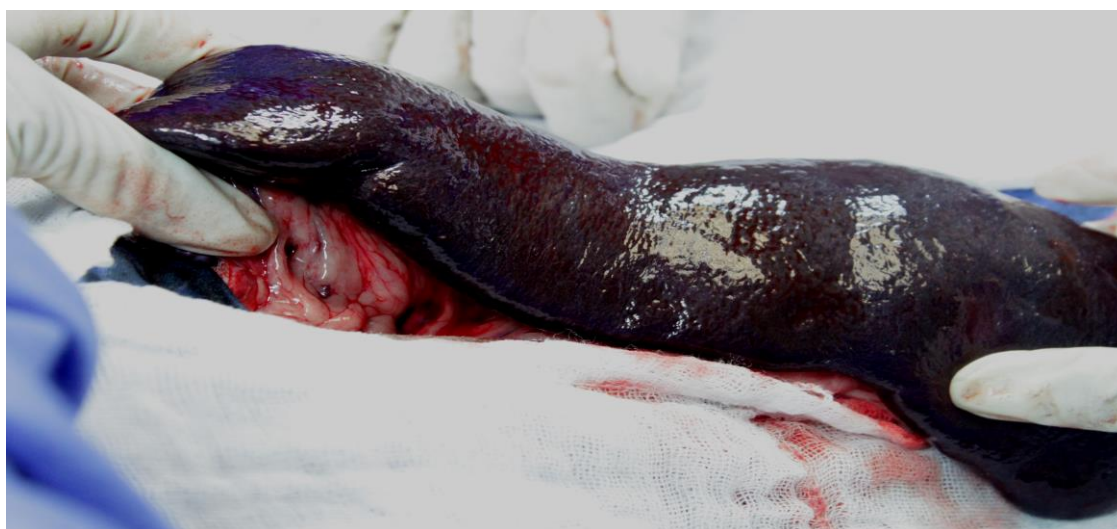

Fig. 6. Bazo exteriorizado.

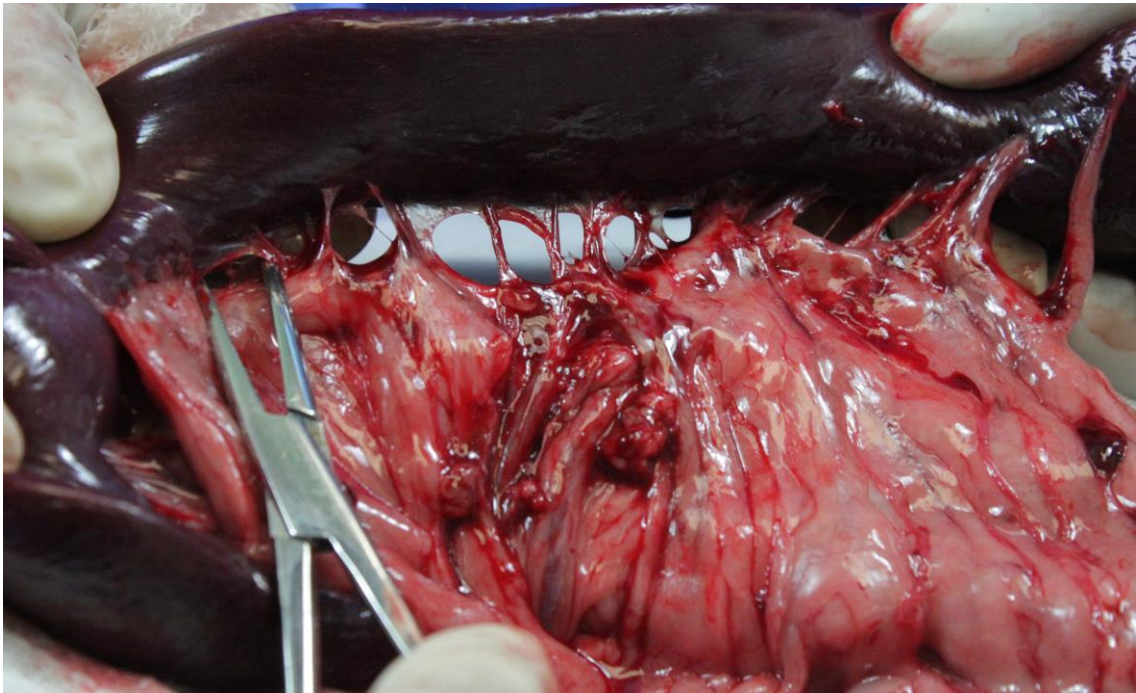


Fig.7. Se realizan ventanas en el omento mayor cerca del bazo. y se forman paquetes vasculares para lo que se colocan pinzas de hemostasia en cada muñón, (una proximal al bazo y otra distal a éste)

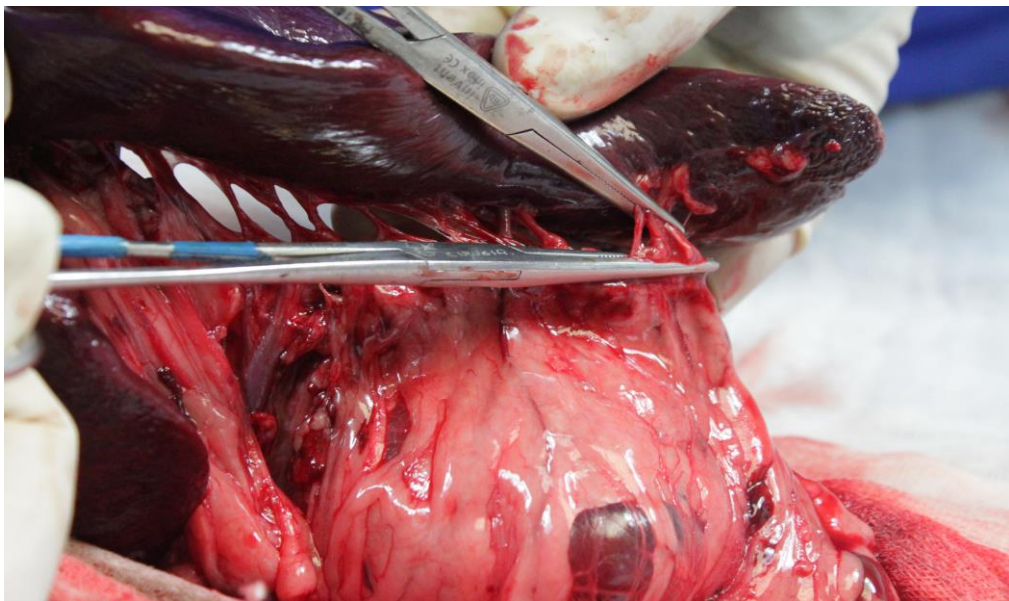


Fig. 8. Se forman paquetes vasculares, se colocan pinzas de hemostasia en cada muñón, (una proximal al bazo y otra distal a éste).

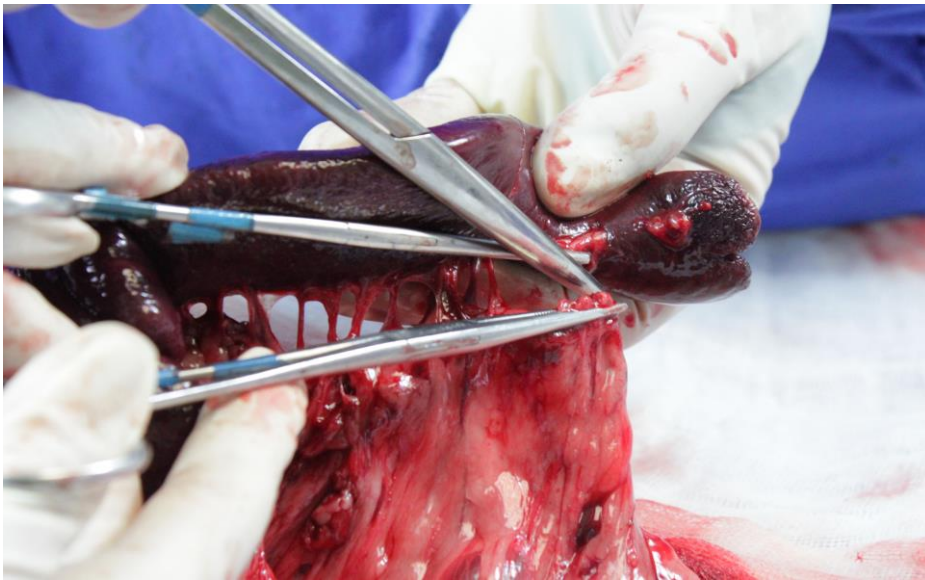

Fig. 9. Se corta entre las dos pinzas con tijeras de Metzembaum

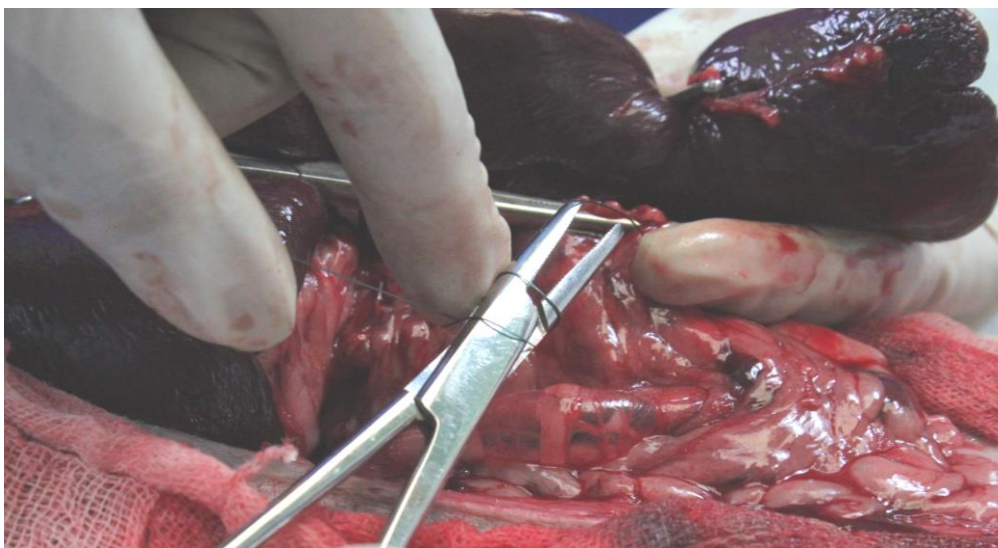


Fig. 10. Se coloca una ligadura por debajo de la pinza con sutura absorbible de calibre 2-0.

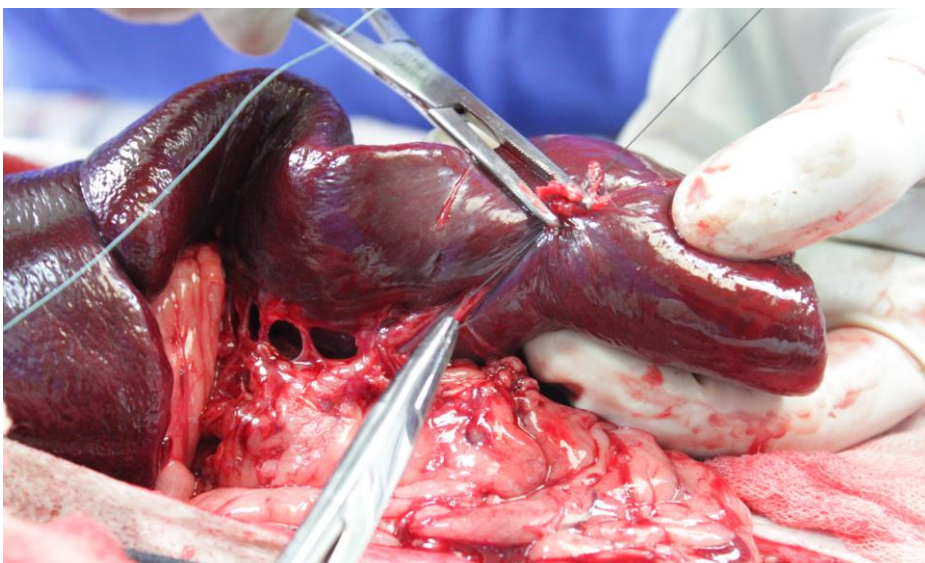


Fig. 11. Las ligaduras se realizan tanto en la parte proximal al bazo (arterias cortas), como en la parte caudal al mismo.

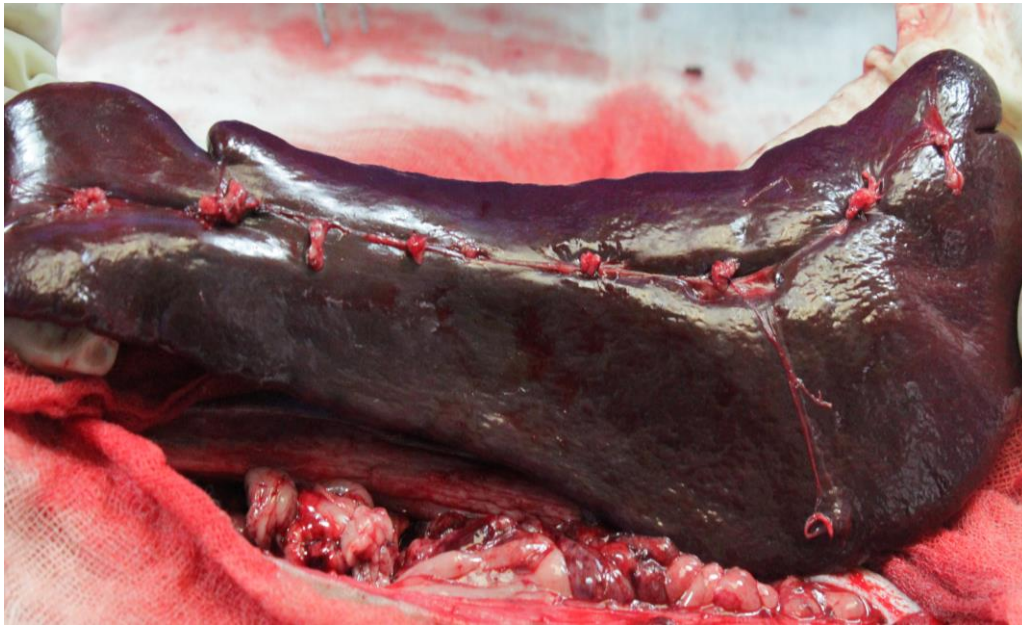

Fig. 12. Una vez finalizadas las ligadura, se retira el bazo y se verifica que no existan hemorragias

Cuidados posquirúrgicos

- ⦿ Vigilancia durante 24 horas por evidencia de hemorragia
- ⦿ Evaluar hematócrito hasta que el paciente se encuentre estable
- ⦿ Fluidoterapia
- ⦿ Antibióticos durante 7 días
- ⦿ Analgésicos 3 días
- ⦿ Uso de dona o collar isabelino

Evaluación

La evaluación se realizará durante el desarrollo de la práctica en la que el alumno integrará y aplicará los principios de la cirugía con énfasis en el manejo de órganos parenquimatosos.

Bibliografía

Bojrab MJ. Técnicas actuales en cirugía de animales pequeños. 3^a ed. Uruguay: Interamericana, 1993.

Bojrab MJ. Pathophysiology in small animal surgery. 3^a ed. Philadelphia: Lea and Febiger, 1995.

Kirk RW, Bonagura JD. Current veterinary therapy XII. Small animal practice. Philadelphia: W.B. Saunders Company, 1995.

Slatter DH. Textbook of small animal surgery, 2nd ed. Philadelphia, USA: W.B. Saunders Company, 2003.

Strombeck's DR. Small animal gastroenterology. 3^aed. Philadelphia: W.B. Saunders Company., 1996.

Kirk RW, Bonagura JD. Current veterinary therapy XII. Small animal practice.

Slatter DH. Textbook of small animal surgery. 2nd ed. Philadelphia, USA: W.B. Saunders Company, 2003.

Smith MM, Waldron DR. Atlas of approaches for general surgery of the dog and cat. Philadelphia: W.B. Saunders Company, 1993.

Fossum WT. Small Animal Surgery. St. Louis Missouri: Mosby Elsevier, 2007.

Rodríguez GJ, Martínez SMJ, Graus MJ. Cirugía en la clínica de pequeños animales. El abdomen craneal. España: Servet, 2010

Rodríguez GJ, Martínez SMJ, Graus MJ. Cirugía en la clínica de pequeños animales. El abdomen caudal. España: Servet, 2007.

Williams JM y Niles JD. Manual de cirugía abdominal en pequeños animales. España: Ediciones, 2009.

GASTROTOMÍA

Alicia Elena Olivera Ayub
Norma Silvia Pérez Gallardo

Introducción

Se gastrotomía se define como la incisión del estómago. Está indicada en casos de cuerpos extraños, biopsias y neoplasias, dilatación gástrica, dilatación torsión-vólvulo gástrico.

Objetivo General

El alumno integrará los conocimientos, las actitudes, aptitudes y habilidades de los principios de la cirugía mediante la comprensión y empleo de las bases anatómicas, fisiológicas y farmacológicas en las patologías quirúrgicas en los tejidos blandos, con el fin de aplicarlos durante el ejercicio de la práctica profesional.

Objetivo específico

Integrará los principios de la cirugía realizando cirugías del aparato digestivo: gastrotomía. Entenderá la fisiopatología quirúrgica de las alteraciones que afectan al estómago, interpretará los estudios de laboratorio y gabinete; describirá la técnica quirúrgica, el protocolo anestésico y cuidados perioperatorios.

Actividades

El alumno realizará una gastrotomía.

Habilidades

El alumno identificará la localización del estómago y su relación con los demás órganos así como la anatomía de manera que le permitan llevar a cabo una gastrotomía.

Destrezas

El alumno adquirirá la sensibilidad necesaria en el manejo del estómago y realizará la incisión del órgano y practicará los patrones de sutura invaginantes, perforantes y no perforantes indicados en órganos huecos.

Desarrollo del tema

Cuidados prequirúrgicos generales para la cirugía abdominal:

En caso de requerirse se establece el ayuno de líquidos y sólidos.

Estabilizar al paciente mediante terapia de líquidos y electrolitos.

Medicación adjunta como inhibidores H₂, bloqueadores de la bomba de protones y esquema antibiótico.

Protocolo anestésico

Analgésico: Meloxicam a una dosis de 0.1mg/kg de peso IV.

Tranquilizante: Acepromacina a dosis de 0.05mg/kg de peso IV.

Anestésico inductor: Propofol a 4-6mg/kg de peso IV

Anestesia de mantenimiento: Isoflurano

Estómago

Anatomía

El estómago es un órgano sacular, localizado en la parte media y craneal del abdomen. Al encontrarse vacío queda protegido craneoventral por el hígado y lateral por el arco costal. Proximalmente se encuentra fijo por el hiato esofágico-diafragmático y distalmente en el píloro por el ligamento hepatogástrico. Las relaciones mesentéricas incluyen el omento menor que se extiende desde la curvatura menor del estómago hasta el hígado y el omento mayor o epiplón que deriva primordialmente de la curvatura mayor y contiene al ligamento gastroesplénico que fija el bazo a la curvatura mayor del estómago.

El estómago inicia en el cardias que es la porción distal del esófago. Enseguida se encuentra el fondo que carece de un límite anatómico e histológico bien definido, la superficie craneal descansa sobre la mitad superior izquierda del diafragma. El cuerpo gástrico es la porción mayor que se extiende ventralmente desde el cardias y el fondo hasta el pliegue cortante o *cisura angularis* que se apoya en los lóbulos izquierdos del hígado. El antro pilórico corresponde aproximadamente a una tercera parte del estómago, se encuentra en posición ventral y casi a la derecha, es la porción distal del estómago.

Fisiología

La presión intragástrica se eleva de manera ordenada y gradual del fondo hacia el antro pilórico debido a la relajación receptiva, especialmente del fondo. El fondo y el cardias controlan el vaciamiento de los líquidos, mientras que las porciones distales están relacionadas con la trituración de la ingesta, la mezcla de los jugos gástricos y la retención de los sólidos.

El estómago como la mayoría de los órganos del tracto gastrointestinal (GI), tiene cuatro capas histológicas: mucosa, submucosa, muscular propia y serosa. La membrana mucosa es glandular, forra el lumen del estómago. La capa submucosa junto con la lámina muscular de la mucosa es muy laxa. La muscular del estómago presenta, a su vez, tres capas: 1) La más externa es longitudinal alrededor de las curvaturas y más oblicua en la superficie. 2) Una capa circular un poco más profunda y por encima de la porción pilórica forma el esfínter y 3) Una capa oblicua interna presente únicamente en el cuerpo y en el fondo.

Irrigación

Se deriva principalmente de las ramas de la arteria celiaca:

- A. gástrica izquierda
- A. esplénica
- A. hepática

La arteria hepática proporciona: a) la A. gástrica derecha que se anastomosa con la A. gástrica izquierda e irriga la curvatura menor del estómago; b) se continua como A. gastroduodenal y origina la gastroepiploica derecha que se anastomosa con la izquierda que se origina en la A. esplénica y vasculariza la curvatura mayor. La arteria gastroduodenal proporciona aporte sanguíneo al píloro y se divide en ramas terminales, gastroepiploica derecha y la pancreaticoduodenal.

Irrigación venosa

El drenaje venoso es similar proporcionado por las venas porta, gastroduodenal y esplénica.

La vena gastroduodenal drena páncreas, estómago, duodeno y omento mayor y entra en la vena porta por el lado derecho. En su trayecto origina a las venas gástrica y gastroepiploica derechas. La vena gástrica derecha no se anastomosa.

Inervación

El estómago recibe inervación del sistema nervioso autónomo a través del nervio vago (parasimpático) y de los nervios esplácnicos mediante el ganglio celíaco (simpático).

Indicaciones

La gastrotomía está indicada en casos de cuerpos extraños, biopsias y neoplasias.

Técnica quirúrgica

El abordaje a la cavidad abdominal se realiza a través de la incisión en la línea media ventral, desde el proceso xifoides y se dirige caudal a la cicatriz umbilical, enseguida se procede a exponer el estómago (Figura 1). Posteriormente, se aísla con compresas quirúrgicas y se colocan dos suturas de tracción separadas entre ellas unos 10cm para facilitar la manipulación del órgano y evitar que el contenido contamine el resto de las vísceras (Figuras 2 y 3).

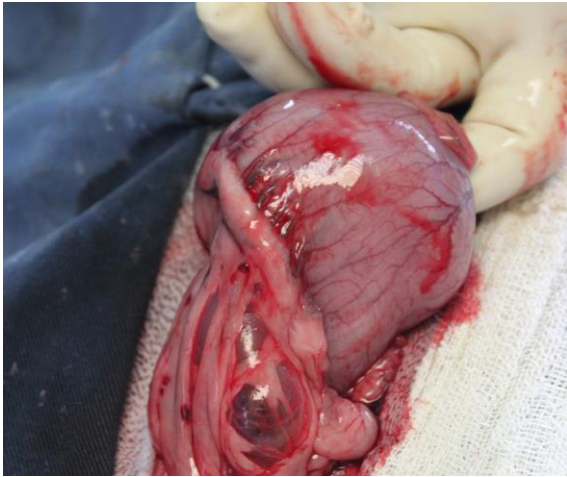

Fig. 1. Exposición del estómago.

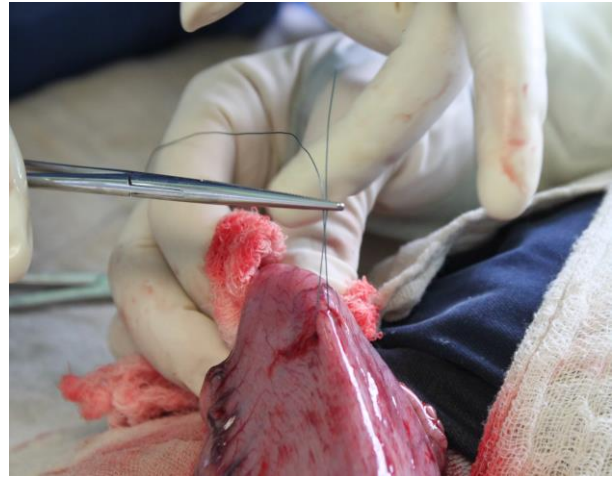


Fig. 2. Colocación de sutura de tracción.

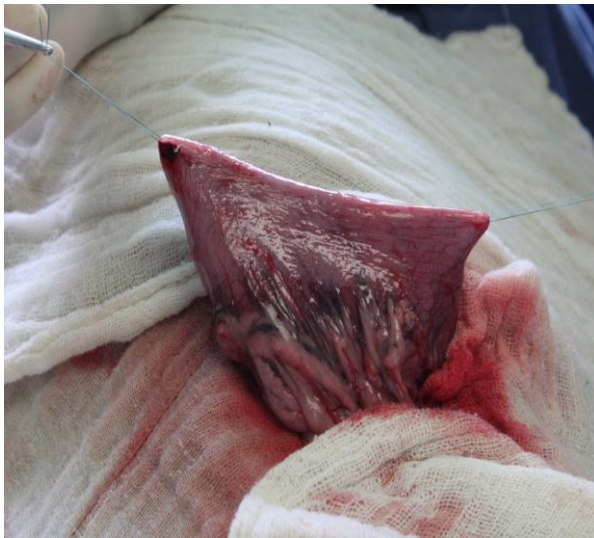

Fig. 3. Estómago con suturas de tracción, con una distancia de 10 cm.

La incisión se prefiere llevar a cabo sobre la región menos vascularizada. A partir de este momento comienza el tiempo séptico de la cirugía, lo que debe considerarse para el manejo del contenido gástrico (Figura 4).

Las capas que se atraviesan mediante inciso punción con el bisturí son la serosa, muscular, submucosa y mucosa, ésta última es laxa y en algunas ocasiones se requiere sujetarla con pinzas para incidirla. Se prolonga la incisión con las tijeras de Metzenbaum (Figura 5). Se inspecciona el interior del órgano y se extrae el cuerpo extraño, o se realiza biopsia (Figuras 6, 7).

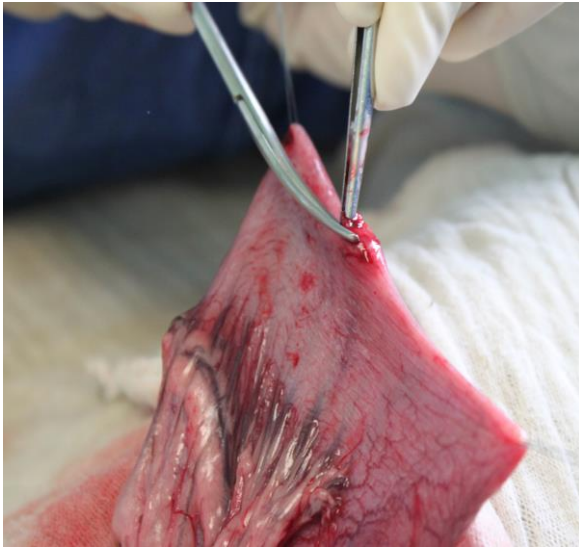


Fig. 4. Inciso punción e inicio de tiempo séptico.

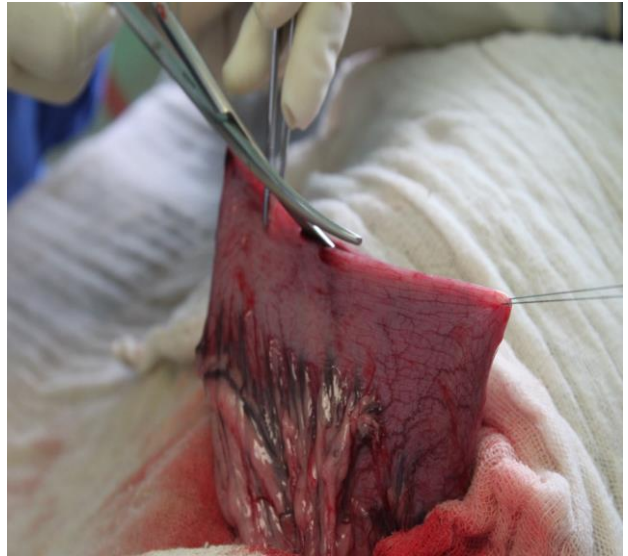

Fig. 5. Ampliación de la incisión con tijeras de Metzenbaum

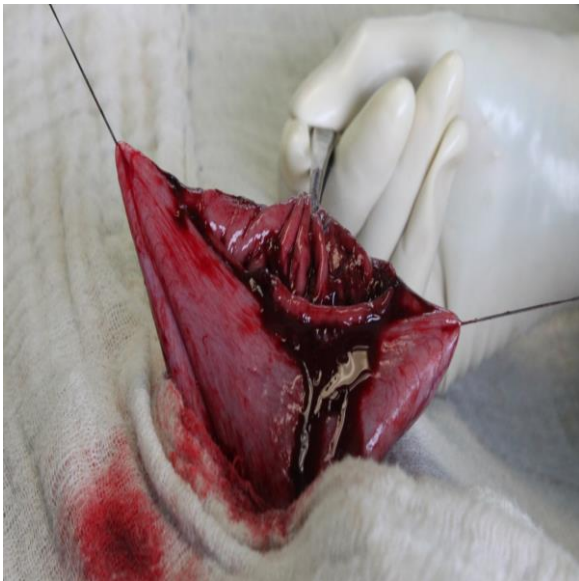


Fig. 6. Inspección del órgano.

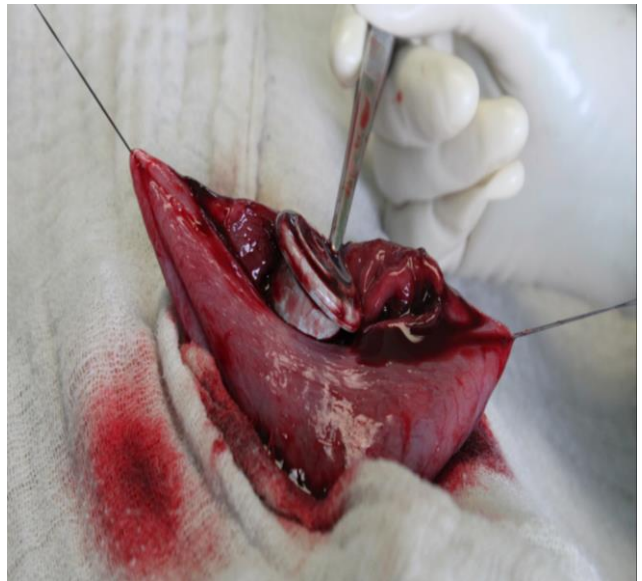

Fig. 7. Extracción del cuerpo extraño.

El cierre se lleva a cabo con material de sutura absorbible monofilamento, calibre tres ceros con patrón de sutura invaginante de tipo perforante como Connell, y finaliza el tiempo séptico para lo que se realiza cambio de guantes, gasas, compresas, y del instrumental contaminado (Figuras 8, 9 y 10).

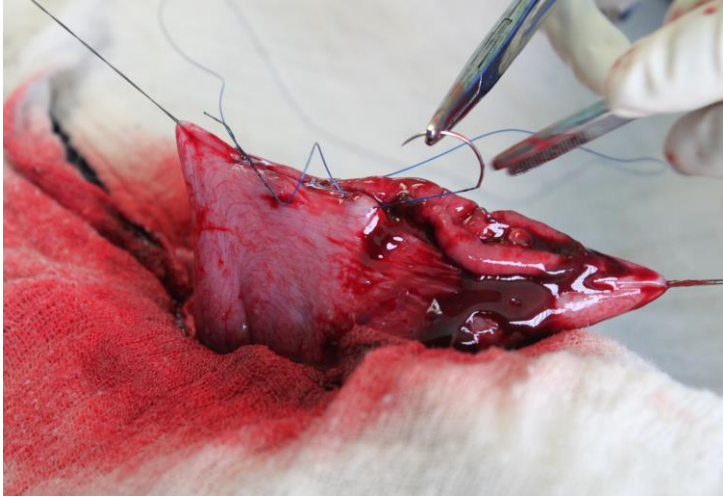


Fig.8. Patrón de sutura de Conell, perforante, invaginante.

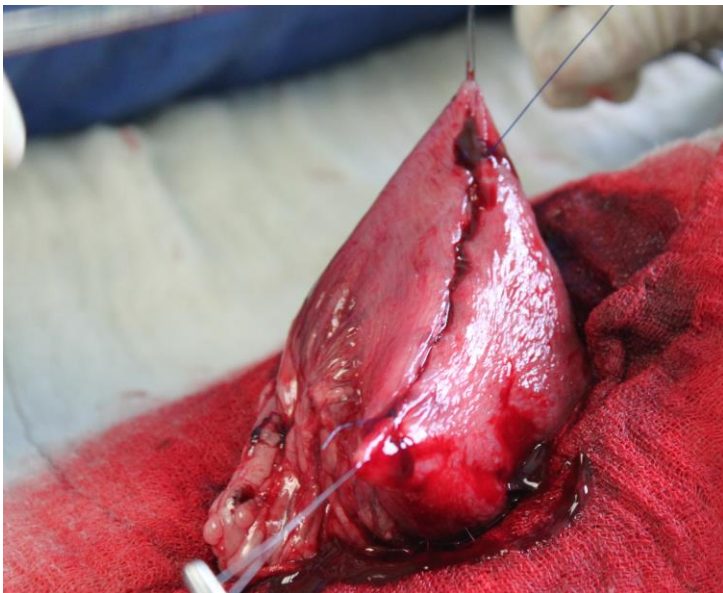


Fig. 9. Conell finalizado. En este momento termina el tiempo séptico. Enseguida se refuerza con un segundo patrón de sutura invaginante de tipo no perforante como Lembert o Cushing.

También se realiza el cierre mediante puntos continuos en la mucosa y puntos separados simples que involucren las otras capas (Figura 10). Finalmente se realiza el cierre de la cavidad con el uso de material estéril.

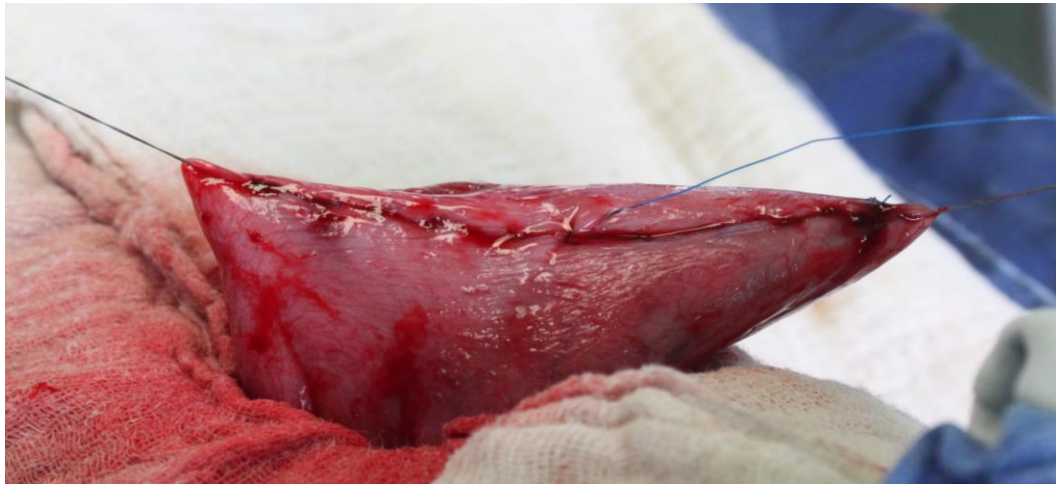


Fig. 10. Patrón de sutura de Cushing, invaginante, no perforante, para reforzar la primer línea de sutura.

Evaluación

Se evaluará durante el desarrollo de la cirugía la aplicación de los principios básicos, con especial énfasis en el manejo del estómago.

Bibliografía

- Bojrab MJ. Disease mechanisms in small animal surgery. 2nd ed. Philadelphia: Lea and Febiger, 1993.
- Bojrab MJ. Técnicas actuales en cirugía de animales pequeños. 3^a ed. Uruguay: Interamericana, 1993.
- Bojrab MJ. Pathophysiology in small animal surgery. 3^a ed. Philadelphia: Lea and Febiger, 1995.
- Kirk RW, Bonagura JD. Current veterinary therapy XII. Small animal practice. Philadelphia: W.B. Saunders Company, 1995.
- Smith MM, Waldron DR. Atlas of approaches for general surgery of the dog and cat. Philadelphia: W.B. Saunders Company, 1993.
- Strombeck's DR. Small animal gastroenterology. 3^aed. Philadelphia: W.B. Saunders Company., 1996.
- Kirk RW, Bonagura JD. Current veterinary therapy XII. Small animal practice. Philadelphia: W.B. Saunders Company, 1995.
- Slatter DH. Textbook of small animal surgery. 2nd ed. Philadelphia, USA: W.B. Saunders Company, 2003.
- Fossum WT. Small Animal Surgery. St. Louis Missouri: Mosby Elsevier, 2007.
- Rodríguez GJ, Martínez SMJ, Graus MJ. Cirugía en la clínica de pequeños animales. El abdomen craneal. España: Servet, 2010
- Rodríguez GJ, Martínez SMJ, Graus MJ. Cirugía en la clínica de pequeños animales. El abdomen caudal. España: Servet, 2007.
- Williams JM y Niles JD. Manual de cirugía abdominal en pequeños animales. España: Ediciones, 2009.

ENTEROTOMÍA

Alicia Elena Olivera Ayub
Norma Silvia Pérez Gallardo

Introducción

La enterotomía es una técnica quirúrgica en la que se procede a incidir una porción de intestino en el borde antimesentérico cuando existe una obstrucción simple, con la finalidad de extraer cuerpos extraños siempre que no exista obstrucción vascular en la pared intestinal; la circulación mesentérica no se altera pero si la intramural. Asimismo, se puede realizar esta técnica para tomar biopsias de todo el intestino.

Objetivo General

El alumno integrará los conocimientos, las actitudes, aptitudes y habilidades de los principios de la cirugía mediante la comprensión y empleo de las bases anatómicas, fisiológicas y farmacológicas en las patologías quirúrgicas en los tejidos blandos, con el fin de aplicarlos durante el ejercicio de la práctica profesional.

Objetivo Específico

Integrará los principios de la cirugía realizando cirugías del aparato digestivo: enterotomía. Entenderá la fisiopatología quirúrgica de las alteraciones que afectan al intestino delgado, interpretará los estudios de laboratorio y gabinete; describirá la técnica quirúrgica, el protocolo anestésico y cuidados perioperatorios.

Actividades

El alumno realizará una enterotomía.

Habilidades

El alumno identificará las diferentes partes del intestino delgado: duodeno, yeyuno e íleon, la irrigación y observará las características de un intestino sin alteraciones patológicas: peristaltismo, pulso de vasos mesentéricos, color, brillantez de serosa.

Destrezas

El alumno adquirirá la sensibilidad necesaria en el manejo del intestino delgado, observará los signos de viabilidad intestinal y realizará una incisión en el borde antimesentérico y la sutura correspondiente.

Desarrollo del tema

Anatomía

El intestino delgado se divide en duodeno, yeyuno e íleon. Tiene una longitud de 1.80 hasta 4.80 metros de largo en perros. El duodeno es la porción más craneal del intestino que inicia en el píloro, se dirige hacia la derecha en un plano medial y se localiza dorsalmente en el noveno espacio intercostal. El duodeno se estabiliza por medio del ligamento hepatoduodenal y por el mesenterio que aloja al páncreas. Posteriormente se dirige caudal a la flexura craneal e inicia la porción descendente relacionada con el aspecto ventro-caudal del riñón. A nivel de la quinta y sexta vértebra lumbar el duodeno forma una flexura ascendente que se encuentra entre el ciego, colon ascendente y la raíz del mesenterio en el cuadrante derecho, formándose el pliegue duodenocólico. La transición de duodeno a yeyuno, sucede en la flexura duodenoyeyunal localizada a la izquierda de la raíz del mesenterio, lugar en el que pasa el yeyuno ventrocaudalmente.

El yeyuno presenta una disposición más laxa que las otras porciones intestinales y permite un movimiento dorsal y a la derecha cuando el estómago se encuentra lleno. Las superficies ventrolaterales las cubre el omento.

El íleon es la porción más caudal del intestino delgado y lo conecta al ciego a través de la válvula ileocecal. El íleon se reconoce por una membrana peritoneal adicional, por el pliegue ileocecal que se une al borde antimesentérico, por los vasos sanguíneos suplementarios en este pliegue y por su pared más gruesa que comprende una capa muscular circular mejor desarrollada.

Irrigación

La irrigación del intestino está proporcionada por la arteria mesentérica craneal, que surge a la altura de la primera vértebra lumbar por debajo del tronco celíaco en el origen del mesenterio.

La porción craneal del duodeno se nutre por ramas de la arteria celíaca. Los vasos mesentéricos del intestino delgado forman arcadas que se anastomosan, lo que permite, que en el caso de que se obstruya una sección de los vasos, el resto del intestino sea irrigado por las colaterales.

El lecho venoso del intestino se comunica dentro del sistema porta. El drenaje linfático recorre los linfonodos que contiene el mesenterio a todo lo largo del intestino.

Inervación

La inervación parasimpática representada por el vago emite fibras hacia el intestino delgado y la primera porción del intestino grueso, así como, los nervios pélvicos. La inervación simpática proviene del tronco simpático paravertebral mediante los ganglios simpáticos que se encuentran en la cavidad abdominal.

Las fibras aferentes simpáticas y parasimpáticas transmiten la información hacia los troncos nerviosos, y de ahí, a las sinapsis central o periférica para provocar los reflejos.

Fisiología

La motilidad del intestino delgado permite la mezcla y el paso lento del contenido a través de todo el tubo intestinal mediante segmentaciones rítmicas y movimiento peristáltico que llevan el contenido hacia el intestino grueso.

Indicaciones

La cirugía de intestino delgado está indicada en traumatismos, obstrucción por cuerpos extraños, intususcepción, torsión mesentérica, isquemia, necrosis, neoplasias, biopsias e infecciones micóticas.

Fisiopatología

De acuerdo a la localización anatómica de la obstrucción, el paciente manifiesta vómito, o diarrea con la consecuente pérdida de líquidos y electrolitos. El segmento posteriormente se paraliza, se acumula líquido y gas, y se incrementa la proliferación bacteriana, lo que conlleva a la alteración de la permeabilidad de la mucosa y la extravasación de líquido hacia la cavidad. La presión ejercida por el cuerpo extraño en las paredes repercute en desvitalización y perforación.

Existen varias técnicas que permiten valorar el segmento intestinal involucrado como las características macroscópicas con base en el color, la consistencia, la pulsación de los vasos mesentéricos y el peristaltismo. En caso de cualquier duda se hidratan los tejidos con solución salina isotónica y se reevalúa el tejido, o bien, es posible aplicar colorantes como la fluoresceína entre otros métodos.

Diagnóstico

- Radiografía simple. Muestra un patrón escalonado en el intestino delgado dilatado con niveles de aire y líquidos, o la evidencia del cuerpo extraño.
- La radiografía con sulfato de bario confirma la presencia y la localización exacta de obstrucción en el intestino delgado.
- Ultrasonido
- Celiotomía ventral exploratoria

Tratamiento

- La terapéutica inicial se dirige hacia la restitución de líquidos y electrolitos para la estabilización del paciente.
- Si se sospecha de estrangulamiento de alguna porción del intestino se administran antibióticos de amplio espectro para proporcionar cobertura anaeróbica y de bacterias Gram negativas.
- Tratamiento de choque endotóxico (obstrucción intestinal estrangulada).
-

Indicaciones

Esta técnica se realiza principalmente para extraer cuerpos extraños siempre que no hayan causado obstrucción vascular en la pared intestinal. Asimismo, se puede realizar esta técnica para tomar biopsias de todo el intestino.

Técnica quirúrgica

El paciente se coloca en decúbito dorsal y se realiza una celiotomía anteroumbilical por la línea media.

Una vez realizado el abordaje a la cavidad abdominal, se exterioriza y se aísla la porción de intestino afectada con compresas húmedas (Figura 1). No se recomienda incidir el intestino sobre el cuerpo extraño debido a que en esa zona el tejido puede presentar alteraciones fisiológicas que retrasen la cicatrización, pese a ello, es importante determinar que los cambios sufridos en el tejido desencadenen una fístula posquirúrgica, en tal caso se recomienda la resección.

Se desplaza gentilmente el contenido de la porción intestinal que se va a incidir y se colocan *clamps* intestinales para evitar la salida del contenido a través de la incisión.

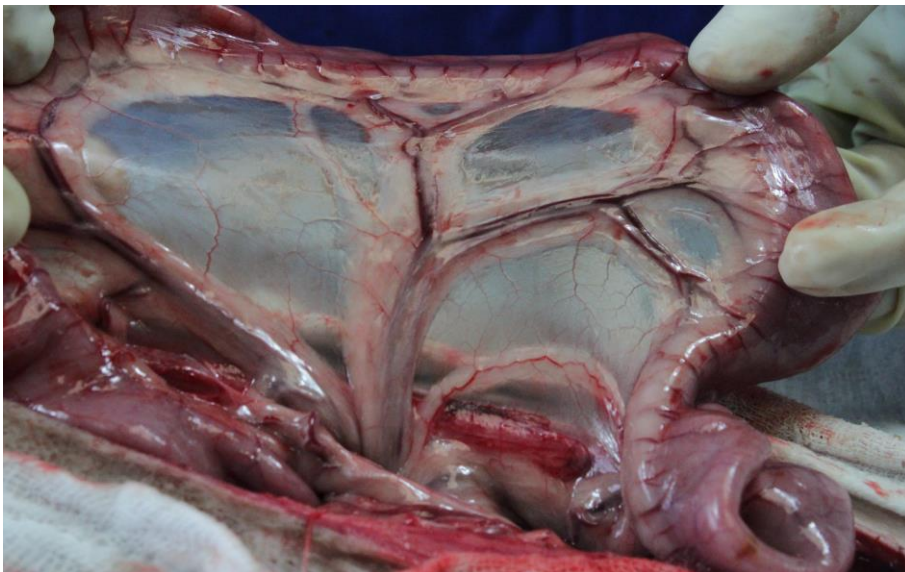

Fig. 1. La cavidad abdominal se rodea con compresas húmedas; posteriormente se exterioriza la porción de intestino afectada.

- Se colocan suturas de retención, tanto craneal, como distal al sitio donde se pretende incidir (Figura 2), se realiza un corte en el borde antimesentérico hasta llegar a la luz del intestino y se inicia el tiempo séptico de la cirugía. El tamaño de la incisión depende de cada caso con niveles de aire y líquidos, o la evidencia del cuerpo extraño (Figuras 3 y 4). Se extrae el cuerpo extraño (Figura 5) y se procede a realizar una sutura invaginante como Conell, con material absorbible monofilamento calibre 3-0 a 5-0; o bien un súrgete

simple; la elección del patrón de sutura depende del diámetro del intestino. Al finalizar la línea de sutura finaliza el tiempo séptico (Figuras 6 y 7)

- La radiografía con sulfato de bario confirma la presencia y la localización exacta de obstrucción en el intestino delgado.
- Ultrasonido
- Celiotomía ventral exploratoria

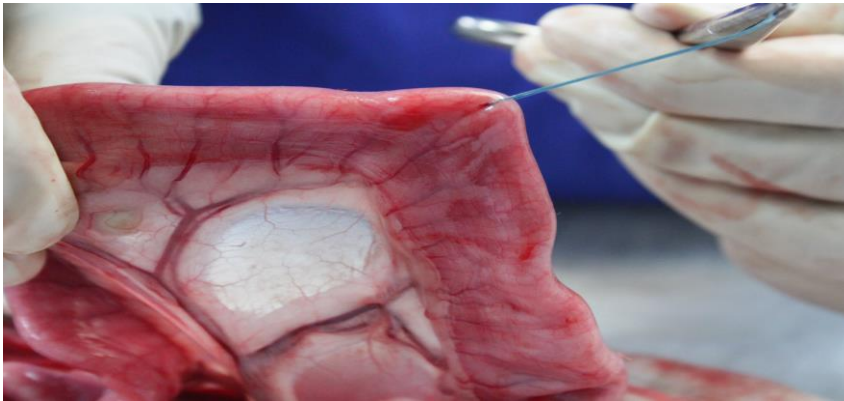


Fig. 2. Colocación de suturas de retención

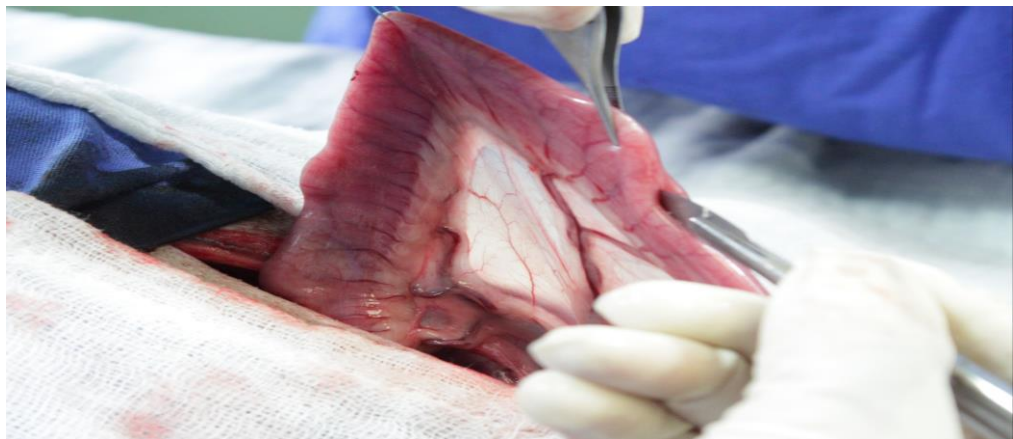

Fig. 3. Incisión en borde antimesentérico. Inicio de tiempo séptico

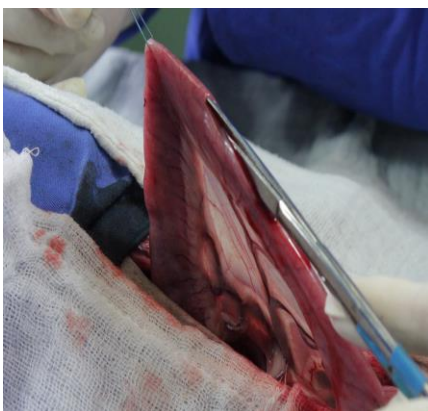

Fig. 4. Se alarga la incisión con tijeras de Metzenbaum

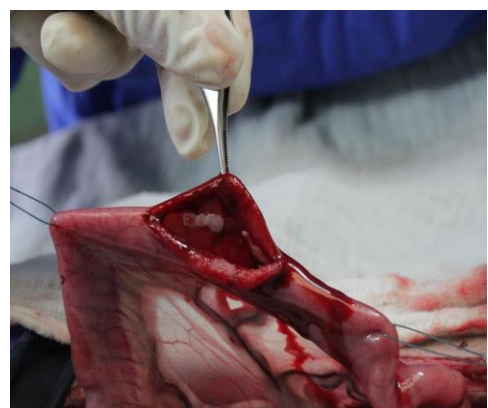

Fig. 5. Se observa el interior del intestino, se retira el cuerpo extraño

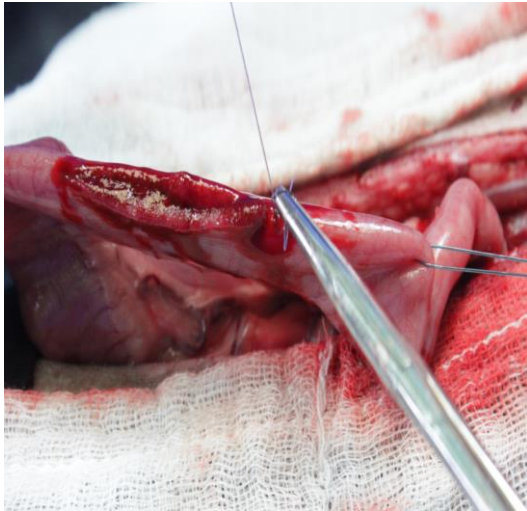


Fig. 6. Inicio de sutura de Conell

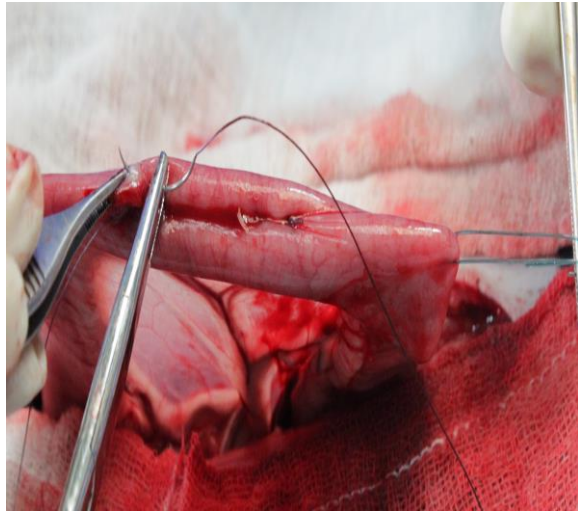


Fig. 7. Sutura de Conell

Tratamiento

- La terapéutica inicial se dirige hacia la restitución de líquidos y electrolitos para la estabilización del paciente.
- Si se sospecha de estrangulamiento de alguna porción del intestino se administran antibióticos de amplio espectro para proporcionar cobertura anaeróbica y de bacterias Gram negativas.
- Tratamiento de choque endotóxico (obstrucción intestinal estrangulada).

Evaluación

Se evaluará durante el desarrollo de la cirugía la aplicación de los principios básicos, con especial énfasis en el manejo del intestino delgado.

Bibliografía

- Bojrab MJ. Disease mechanisms in small animal surgery. 2nd ed. Philadelphia: Lea and Febiger, 1993.
- Bojrab MJ. Técnicas actuales en cirugía de animales pequeños. 3^a ed. Uruguay: Interamericana, 1993.
- Bojrab MJ. Pathophysiology in small animal surgery. 3^a ed. Philadelphia: Lea and Febiger, 1995.
- Kirk RW, Bonagura JD. Current veterinary therapy XII. Small animal practice. Philadelphia: W.B. Saunders Company, 1995.
- Ritchey ML, Rally KP, Ostericher R: Comparison of different techniques of stapled bowel anastomosis in a canine model, Arch Surgery 1993;128:1365
- Slatter DH. Textbook of small animal surgery, 2nd ed. Philadelphia, USA: W.B. Saunders Company, 2003.
- Smith MM, Waldron DR. Atlas of approaches for general surgery of the dog and cat. Philadelphia: W.B. Saunders Company, 1993.

Strombeck's DR. Small animal gastroenterology. 3^aed. Philadelphia: W.B. Saunders Company., 1996.

Yanoff SR et al: Short-bowel syndrome in four dogs, Veterinary Surgery 21:217, 1992.

Kirk RW, Bonagura JD. Current veterinary therapy XII. Small animal practice. Philadelphia: W.B. Saunders Company, 1995.

Ritchey ML, Rally KP, Ostericher R: Comparison of different techniques of stapled bowel anastomosis in a canine model, Arch Surg 1993; 128:136.

Shirouzu K et al: Treatment of rectal carcinoid tumors Am J Surg 1990; 160:262.

Slatter DH. Textbook of small animal surgery. 2nd ed. Philadelphia, USA: W.B. Saunders Company, 2003.

Smith MM, Waldron DR. Atlas of approaches for general surgery of the dog and cat. Philadelphia: W.B. Saunders Company, 1993.

Fossum WT. Small Animal Surgery. St. Louis Missouri: Mosby Elsevier, 2007.

Rodríguez GJ, Martínez SMJ, Graus MJ. Cirugía en la clínica de pequeños animales. El abdomen craneal. España: Servet, 2010

Rodríguez GJ, Martínez SMJ, Graus MJ. Cirugía en la clínica de pequeños animales. El abdomen caudal. España: Servet, 2007.

Brockman DJ y Holt DE. Manual de cirugía de la cabeza, cuello y tórax en pequeños animales. España: Ediciones, 2009

Williams JM y Niles JD. Manual de cirugía abdominal en pequeños animales. España: Ediciones, 2009.

RESECCIÓN Y ANASTOMOSIS INTESTINAL (ENTERECTOMÍA)

Alicia Elena Olivera Ayub
Norma Silvia Pérez Gallardo

Introducción

La resección y anastomosis intestinal se realiza en caso de estrangulación de un asa intestinal, se produce daño en la irrigación mesentérica, alteración del retorno venoso, secuestro sanguíneo de la pared y necrosis, alteración de la permeabilidad intestinal.

Objetivo General

El alumno integrará los conocimientos, las actitudes, aptitudes y habilidades de los principios de la cirugía mediante la comprensión y empleo de las bases anatómicas, fisiológicas y farmacológicas en las patologías quirúrgicas en los tejidos blandos, con el fin de aplicarlos durante el ejercicio de la práctica profesional.

Objetivo Específico

Integrará los principios de la cirugía realizando cirugías del aparato digestivo: resección y anastomosis intestinal. Entenderá la fisiopatología quirúrgica de las alteraciones que afectan al intestino delgado, interpretará los estudios de laboratorio y gabinete; describirá la técnica quirúrgica, el protocolo anestésico y cuidados perioperatorios.

Actividades

El alumno realizará una resección y anastomosis intestinal, o enterectomía.

Habilidades

El alumno identificará las diferentes partes del intestino delgado: duodeno, yeyuno e íleon, la irrigación y analizará ésta última para determinar la porción a reseccionar y elegir el material y patrón de sutura.

Destrezas

El alumno adquirirá la sensibilidad necesaria en el manejo del intestino delgado, observará los signos de viabilidad intestinal y realizará la resección y anastomosis intestinal.

Desarrollo

Anatomía

El intestino delgado se divide en duodeno, yeyuno e íleon. Tiene una longitud de 1.80 hasta 4.80 metros de largo en perros. El duodeno es la porción más craneal del intestino que inicia en el píloro, se dirige hacia la derecha en un plano medial y

se localiza dorsalmente en el noveno espacio intercostal. El duodeno se estabiliza por medio del ligamento hepatoduodenal y por el mesenterio que aloja al páncreas. Posteriormente se dirige caudal a la flexura craneal e inicia la porción descendente relacionada con el aspecto ventro-caudal del riñón. A nivel de la quinta y sexta vértebra lumbar el duodeno forma una flexura ascendente que se encuentra entre el ciego, colon ascendente y la raíz del mesenterio en el cuadrante derecho, formándose el pliegue duodenocólico. La transición de duodeno a yeyuno, sucede en la flexura duodenoyeyunal localizada a la izquierda de la raíz del mesenterio, lugar en el que pasa el yeyuno ventrocaudalmente.

El yeyuno presenta una disposición más laxa que las otras porciones intestinales y permite un movimiento dorsal y a la derecha cuando el estómago se encuentra lleno. Las superficies ventrolaterales las cubre el omento.

El íleon es la porción más caudal del intestino delgado y lo conecta al ciego a través de la válvula ileocecal. El íleon se reconoce por una membrana peritoneal adicional, por el pliegue ileocecal que se une al borde antimesentérico, por los vasos sanguíneos suplementarios en este pliegue y por su pared más gruesa que comprende una capa muscular circular mejor desarrollada.

Irrigación

La irrigación del intestino está proporcionada por la arteria mesentérica craneal, que surge a la altura de la primera vértebra lumbar por debajo del tronco celíaco en el origen del mesenterio.

La porción craneal del duodeno se nutre por ramas de la arteria celíaca. Los vasos mesentéricos del intestino delgado forman arcadas que se anastomosan, lo que permite, que en el caso de que se obstruya una sección de los vasos, el resto del intestino sea irrigado por las colaterales.

El lecho venoso del intestino se comunica dentro del sistema porta. El drenaje linfático recorre los linfonodos que contiene el mesenterio a todo lo largo del intestino.

Inervación

La inervación parasimpática representada por el vago emite fibras hacia el intestino delgado y la primera porción del intestino grueso, así como, los nervios pélvicos. La inervación simpática proviene del tronco simpático paravertebral mediante los ganglios simpáticos que se encuentran en la cavidad abdominal.

Las fibras aferentes simpáticas y parasimpáticas transmiten la información hacia los troncos nerviosos, y de ahí, a las sinapsis central o periférica para provocar los reflejos.

Fisiología

La motilidad del intestino delgado permite la mezcla y el paso lento del contenido a través de todo el tubo intestinal mediante segmentaciones rítmicas y movimiento peristáltico que llevan el contenido hacia el intestino grueso.

Indicaciones

La cirugía de intestino delgado está indicada en traumatismos, obstrucción por cuerpos extraños, intususcepción, torsión mesentérica, isquemia, necrosis, neoplasias, biopsias e infecciones micóticas.

Fisiopatología

De acuerdo a la localización anatómica de la obstrucción, el paciente manifiesta vómito, o diarrea con la consecuente pérdida de líquidos y electrolitos. El segmento posteriormente se paraliza, se acumula líquido y gas, y se incrementa la proliferación bacteriana, lo que conlleva a la alteración de la permeabilidad de la mucosa y la extravasación de líquido hacia la cavidad. La presión ejercida por el cuerpo extraño en las paredes repercute en desvitalización y perforación.

Existen varias técnicas que permiten valorar el segmento intestinal involucrado como las características macroscópicas con base en el color, la consistencia, la pulsación de los vasos mesentéricos y el peristaltismo. En caso de cualquier duda se hidratan los tejidos con solución salina isotónica y se reevalúa el tejido, o bien, es posible aplicar colorantes como la fluoresceína entre otros métodos.

Diagnóstico

- Radiografía simple. Muestra un patrón escalonado en el intestino delgado dilatado con niveles de aire y líquidos, o la evidencia del cuerpo extraño.
- La radiografía con sulfato de bario confirma la presencia y la localización exacta de obstrucción en el intestino delgado.
- Ultrasonido
- Celiotomía ventral exploratoria

Tratamiento

- La terapéutica inicial se dirige hacia la restitución de líquidos y electrolitos para la estabilización del paciente.
- Si se sospecha de estrangulamiento de alguna porción del intestino se administran antibióticos de amplio espectro para proporcionar cobertura anaeróbica y de bacterias Gram negativas.
- Tratamiento de choque endotóxico (obstrucción intestinal estrangulada).

Indicaciones

Esta técnica se realiza principalmente cuando existe compromiso vascular en la pared intestinal debido a intususcepción, torsión, vólvulo, neoplasia, cuerpos extraños, principalmente.

Técnica quirúrgica

El paciente se coloca en decúbito dorsal y se realiza una celiotomía anteroumbilical por la línea media para revisar el abdomen (Figura 1). Una vez realizado el abordaje a la cavidad abdominal, se exterioriza y se aísla la porción de intestino afectada con compresas húmedas y se recomienda hidratar con solución Ringer Lactato (Figura 2, 3).

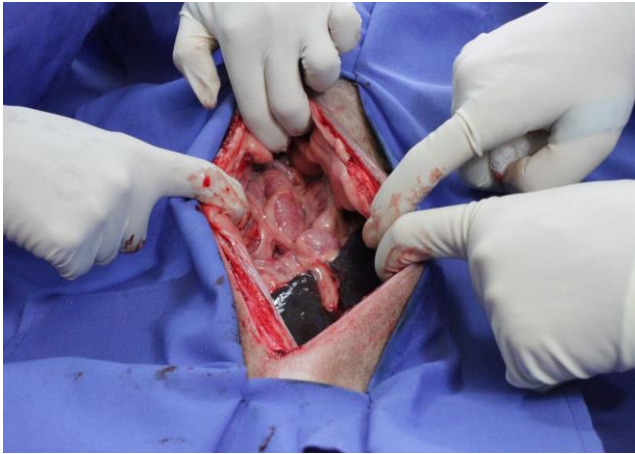

Fig. 1. Se revisa el abdomen.

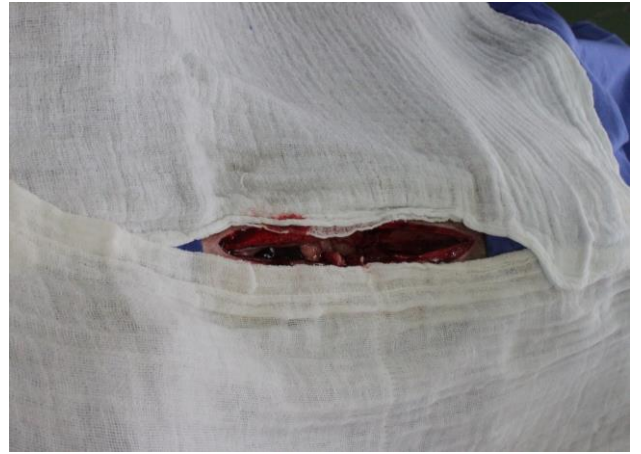


Fig. 2. Se aísla la cavidad con compresas húmedas.

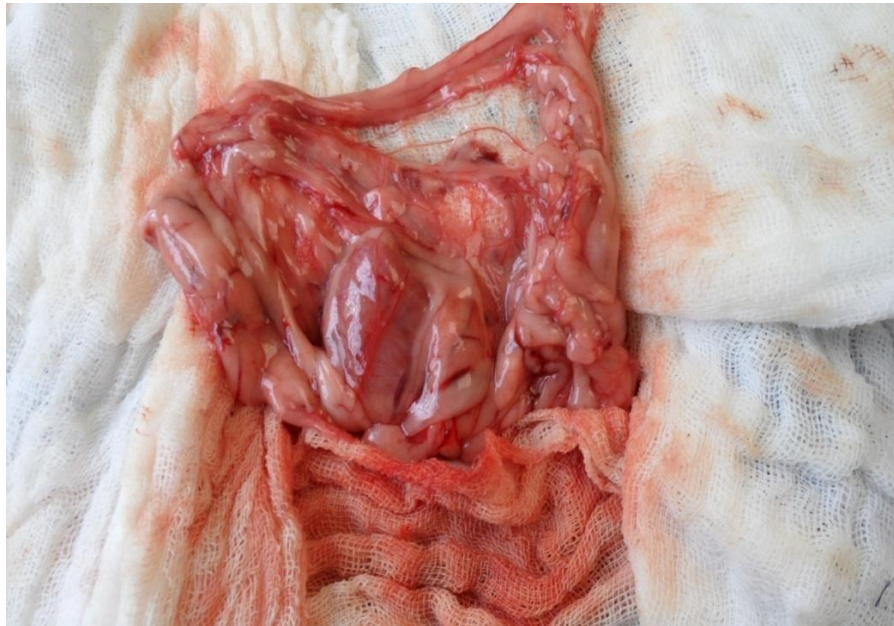


Fig. 3. Se recomienda mantener la porción intestinal humedecida con solución Ringer lactato a temperatura corporal.

Se valora la viabilidad intestinal considerando:

- a) Color
- b) Pulso arterial
- c) Peristaltismo
- d) Brillantez de la serosa

Si está comprometida la viabilidad es necesario realizar: resección y anastomosis intestinal.

La determinación de los signos cardinales de viabilidad intestinal no garantiza el éxito de la anastomosis. Siempre es preferible resecar una porción mayor. Se analiza la porción a resear y se coloca doble ligadura en los vasos mesentéricos(a) y ligadura en los vasos arcadales incluyendo serosa y muscular del intestino (b). La letra c) indica donde se debe realizar el corte del mesenterio. (Figura 4, 5, 6).

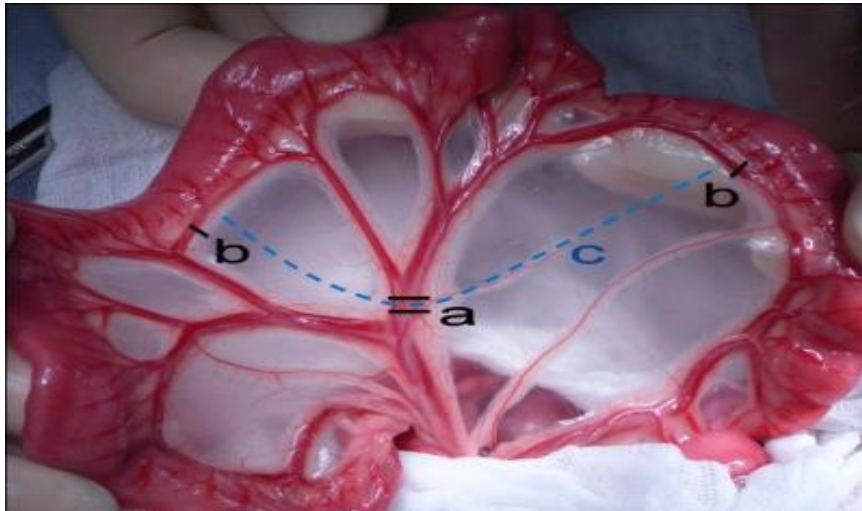


Fig 4. Colocar doble ligadura en los vasos mesentéricos y cortar en medio de estas (a); colocar ligadura en vasos arcadales (b) involucrando serosa y muscular del intestino. Posteriormente cortar el mesenterio (c).

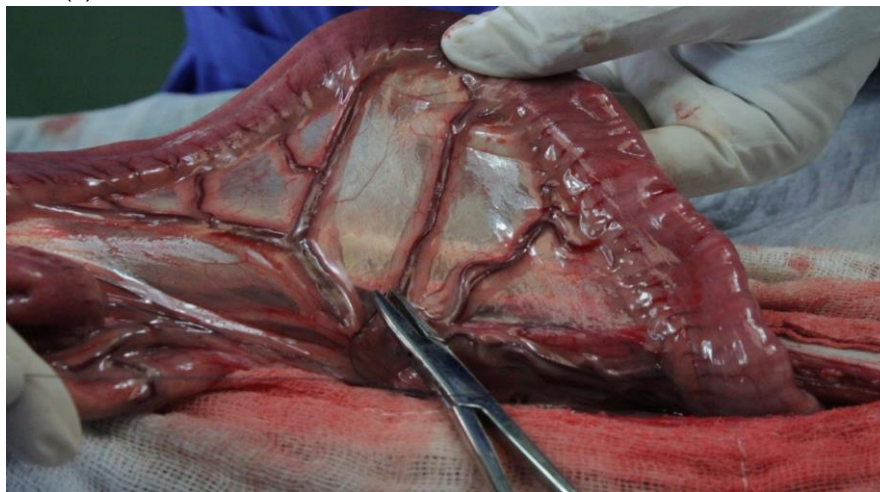

Fig. 5. Ligadura en vasos mesentéricos

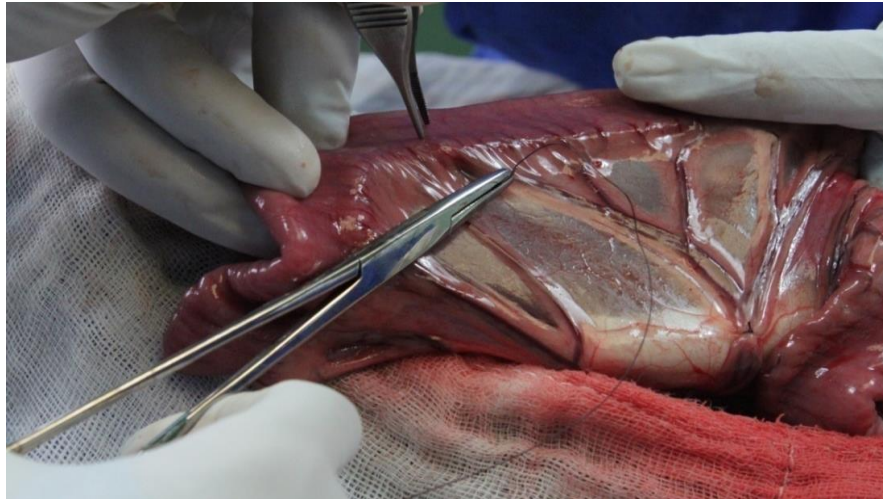


Fig. 6. Colocación de ligadura en vasos arcadales.

Se colocan 4 clamps intestinales de Doyen en un ángulo de 45° para ocluir la luz sin comprometer la irrigación (Figura 7, 8). Dos clamps cercanos a la porción afectada y dos más alejados para evitar la salida de contenido.

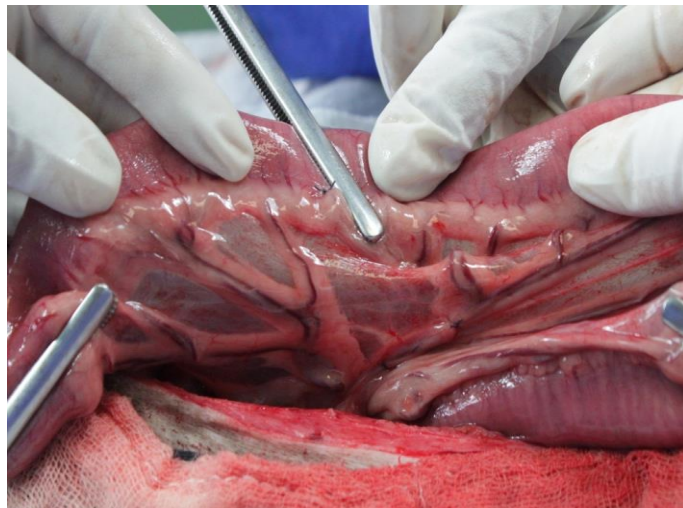


Fig. 7. Colocación de clamps intestinales.

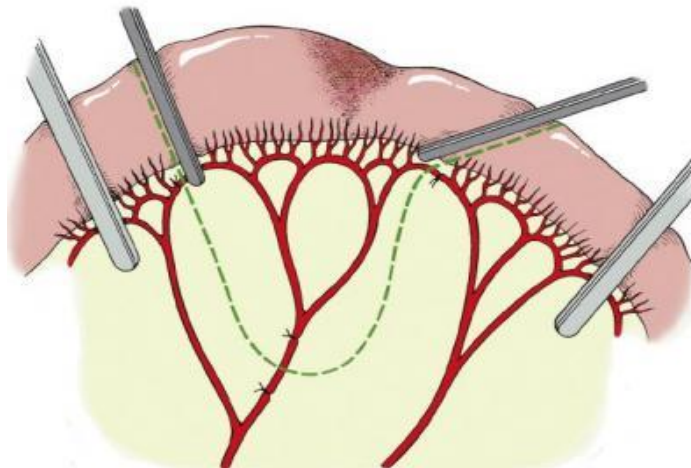


Fig. 8. Se homologan los bordes colocando los clamps a 65° cuando se considere necesario.

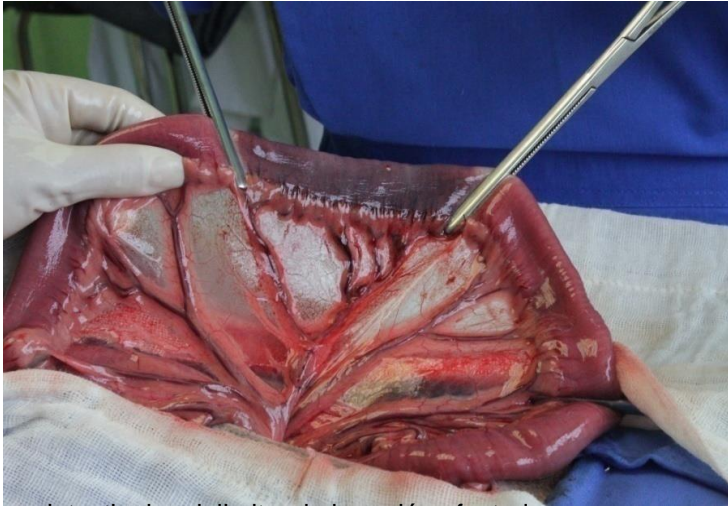


Fig 9. Clamps intestinales delimitando la región afectada

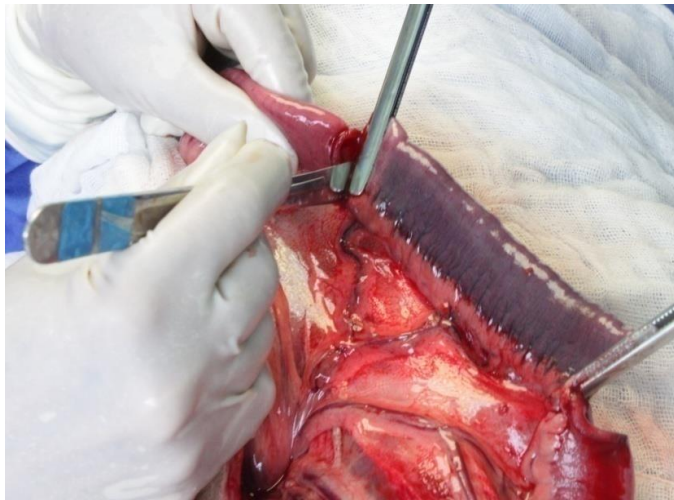


Fig. 10. Se retira el área afectada realizando un corte con bisturí junto al clamp, respetando la ligadura del vaso arcadial. En este momento inicia el tiempo séptico.

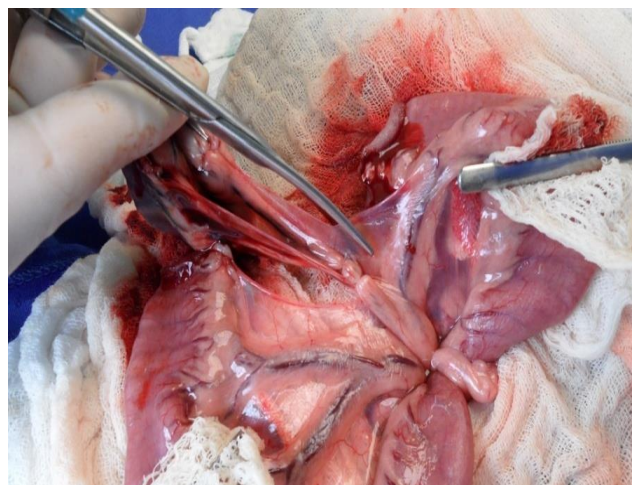


Fig. 11. Se corta el mesenterio con tijeras de Metzenbaum y en medio de la doble ligadura del vaso mesentérico

Se limpia el sangrado de los bordes intestinales y de ser necesario se recorta la mucosa intestinal para facilitar la unión, se aproximan las dos porciones de

intestino para suturarlos con material de sutura absorbible monofilamento calibre 3-0, con aguja de punta redonda y patrón de sutura continuo simple, se mantiene una distancia de 2 a 3mm entre cada punto (Figuras 12, 13 Y 14).

Se colocan dos puntos de referencia a las 12 y a las 6 y se prefiere realizar la sutura en 180 °, es decir iniciando a las doce y terminando a las seis y de nuevo iniciar a las 6 y terminar a las doce de manera que existan dos puntos que permitan una mayor elasticidad. Se recomienda sujetar el borde intestinal con unas pinzas de disección finas y evitar utilizar los dedos para sujetar el intestino y la aguja. En este momento termina el tiempo séptico de la cirugía, lo que obliga a desechar todo el material contaminado que involucra desde campos, compresas, hasta instrumental y guantes utilizados en presencia de contenido intestinal.

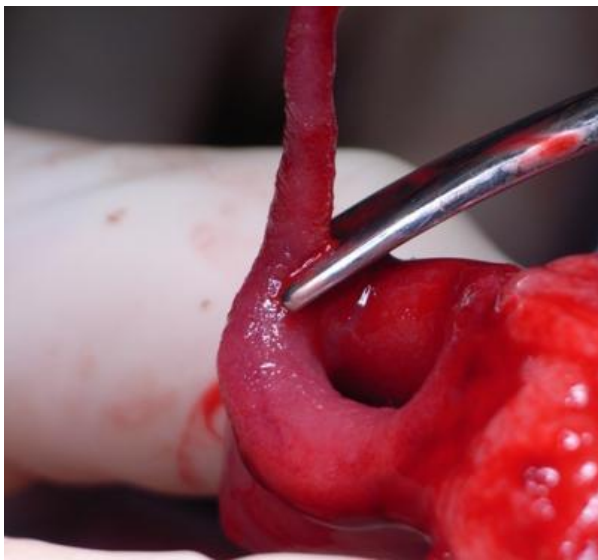


Fig. 12. Se recorta la mucosa intestinal.

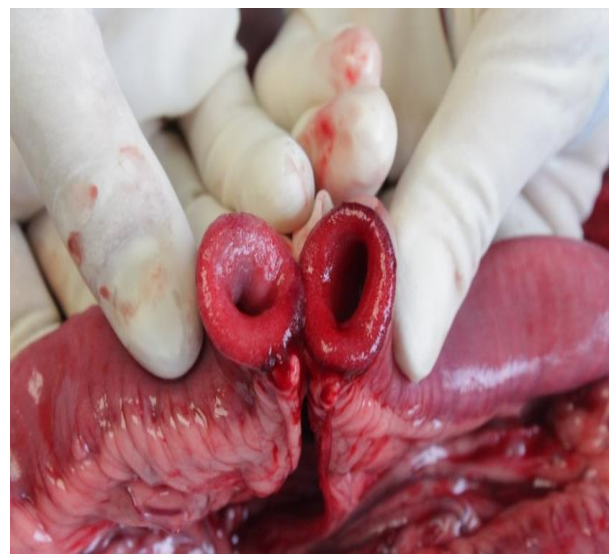


Fig. 13. Aproximación de las porciones intestinales para facilitar la sutura.

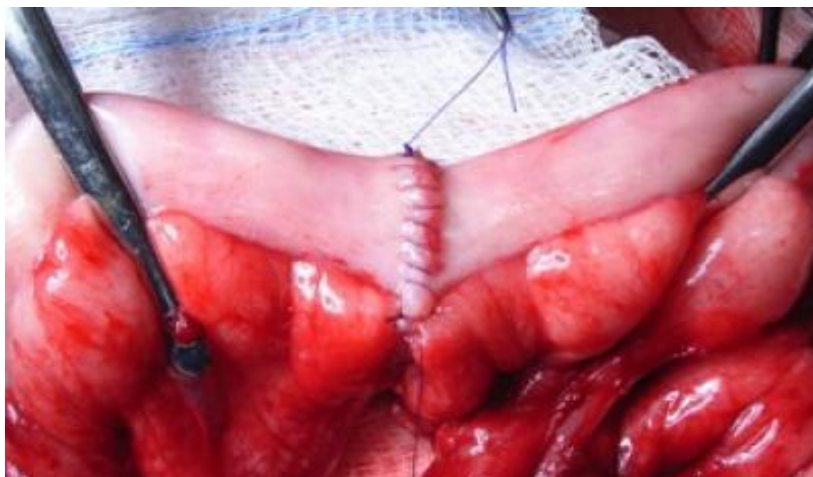

Fig. 14. Sutura del intestino con súrgete simple, con material absorbible monofilamento, calibre 3-0 a 5-0.

El mesenterio se sutura con un material absorbible calibre tres ceros, aguja redonda y patrón simple interrumpido. Se retiran las pinzas de Doyen y se revisa que no existan fugas (Figura 15)

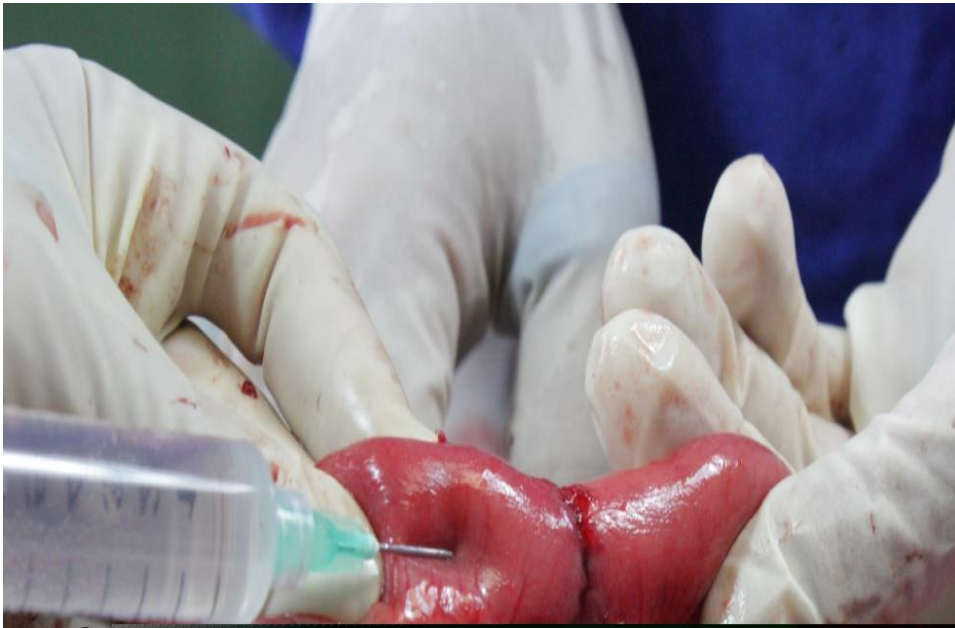

Fig. 15. Se inyecta solución salina fisiológica para verificar que no existan fugas.

En años anteriores se recomendaba omentalizar el borde anastomosado, lo que permitía una cicatrización más rápida, para evitar contaminación y peritonitis en caso de dehiscencia de algún punto, sin embargo reportes recientes mencionan que se favorece la presencia de adherencias por lo que ahora se sugiere realizar parches de serosa. Finalmente, se realiza el cierre de la cavidad abdominal en forma convencional.

A las veinticuatro horas de la cirugía se recomienda iniciar micronutrición enteral y a las 48 horas, si no existen signos de vómito, proporcionar alimento blando cada seis horas, hasta alcanzar de manera paulatina el nivel normal de la ingesta, en un lapso de siete días posteriores a la operación.

Evaluación

Se evaluará durante el desarrollo de la cirugía la aplicación de los principios básicos, con especial énfasis en el manejo del intestino delgado.

Bibliografía

Bojrab MJ. Disease mechanisms in small animal surgery. 2nd ed. Philadelphia: Lea and Febiger, 1993.

Bojrab MJ. Técnicas actuales en cirugía de animales pequeños. 3^a ed. Uruguay: Interamericana, 1993.

Bojrab MJ. Pathophysiology in small animal surgery. 3^a ed. Philadelphia: Lea and Febiger, 1995.

Kirk RW, Bonagura JD. Current veterinary therapy XII. Small animal practice. Philadelphia: W.B. Saunders Company, 1995.

Ritchey ML, Rally KP, Ostericher R: Comparison of different techniques of stapled bowel anastomosis in a canine model, Arch Surgery 1993;128:1365

Slatter DH. Textbook of small animal surgery, 2nd ed. Philadelphia, USA: W.B. Saunders Company, 2003.

Smith MM, Waldron DR. Atlas of approaches for general surgery of the dog and cat. Philadelphia: W.B. Saunders Company, 1993.

Strombeck's DR. Small animal gastroenterology. 3^aed. Philadelphia: W.B. Saunders Company., 1996.

Yanoff SR et al: Short-bowel syndrome in four dogs, Veterinary Surgery 21:217, 1992.

Kirk RW, Bonagura JD. Current veterinary therapy XII. Small animal practice. Philadelphia: W.B. Saunders Company, 1995.

Ritchey ML, Rally KP, Ostericher R: Comparison of different techniques of stapled bowel anastomosis in a canine model, Arch Surg 1993; 128:136.

Shirouzu K et al: Treatment of rectal carcinoid tumors Am J Surg 1990; 160:262.

Slatter DH. Textbook of small animal surgery. 2nd ed. Philadelphia, USA: W.B. Saunders Company, 2003.

Smith MM, Waldron DR. Atlas of approaches for general surgery of the dog and cat. Philadelphia: W.B. Saunders Company, 1993.

Fossum WT. Small Animal Surgery. St. Louis Missouri: Mosby Elsevier, 2007.

Rodríguez GJ, Martínez SMJ, Graus MJ. Cirugía en la clínica de pequeños animales. El abdomen craneal. España: Servet, 2010

Rodríguez GJ, Martínez SMJ, Graus MJ. Cirugía en la clínica de pequeños animales. El abdomen caudal. España: Servet, 2007.

Brockman DJ y Holt DE. Manual de cirugía de la cabeza, cuello y tórax en pequeños animales. España: Ediciones, 2009

Williams JM y Niles JD. Manual de cirugía abdominal en pequeños animales. España: Ediciones, 2009.

OOFOROSALPINGOHISTERECTOMÍA

Norma Silvia Pérez Gallardo
Alicia Elena Olivera Ayub

Introducción

La Ooforosalpingohisterectomía está indicada para la esterilización y para el tratamiento de piometra, infección, neoplasias (ováricas, uterinas), neoplasia de la glándula mamaria, infección, quistes ováricos, torsión uterina, prolapso uterino, ruptura uterina, hiperplasia vaginal, prolapso vaginal. También está indicada en pacientes que presenten desvitalización del útero a causa de una distocia.

Objetivo General

Integrará los conocimientos, las actitudes, aptitudes y habilidades de los principios de la cirugía; mediante la comprensión y empleo de las bases anatómicas, fisiológicas y farmacológicas en las patologías quirúrgicas en los tejidos blandos; en pequeñas especies; para aplicar los principios de la cirugía en el ejercicio profesional.

Objetivo Específico

Integrará los principios de la cirugía, realizando la técnica quirúrgica: Ooforosalpingohisterectomía (OSH), conocerá la fisiopatología quirúrgica de las alteraciones que afectan al sistema genital, la interpretación de los estudios de laboratorio y gabinete, el protocolo anestésico, la descripción de la técnica quirúrgica, y los cuidados pre, trans y posoperatorios, para aplicarlos en el ejercicio profesional.

Actividades

Los alumnos se organizarán en equipo de 5 integrantes los cuales participarán como cirujano, primer ayudante, instrumentista, anestesista y segundo ayudante. En el área de preparación realizarán el examen físico del paciente y analizarán los resultados de las pruebas preoperatorias para elegir el protocolo anestésico que será administrado; practicarán el rasurado, lavado y embrocado del paciente; el lavado quirúrgico de las manos, la aplicación de alcohol, el vestido y enguantado de los miembros del equipo quirúrgico; el vestido del paciente. Realizarán la técnica quirúrgica de Ooforosalpingohisterectomía en una perra o en una gata.

Habilidades

El alumno aplicará las habilidades adquiridas en las prácticas anteriores para realizar la preparación del paciente, la técnica de celiotomía, así como la técnica de ooforosalpingohisterectomía en la que practicará las ligaduras en órganos pediculados así como los principios de hemostasis, sutura y manipulación delicada de tejidos.

Destrezas

El alumno identificará las estructuras que conforman el aparato genital de las hembras (perras, gatas, conejas) y adquirirán la habilidad para colocar las ligaduras y extirpar los ovarios, cuernos, cuello y cuerpo del útero. Integrarán y aplicarán los principios de la cirugía.

Desarrollo del tema

Aparato reproductor de la hembra

Anatomía quirúrgica

El aparato reproductor femenino comprende a los ovarios, oviducto, útero, vagina, vulva y glándula mamaria.

Los ovarios se encuentran recubiertos por un saco peritoneal denominado bolsa ovárica situados en el polo caudal de cada riñón, sujetos a la pared abdominal en la región dorso lateral por el ligamento suspensorio, en el meso ovario, lugar por donde corren los vasos sanguíneos. El ligamento suspensorio es una banda tisular blanquecina resistente que diverge a medida que transcurre desde el ovario hasta la unión con las dos últimas costillas, se continúa como ligamento propio del ovario que une la porción caudal de éste con la parte proximal del útero. El tubo uterino u oviducto corre a través de la pared de la bolsa ovárica, es tortuoso y se abre dentro del cuerno en el orificio uterino. El ovario derecho se localiza craneal respecto al izquierdo, dorsal al duodeno descendente; el ovario izquierdo se ubica dorsal al colon descendente y lateral al bazo. De esta manera, la retracción medial del meso duodeno o meso colon permite exponer al ovario correspondiente. El pedículo ovárico (meso ovario) incluye al ligamento suspensorio, arteria y vena ovárica y cantidades variables de grasa y tejido conectivo.

El mesometrio es parte del ligamento ancho que une el útero sobre la parte media, el ligamento redondo se desliza a partir del extremo del cuerno hasta el canal inguinal, la porción craneal se denomina *mesosalpinx*.

El útero consta de dos cuernos de longitud variable, el cuerpo que es corto y se localiza en la cavidad pélvica en perras nulíparas y abdominal en las multíparas, entre el colon descendente y la vejiga urinaria, para continuarse con el cuello que contiene el cérvix, estructura musculomembranosa interna.

La vagina se conecta con el vestíbulo vaginal en la entrada uretral. El clítoris se ubica sobre el piso del vestíbulo, próximo a la vulva. La vulva es la abertura externa del aparato genital conformado por los labios vulvares que forman comisuras puntiagudas.

El aparato genital se encuentra recubierto por una capa serosa, la muscular constituida por una capa de fibras lisas y otra circular de mayor densidad, entre ambas se localiza un plexo de vasos sanguíneos.

Irrigación

La arteria ovárica y la uterina media parten de la pudenda para irrigar el útero, las venas son satelitales a excepción de la vena ovárica izquierda que desemboca en la vena renal izquierda, la derecha lo hace en la vena cava caudal.

Inervación

Parasimpática a través de los nervios pélvicos y simpática que proviene del ganglio mesentérico caudal conformado por el nervio hipogástrico y el nervio pélvico.

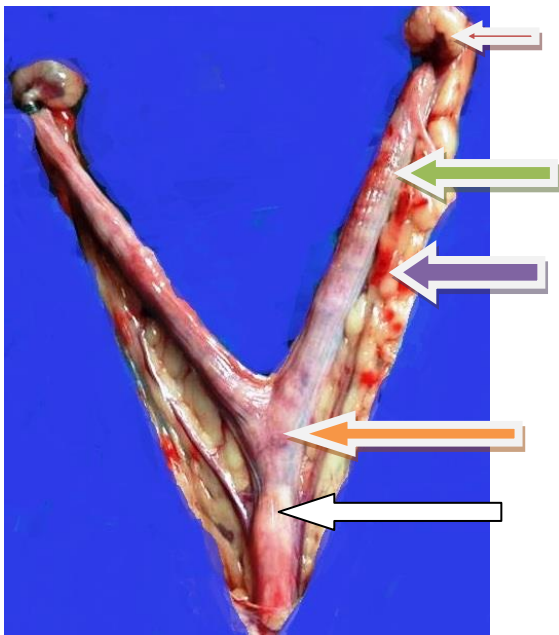

Fig. 1. Fecha roja, ovario; verde, cuerno uterino; morada, ligamento ancho; anaranjada, cuerpo del útero; blanca, cérvix.

Indicaciones

Las anomalías congénitas por lo regular son hallazgos incidentales que se reportan al efectuar la cirugía.

Control del estro y camadas no deseadas, manejo complementario de anomalías endocrinológicas (diabetes, epilepsia), prevención de tumores mamarios durante el primer año de vida.

Las alteraciones adquiridas básicamente se refieren a quistes foliculares, por lo general aparecen en perras multíparas que manifiestan estros prolongados con secreción sanguinolenta; hiperplasia mamaria quística o fibroleiomiomas genitales, tumores, su involución de loquios placentarios, metritis, torsión uterina, ruptura uterina, prolapso vaginal, hiperplasia vaginal o edema vaginal y piometra.

Piometra

Es una enfermedad del diestro que se presenta en las perras por la persistencia de un cuerpo lúteo que segrega progesterona lo que produce cambios fisiológicos en el endometrio, inhibición de las contracciones uterinas y cierre del cérvix (Figura 2). El animal no queda gestante y es probable que los niveles altos de progesterona al inhibir la respuesta leucocitaria favorezcan la complicación bacteriana por *Klebsiella*, *Proteus*, *Pseudomonas*, *Pasterella*, *Enterococos*, *Streptococos*, *Staphylococos*, así como mayor fijación de los antígenos de *Escherichia coli*.

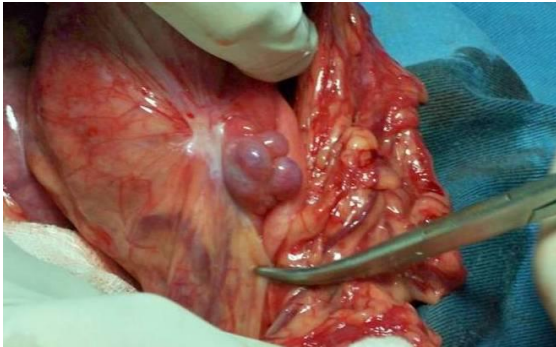


Fig. 2. Presencia de cuerpos lúteos en ovario

Se reconocen cuatro estadios de la hiperplasia endometrial quística que culminan en piometra (Figura 3).

El tipo I corresponde al engrosamiento de la mucosa revestida de numerosos quistes. El tipo II se acompaña de hiperplasia endometrial quística e infiltrado plasmocítico difuso. El tipo III presenta reacción inflamatoria y evidencia signos clínicos. El tipo IV se complica con la invasión bacteriana, lo que corresponde a piometra, la que puede manifestarse a cuello abierto o cerrado.

Es una enfermedad polisistémica que se manifiesta posterior al primer celo, aunque la edad más común oscila en perras mayores a 5 años, con semiología de anorexia, vómito, diarrea, poliuria, polidipsia, nicturia, descarga vaginal.

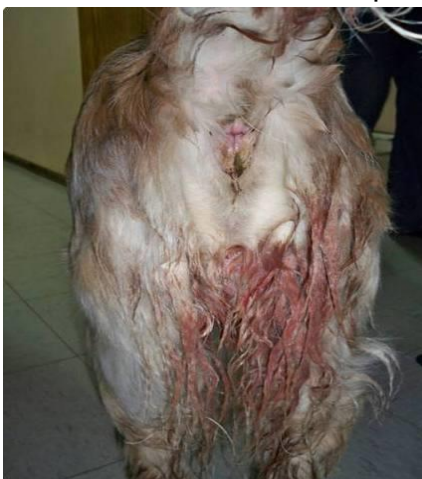

Fig. 3. Perra con piometra a cuello abierto, nótase la descarga vaginal.

Es recomendable realizar el examen clínico minucioso, aunado a pruebas de laboratorio y de gabinete, que revelan diversas alteraciones, relacionadas con el estadio de la enfermedad con la que curse la perra.

En el hemograma se manifiesta anemia regenerativa e hipoalbuminemia; leucocitosis neutrófila con desviación a la izquierda e hiperglobulinemia como respuesta al proceso inflamatorio. El perfil renal revela creatinina elevada que posterior a la hidratación puede regresar a niveles normales, lo que confirma la azoemia prerenal; no obstante, se requiere conocer la gravedad específica para descartar insuficiencia renal.

Resulta de gran apoyo efectuar citología vaginal para orientar al clínico respecto al estadio del ciclo estral en el que se encuentra la perra.

Las pruebas de gabinete como los rayos X simples y el ultrasonido pueden ser confirmativos y el tratamiento de elección es el quirúrgico.

Es importante proporcionar información amplia al propietario, se sugiere realizar la OSH a partir de las 8-16 semanas de vida como método de control de la sobrepoblación canina; aunque se suele recomendar una vez presentado el primer celo a manera de favorecer el desarrollo corporal. Sin embargo, resulta de gran valor llevarla a cabo durante el primer año de vida debido a que disminuye la incidencia de tumores mamarios. Asimismo, se recomienda realizarla simultánea a la mastectomía en los animales que se encuentren enteros.

La cirugía en edad prepúber es posible que al disminuir sustancialmente la secreción de estrógenos por lo que hace que se eleve la testosterona y que en algunos animales se repercuta en cambios conductuales como la agresión. Por otro lado, la OSH temprana, recientemente se ha asociado a la aparición de otras neoplasias como adenocarcinoma, tumor de células transicionales y tumor de células escamosas en adultos; en Rottweiler se ha relacionado con mayor riesgo de presentar sarcoma óseo apendicular. También se reportan vulvas pequeñas y retraso en el cierre de las placas de crecimiento sin mayor significado.

Técnica Quirúrgica

Se lleva a cabo el protocolo anestésico y se realiza la antisepsia que comprende el lavado, rasurado y embrocado desde la apófisis xifoides hasta el pubis. Se colocan los campos en el orden acostumbrado para delimitar la región.

Existen varias técnicas, en este caso se describe la técnica de las tres pinzas segura para perras obesas y poca práctica para animales pequeños.

Se realiza la incisión en piel de acuerdo a la talla del paciente que involucra un centímetro craneal a la cicatriz umbilical, a través de la línea media abdominal sobre tejido subcutáneo y se expone la línea alba, se sujeta y se realiza incispunción hasta la cavidad abdominal. Se amplía el corte en dirección craneal y caudal mediante tijera de mayo, lo suficientemente amplia como para exteriorizar el cuello del útero sin dificultad. Se coloca una compresa humedecida a manera de segundo campo y se localiza el cuerpo del útero, dorsal a la vejiga urinaria donde se observa la bifurcación uterina y se sigue el trayecto de cada cuerno hasta el ovario correspondiente (Figura 4).

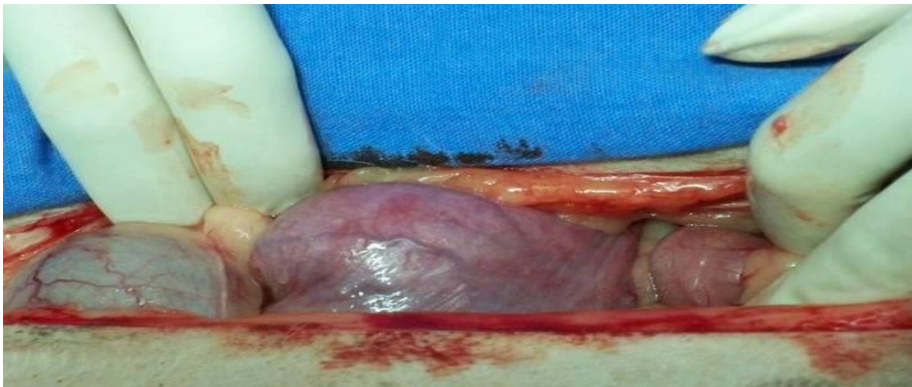

Fig. 4. Se observa el útero a través de la línea de incisión y caudal es posible identificar la vejiga urinaria.

Se coloca una pinza en el ligamento propio del ovario para retraerlo e identificar el ligamento suspensorio que se desgarrar con el dedo índice, o se realiza disección roma para separarlo y cortarlo y exteriorizar el ovario (Figura 5).

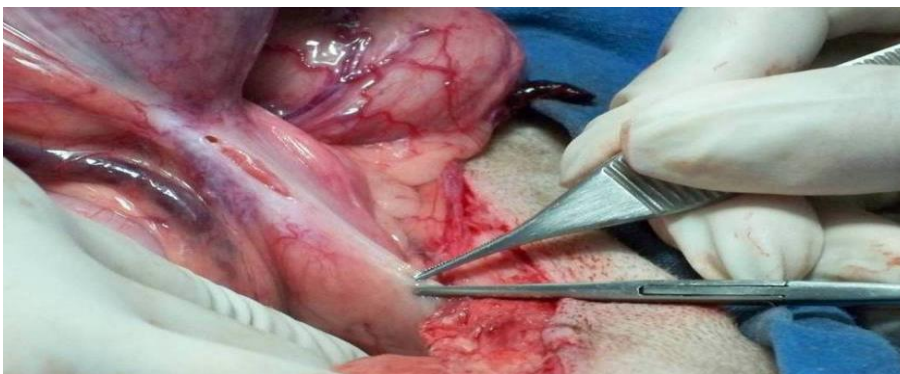

Fig. 5. El ligamento suspensorio, se observa como una banda fibrosa o cuerda de guitarra, que se desgarrar manual o de manera instrumental.

Se mantiene la tracción caudomedial sobre el cuerno uterino y se efectúa un orificio en el mesoovario. Se colocan tres pinzas de Rochester-Carmalt a través del pedículo ovárico, la primera distal al ovario, la segunda proximal a éste y la tercera a 3mm de la segunda (Figura 6).

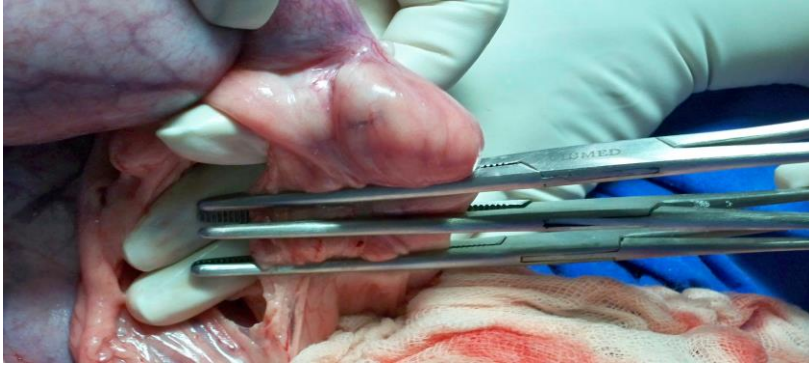

Fig. 6. Se colocan tres pinzas de Rochester-Carmalt a través del pedículo ovárico, la primera distal al ovario, la segunda proximal a éste y la tercera a 3mm de la segunda.

Se realiza el corte con bisturí entre segunda y tercera pinza (Figura 7) y se desgarrar el ligamento ancho (Figura 8).

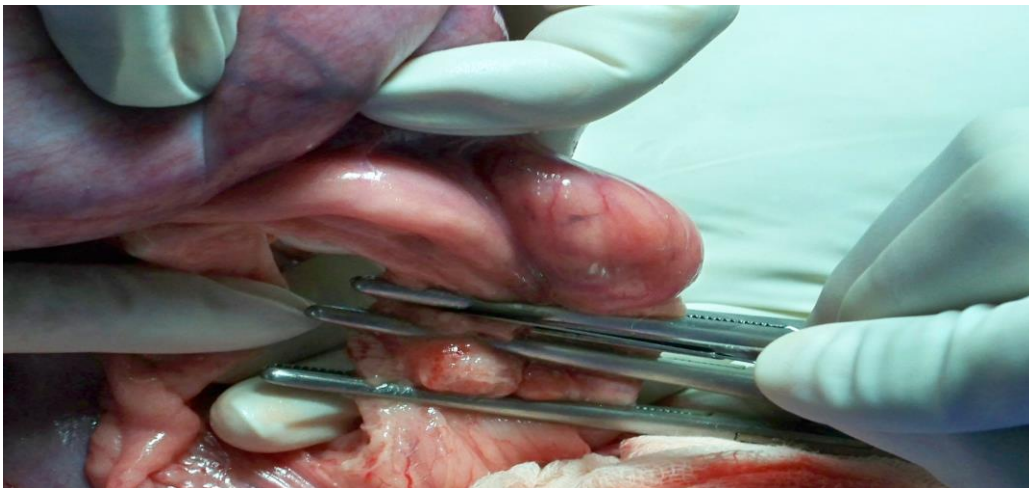


Fig. 7. Corte con bisturí entre segunda y tercera pinza

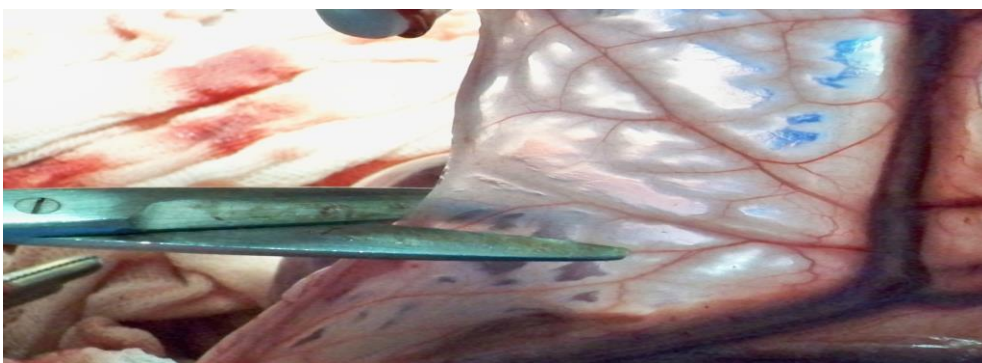


Fig. 8. Se corta o se desgarrar el ligamento ancho

Enseguida se procede a efectuar la ligadura dorsal a la pinza distal con material de sutura no absorbible de tipo monofilamento de 2-0-ó 3-0. Es preciso realizar la primera lazada de la ligadura y al apretarla, el primer ayudante libera la pinza y el cirujano aprieta la lazada de manera homogénea sobre los vasos y el tejido

circundante. Permanece la segunda pinza que actúa como medida de seguridad (Figura 9).

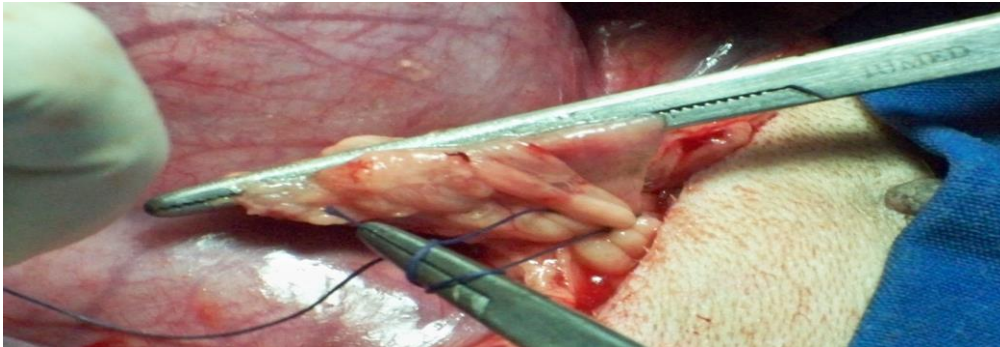


Fig. 9. Enseguida se procede a efectuar la ligadura dorsal a la pinza distal con material de sutura no absorbible de tipo monofilamento de 2-0-ó 3-0. Permanece la segunda pinza que actúa como medida de seguridad.

Es recomendable que una vez que se libere el muñón se sujete el pedículo ovárico de manera gentil para posicionarlo en su localización anatómica y observar la presencia de posible sangrado. Acto seguido se realiza la misma maniobra en el ovario opuesto. Se continúa la disección del ligamento ancho, pero se mantiene la integridad de la arteria uterina media hasta exponer el cérvix. Las arterias uterinas medias corren de manera paralela al cuerpo del útero, se aplica un par de ligaduras de transfixión, distal al cérvix (Figura 10); posteriormente se aplican un par de pinzas de Carmalt para realizar el corte entre ambas y retirar el tracto genital (Figura 11). De inmediato se realiza una sutura de Parker-Kerr para invaginar el muñón, se reposiciona a su lugar anatómico y se constata la ausencia de hemorragia (Figura 12). Se cierra la pared abdominal de manera habitual.

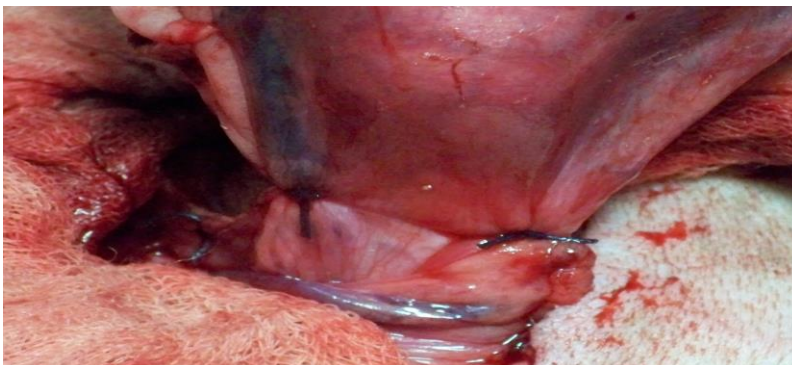

Fig. 10. Se aplica un par de ligaduras de transfixión en las arterias uterinas medias, distal al cérvix

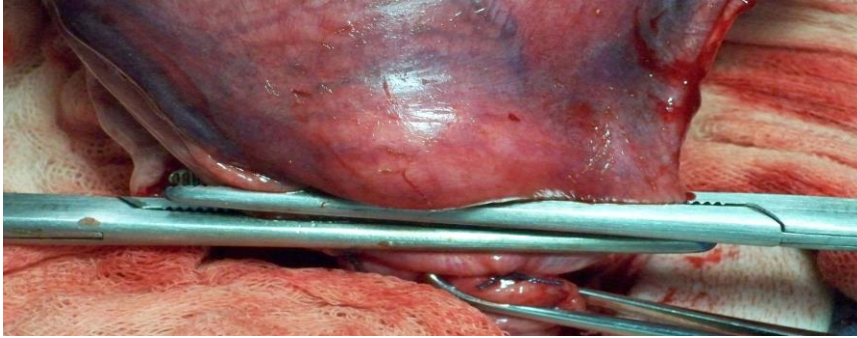


Fig. 11. Se colocan un par de pinzas de Carmalt para realizar el corte entre ambas y retirar el útero. Si el cirujano lo desea puede referir el muñón con una pinza de Allis por cualquier posible eventualidad.

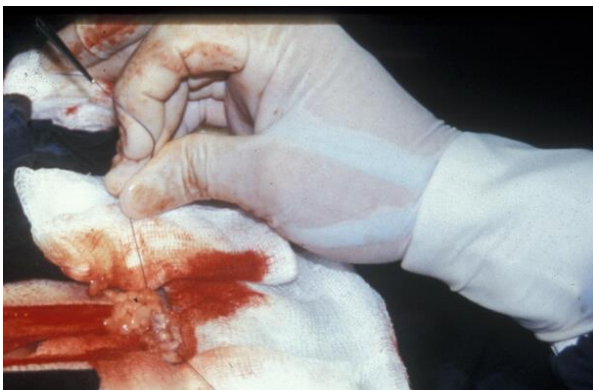


Fig. 12. Se realiza un patrón de sutura de Parker-Ker en el muñón uterino

Complicaciones

Inmediatas

Es factible involucrar el uréter al realizar la ligadura de la arteria uterina media a nivel del cérvix, lo que conlleva a hidrouretero e hidronefrosis.

Las hemorragias por ligaduras al aplicar presión poco homogénea o por involucrar exceso de tejido graso, lo que favorece que se deslice la ligadura enseguida o las pocas horas posquirúrgicas.

Mediatas

Se precisa retirar el cuerpo y el cuello del útero, de lo contrario, el remanente uterino es el sitio donde es posible que se presente la piometra de muñón.

El síndrome del remanente ovárico sucede cuando los ovarios no son retirados totalmente.

Aparecen trayectos fistulosos o granulomas como consecuencia del empleo de material no absorbible multifilamento.

Por lo general se presenta sobrepeso, lo que se controla con alimento de prescripción

Se recomienda realizar el seguimiento del paciente, tanto desde el punto de vista clínico y mediante el apoyo de pruebas de laboratorio, para descartar anemia o insuficiencia renal como consecuencia de piometra.

En los casos de cirugía electiva el alumno deberá seguir el tratamiento posoperatorio y presentar a la paciente después de retirar los puntos de sutura. En caso de ser modelo biológico, al finalizar la práctica deberá sacrificarlo con una sobredosis de anestésico.

Evaluación

Se evaluará y supervisará al alumno durante el desarrollo de la práctica desde la sala de preparación con la realización del examen físico, la elección del protocolo anestésico, la venopunción y colocación de la venoclisis, la antisepsia del paciente en el área gris y en el área blanca se valorará el lavado, vestido y enguantado, la colocación de los campos quirúrgicos y la realización de la técnica quirúrgica.

Bibliografía

- Bojrab MJ. Disease mechanisms in small animal surgery. 2nd ed. Philadelphia: Lea and Febiger, 1993.
- Bojrab MJ. Técnicas actuales en cirugía de animales pequeños. 3^a ed. Uruguay: Interamericana, 1993.
- Bojrab MJ. Pathophysiology in small animal surgery. 3^a ed. Philadelphia: Lea and Febiger, 1995.
- Kirk RW, Bonagura JD. Current veterinary therapy XII. Small animal practice. Philadelphia: W.B. Saunders Company, 1995.
- Slatter DH. Textbook of small animal surgery, 2nd ed. Philadelphia, USA: W.B. Saunders Company, 2003.
- Smith MM, Waldron DR. Atlas of approaches for general surgery of the dog and cat. Philadelphia: W.B. Saunders Company, 1993.
- Kirk RW, Bonagura JD. Current veterinary therapy XII. Small animal practice. Philadelphia: W.B. Saunders Company, 1995.
- Slatter DH. Textbook of small animal surgery. 2nd ed. Philadelphia, USA: W.B. Saunders Company, 2003.
- Smith MM, Waldron DR. Atlas of approaches for general surgery of the dog and cat. Philadelphia: W.B. Saunders Company, 1993.
- Fossum WT. Small Animal Surgery. St. Louis Missouri: Mosby Elsevier, 2007.
- Rodríguez GJ, Martínez SMJ, Graus MJ. Cirugía en la clínica de pequeños animales. El abdomen craneal. España: Servet, 2010
- Rodríguez GJ, Martínez SMJ, Graus MJ. Cirugía en la clínica de pequeños animales. El abdomen caudal. España: Servet, 2007.
- Williams JM y Niles JD. Manual de cirugía abdominal en pequeños animales. España: Ediciones, 2009.

ORQUIECTOMÍA

**Norma Silvia Pérez Gallardo
Alicia Elena Oliver Ayub**

Introducción

Como primer punto de vista a considerar, es importante recalcar que las cirugías del aparato reproductor como son la orquiectomía y la vasectomía son procedimientos de rutina encaminados al control reproductivo, lo que repercute e incide en la práctica de bienestar animal. Desde otro punto de vista es importante conocer las afecciones de naturaleza quirúrgica que afectan a los perros como es la hiperplasia prostática, afección que aqueja a la mayor parte de los animales adultos y que conlleva a graves consecuencias y la orquiectomía es el procedimiento de elección para coadyuvar con el tratamiento de esta afección.

Objetivo general

Integrar los conocimientos, las actitudes, aptitudes y habilidades de los principios de la cirugía; mediante la comprensión y empleo de las bases anatómicas, fisiológicas y farmacológicas en las patologías quirúrgicas en los tejidos blandos; en pequeñas especies; para aplicar los principios de la cirugía en el ejercicio profesional.

Objetivo específico

Integrar los principios de la cirugía, realizando la orquiectomía, conocer la fisiopatología quirúrgica de las alteraciones que afectan al sistema urogenital, la interpretación de los estudios de laboratorio y gabinete, la descripción de la técnica quirúrgica, el protocolo anestésico, y los cuidados pre, trans y posoperatorios, para aplicarlos en el ejercicio profesional.

Actividades

Se realizará en el macho, especies perro y gato una orquiectomía

Habilidades

El estudiante será capaz de realizar el manejo correspondiente para anestésiar a un paciente que se encuentre clínicamente sano para realizar cirugía electiva de orquiectomía

Destrezas

El estudiante aplicará el manejo adecuado para realizar ligaduras y controlar hemorragias

Desarrollo del tema

Anatomía quirúrgica

Los principales componentes del aparato reproductor del macho son los testículos, pene y próstata.

Cada testículo se encuentra alojado en su propia bolsa escrotal, separados por el tabique escrotal, su eje largo se localiza en dirección dorso caudal. El escroto se encuentra entre la región inguinal y el ano, de piel delgada y pelaje escaso. Cada testículo se estabiliza dorso lateral mediante el epidídimo (cabeza, cuerpo y cola) que a nivel de la cola se continúa como conducto deferente, se relaciona con el músculo cremaster. Se encuentran cubiertos de manera externa por la túnica vaginal como elongación del peritoneo a través del anillo inguinal y por una túnica propia o albugínea.

Irrigación e inervación

El cordón espermático se integra por la arteria testicular que es tortuosa y proviene de la aorta, la vena testicular conforma el plexo pampiniforme, que en caso de la vena derecha drena hacia la cava caudal y la izquierda desemboca en la vena renal izquierda. Los linfáticos lo hacen hacia los linfonodos ilíacos y la inervación proviene del ganglio simpático lumbar.

Indicaciones

Orquitis ocasionada por bacterias piógenas o por *Brucella canis* o leptospira. Traumatismos testiculares, criptorquídea unilateral (derecha) o bilateral; torsión o neoplasia testicular.

Es pertinente realizar la orquiectomía en caso de tumores perianales, hernia perineal, así como cualquier alteración de la glándula prostática como terapéutica complementaria.

Técnica quirúrgica

Colocar al paciente en posición decúbito dorsal. Verificar la presencia de ambos testículos en el escroto. Se anestesia al animal, se rasura y se prepara en forma aséptica el abdomen caudal y la porción medial de los muslos. Evitar la irritación escrotal por el depilado o los antisépticos. Colocar los campos (Figura 1)) y se realiza la incisión craneal al rafé medio, pre escrotal sobre piel y subcutáneo (Figura 2), se ejerce presión moderada sobre el testículo y se exterioriza.

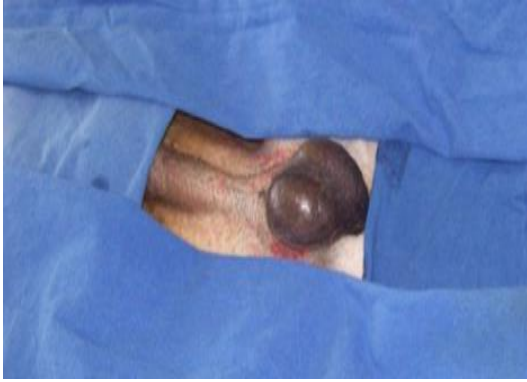

Fig. 1. Se colocan los campos para delimitar el área quirúrgica.

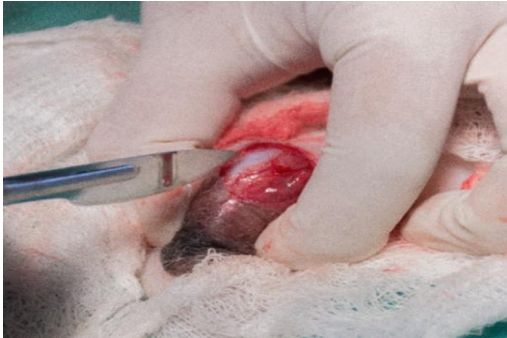

Fig. 2. Se realiza la incisión craneal al rafé medio, preescrotal.

Método abierto: Se realiza una incisión sobre el testículo a través de la fascia espermática, se incide la túnica vaginal parietal (Figura 3), se identifican las estructuras del cordón espermático. Se procede a realizar un ojal en el mesorquio (Figura 4) que permite separar el cordón vascular por un lado y por la otra el testículo queda suspendido por el músculo cremaster y la cola del epidídimo que se desprende mediante tracción (lo que evita el sangrado) (Figura 5).

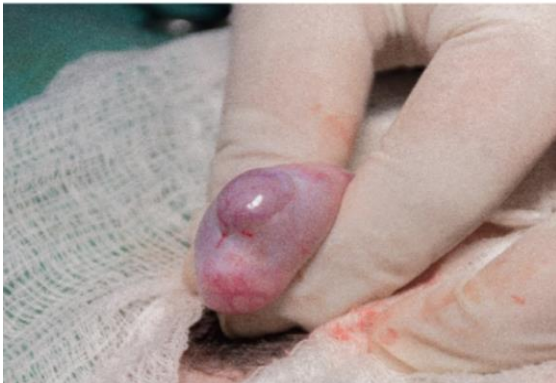

Fig. 3. Se incide la túnica vaginal parietal se exterioriza el testículo.

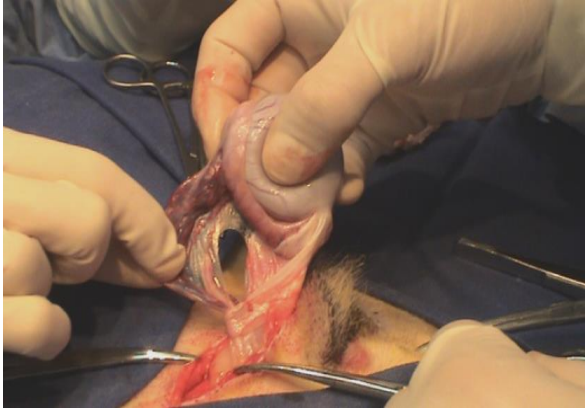

Fig. 4. Se procede a realizar un ojal en el mesorquio.

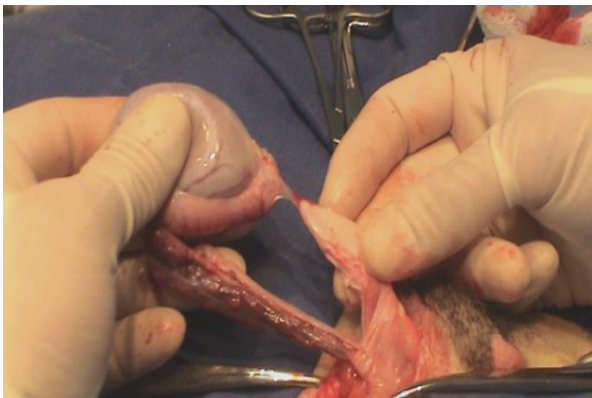

Fig. 5. Se aplica tracción sobre la cola del epidídimo y se libera la gónada.

Se exterioriza el cordón espermático mediante una compresa reflejando tejido graso y fascia desde la túnica vaginal. Se aplica tracción sobre el testículo mientras se desgarran las inserciones fibrosas entre la túnica del cordón espermático (Figura 6).

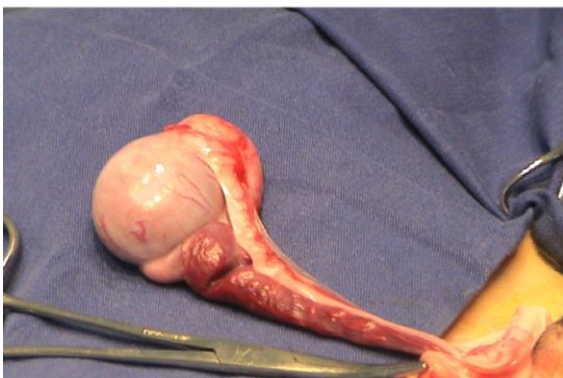

Fig. 6. Se exterioriza el cordón espermático.

Acto seguido se aplica un par de ligaduras de transfixión en los cordones vasculares, o bien se ligan de manera independiente la vena y la arteria testiculares con material de sutura absorbible 2-0 ó 3-0 monofilamento (Figura 7).

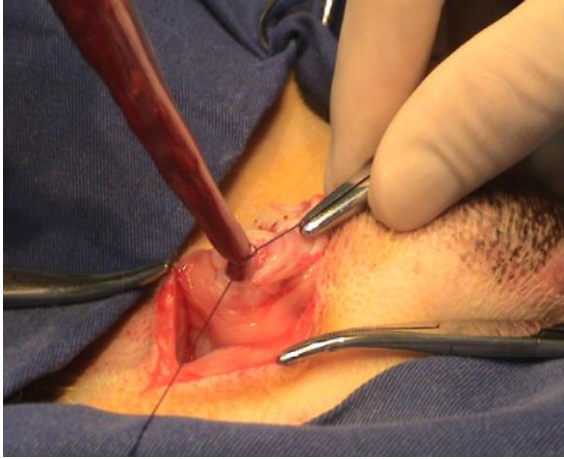

Fig. 7. Se aplican un par de ligaduras con material de sutura absorbible 2-0 ó 3-0 monofilamento.

Se coloca un par de pinzas hemostáticas y se realiza el corte entre ambas; se verifica la ausencia de hemorragia (Figura 8). Enseguida efectúa la misma técnica en el testículo opuesto y se procede a suturar la túnica vaginal de cada gónada con surgete. Para terminar se aproxima el tejido subcutáneo y la piel con puntos simples con nylon.

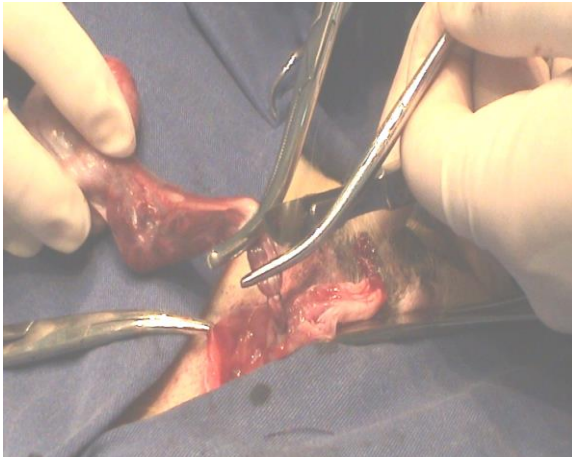


Fig 8. Se procede a suturar la túnica vaginal de cada gónada

Método cerrado: se realiza en forma similar a la técnica abierta pero sin incidir la túnica vaginal, se considera que produce mayor respuesta inflamatoria.

La ablación escrotal se realiza en caso de que existan laceraciones o tumores testiculares o bien se realice la uretostomía escrotal.

Evaluación

El estudiante llevara a cabo una orquiectomía en perro y otra en gato con propietario debidamente requisitada, lo que implica la autorización quirúrgica e identificación del dueño del animal.

BIBLIOGRAFÍA

- Bojrab MJ. Disease mechanisms in small animal surgery. 2nd ed. Philadelphia: Lea and Febiger, 1993.
- Bojrab MJ. Técnicas actuales en cirugía de animales pequeños. 3^a ed. Uruguay: Interamericana, 1993.
- Bojrab MJ. Pathophysiology in small animal surgery. 3^a ed. Philadelphia: Lea and Febiger, 1995.
- Kirk RW, Bonagura JD. Current veterinary therapy XII. Small animal practice. Philadelphia: W.B. Saunders Company, 1995.
- Slatter DH. Textbook of small animal surgery, 2nd ed. Philadelphia, USA: W.B. Saunders Company, 2003.
- Smith MM, Waldron DR. Atlas of approaches for general surgery of the dog and cat. Philadelphia: W.B. Saunders Company, 1993.
- Kirk RW, Bonagura JD. Current veterinary therapy XII. Small animal practice. Philadelphia: W.B. Saunders Company, 1995.
- Slatter DH. Textbook of small animal surgery. 2nd ed. Philadelphia, USA: W.B. Saunders Company, 2003.
- Smith MM, Waldron DR. Atlas of approaches for general surgery of the dog and cat. Philadelphia: W.B. Saunders Company, 1993.
- Fossum WT. Small Animal Surgery. St. Louis Missouri: Mosby Elsevier, 2007.
- Rodríguez GJ, Martínez SMJ, Graus MJ. Cirugía en la clínica de pequeños animales. El abdomen craneal. España: Servet, 2010
- Rodríguez GJ, Martínez SMJ, Graus MJ. Cirugía en la clínica de pequeños animales. El abdomen caudal. España: Servet, 2007.
- Williams JM y Niles JD. Manual de cirugía abdominal en pequeños animales. España: Ediciones, 2009.

VASECTOMÍA

Norma Silvia Pérez Gallardo
Alicia Elena Olivera Ayub

Introducción

A la extracción quirúrgica del conducto deferente se le conoce como **vasectomía**, es uno de los métodos de control poblacional en perros sin que éstos pierdan la libido. En la actualidad su uso ha ido disminuyendo y ganado terreno la orquiectomía.

Objetivo General

El alumno integrará los conocimientos, las actitudes, aptitudes y habilidades de los principios de la cirugía mediante la comprensión y empleo de las bases anatómicas, fisiológicas y farmacológicas en las patologías quirúrgicas en los tejidos blandos, con el fin de aplicarlos durante el ejercicio de la práctica profesional.

Objetivo Específico

Integrará los principios de la cirugía realizando cirugías del aparato urinario como vasectomía. Entenderá la fisiopatología quirúrgica de las alteraciones que afectan a los órganos y tejidos del aparato urinario, interpretará los estudios de laboratorio y gabinete; describirá la técnica quirúrgica, el protocolo anestésico y cuidados perioperatorios.

Actividades

El alumno y su equipo realizarán la técnica de vasectomía. Deberán conseguir un perro con dueño responsable, realizar las pruebas rápidas previo al procedimiento, obtener la firma responsiva y copia de identificación del propietario así como realizar la técnica quirúrgica.

Habilidades

Durante la práctica el alumno participará en la toma de decisiones para la elección de los fármacos y las dosis a emplear. Reafirmará los principios de la cirugía (anestesia, asepsia, hemostasis, manejo delicado de tejidos, suturas). Identificará las estructuras involucradas y realizará la técnica quirúrgica.

Destrezas

El alumno, pondrá en práctica los principios de la cirugía y con base en sus conocimientos de anatomía, identificará el conducto deferente dentro del cordón espermático, será capaz de realizar su disección, aplicar ligaduras y suturas en tejidos de menor tamaño.

Desarrollo del tema

La vasectomía inhibe la fertilidad, pero mantiene los patrones conductuales del macho, por lo que no se recomienda como técnica de control de sobrepoblación canina, aunado a que persiste la cópula que favorece se perpetúen las enfermedades de transmisión sexual, así como las alteraciones hormonales y la conducta de agresividad. Es importante considerar que los espermatozoides persisten en el eyaculado canino durante 3-8 semanas posterior a la vasectomía. Los machos vasectomizados deben ser evaluados posterior al procedimiento para documentar eyaculados azoospermicos antes de tomar contacto con hembras enteras.

Anatomía quirúrgica

El conducto deferente se encuentra localizado dentro de la túnica vaginal, las estructuras anatómicas adyacentes son la arteria testicular y el músculo cremaster, ambos llegan al testículo.

Técnica quirúrgica

Se realiza una incisión de 1 a 2cm sobre el cordón espermático entre el escroto y el anillo inguinal, lateral al pene (Figura 1). Se localiza el cordón espermático (Figura 2), se secciona la túnica vaginal (Figura 3) y se aísla el conducto deferente mediante disección roma (Figura 4). La arteria testicular se disecciona con pinzas Kelly o mediante una gasa. Se realiza doble ligadura del conducto deferente (Figura 5) y se reseca un fragmento de 0.5cm entre ambas ligaduras (Figura 6). Se repite el procedimiento sobre el cordón espermático contralateral, se sutura la túnica vaginal, con material absorbible 2-0 ó 3-0 con patrón continuo simple (Figura 7), se aproxima el tejido subcutáneo también con material absorbible (Figura 8) y la piel con puntos separados con nylon (Figura 9).

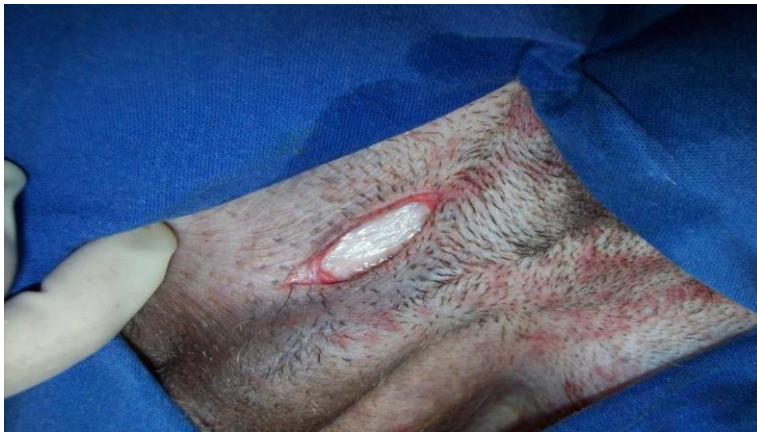
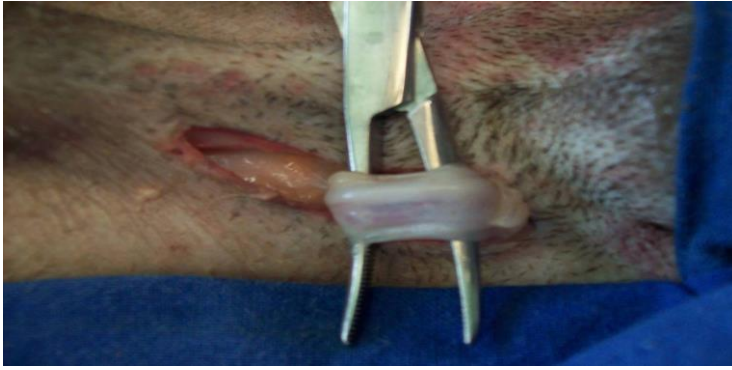
Fig. 1. Se realiza una incisión de 1 a 2cm sobre el cordón espermático entre el escroto y el anillo inguinal, lateral al pene.



Fotografía 2. Se localiza el cordón espermático.

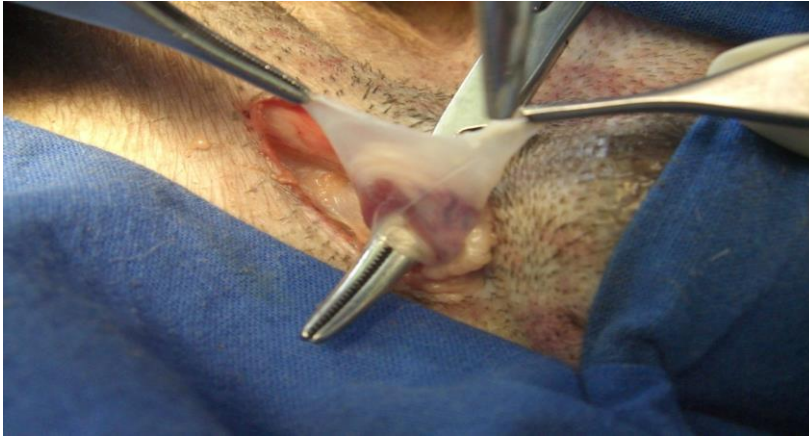

Fig. 3. Se secciona la túnica vaginal

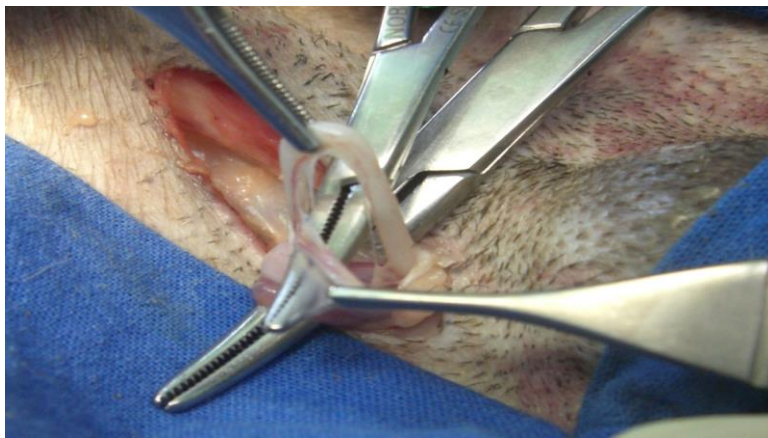


Fig. 4. Se aísla el conducto deferente mediante disección roma.

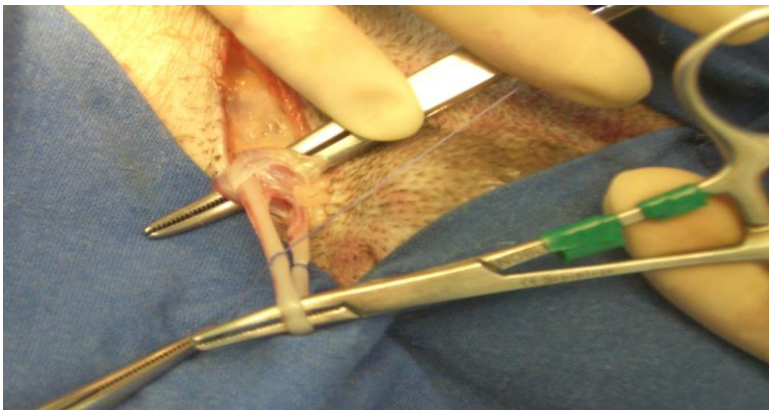

Fig. 5. Se realiza doble ligadura del conducto deferente.

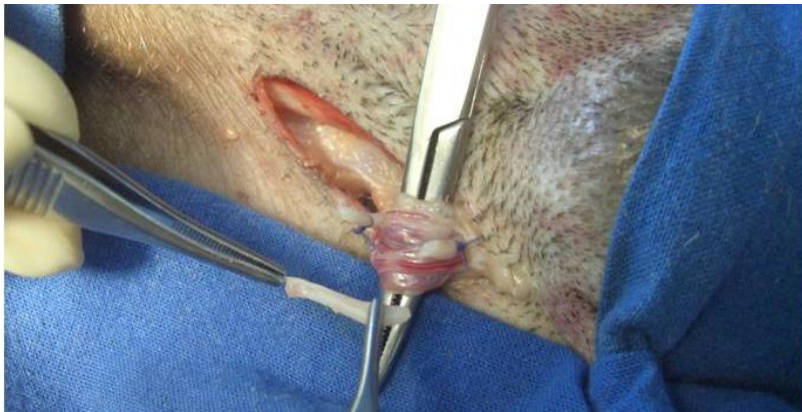

Fig. 6. Se reseca un fragmento de 0.5cm entre ambas ligaduras

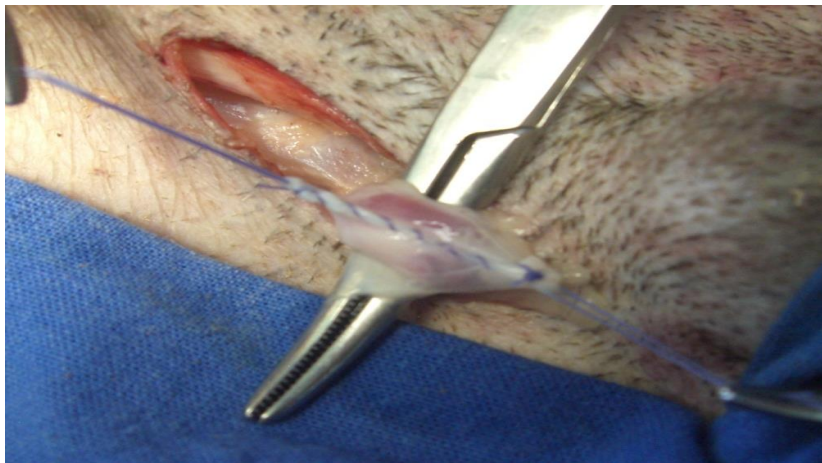

Fig. 7. Se sutura la túnica vaginal con material absorbible 2-0 ó 3-0 con patrón continuo simple.

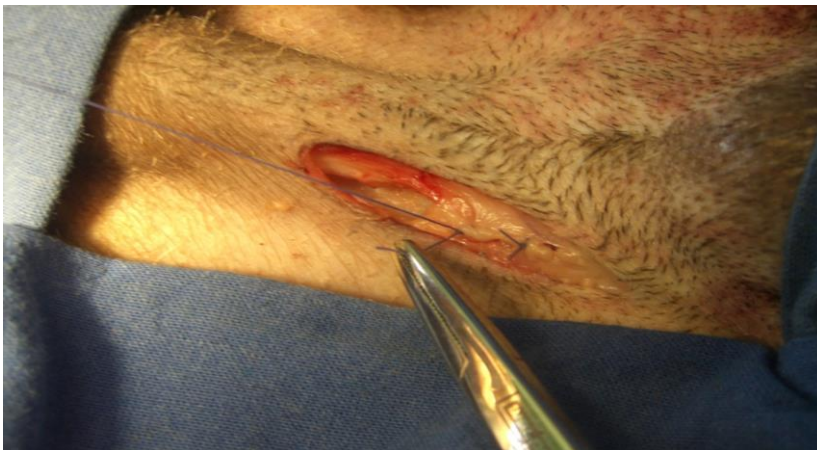

Fig. 8. Sutura de tejido subcutáneo con puntos separados simples y material absorbible.

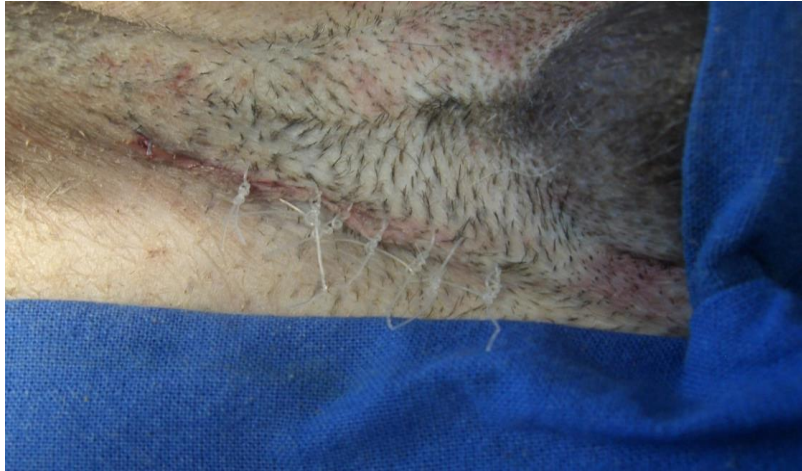

Fig. 9. Sutura de piel con material no absorbible (nylon) y puntos separados.

Cuidados posoperatorios

Posquirúrgico inmediato se recomienda colocar fomentos fríos para disminuir la inflamación. Administrar analgésicos y antibiótico si se considera necesario. Evitar el lamido de la herida mediante la colocación de collar o dona isabelina. Retirar los puntos de sutura a los 10 días.

Evaluación

Se evaluará al alumno durante el desarrollo de la práctica de vasectomía en la que deberá aplicar los principios de la cirugía (anestesia, asepsia, suturas, hemostasis, manejo delicado de tejidos) así como tener conocimiento de la anatomía y la técnica quirúrgica.

Bibliografía

- Bojrab MJ. Disease mechanisms in small animal surgery. 2nd ed. Philadelphia: Lea and Febiger, 1993.
- Bojrab MJ. Técnicas actuales en cirugía de animales pequeños. 3^a ed. Uruguay: Interamericana, 1993.
- Bojrab MJ. Pathophysiology in small animal surgery. 3^a ed. Philadelphia: Lea and Febiger, 1995.
- Kirk RW, Bonagura JD. Current veterinary therapy XII. Small animal practice. Philadelphia: W.B. Saunders Company, 1995.
- Slatter DH. Textbook of small animal surgery, 2nd ed. Philadelphia, USA: W.B. Saunders Company, 2003.
- Smith MM, Waldron DR. Atlas of approaches for general surgery of the dog and cat. Philadelphia: W.B. Saunders Company, 1993.
- Kirk RW, Bonagura JD. Current veterinary therapy XII. Small animal practice. Philadelphia: W.B. Saunders Company, 1995.

Slatter DH. Textbook of small animal surgery. 2nd ed. Philadelphia, USA: W.B. Saunders Company, 2003.

Smith MM, Waldron DR. Atlas of approaches for general surgery of the dog and cat. Philadelphia: W.B. Saunders Company, 1993.

Fossum WT. Small Animal Surgery. St. Louis Missouri: Mosby Elsevier, 2007.

Rodríguez GJ, Martínez SMJ, Graus MJ. Cirugía en la clínica de pequeños animales. El abdomen craneal. España: Servet, 2010

Rodríguez GJ, Martínez SMJ, Graus MJ. Cirugía en la clínica de pequeños animales. El abdomen caudal. España: Servet, 2007.

Williams JM y Niles JD. Manual de cirugía abdominal en pequeños animales. España: Ediciones, 2009.

NEFROTOMÍA

Norma Silvia Pérez Gallardo
Alicia Elena Olivera Ayub

Introducción

Las afecciones de las vías urinarias, si bien algunas de éstas es posible controlarlas con tratamiento médico, como es el caso de la presencia de urolitos, otras requieren de cirugías complejas, que requieren del apoyo de un experto, como suele ser el caso de uretostomía, misma que requiere de estrecha vigilancia posoperatoria. Por otra parte los procedimientos que se llevan a cabo en las vías urinarias altas como son los riñones suelen ser afectados por neoplasias la mayor de las veces cuando se encuentran en estadios demasiado avanzados, lo que requiere de evaluación prequirúrgica puntual para establecer el pronóstico adecuado y de ser necesario terapéuticas adyuvantes para mejorar la calidad de vida de los pacientes.

Objetivo General

El alumno integrará los conocimientos, las actitudes, aptitudes y habilidades de los principios de la cirugía mediante la comprensión y empleo de las bases anatómicas, fisiológicas y farmacológicas en las patologías quirúrgicas en los tejidos blandos, con el fin de aplicarlos durante el ejercicio de la práctica profesional.

Objetivo Específico

Integrará los principios de la cirugía realizando cirugías del aparato urinario como nefrotomía. Entenderá la fisiopatología quirúrgica de las alteraciones que afectan a los órganos y tejidos del aparato urinario, interpretará los estudios de laboratorio y gabinete; describirá la técnica quirúrgica, el protocolo anestésico y cuidados perioperatorios.

Actividades

El estudiante llevara a cabo la identificación de cada una de las estructuras que integran el paquete vascular en el riñón

Habilidades

El estudiante adquirirá los principios sobre el manejo de órganos parenquimatosos, así como la aplicación de suturas y manejo de grandes vasos.

Destrezas

Se facultara sobre el manejo delicado de tejidos referente a los órganos parenquimatosos, lo que le brindará habilidades finas tanto para el manejo como para la sutura y aplicación de ligaduras.

Desarrollo del tema

Anatomía quirúrgica del riñón

Los riñones se localizan en el espacio retroperitoneal, laterales a la aorta y a la vena cava caudal. Poseen un polo craneal, otro caudal y una cápsula fibrosa rodeada por cantidades variables de grasa peri renal dorso craneal, en contacto con los músculos sublumbares al lado de la columna vertebral, la porción ventral está rodeada de peritoneo. El polo craneal del riñón derecho se localiza a nivel de la 13ava. costilla y 2ª lumbar, lateral a la vena cava y el riñón izquierdo entre la 1era y 3er. vértebra lumbar lateral a la arteria aorta. En la parte media se encuentra el hilio, por donde pasa la arteria (craneal), vena, linfáticos, nervio y uréter en dirección caudal. Su estructura consta de corteza que aloja a los glomérulos, la médula compuesta por los túbulos colectores y la pelvicilla renal que recibe la orina y la dirige hacia el uréter correspondiente que ingresa oblicuo en la superficie dorsal de la vejiga urinaria a través de un orificio rasgado; ambos uréteres en conjunto con la uretra conforman el trígono vesical (Figura 1)

Irrigación

La irrigación arterial se origina a partir de la aorta caudal mediante la arteria renal, que se bifurca en ramas dorsal y ventral, cada una proporciona de cinco a siete arterias Inter lobares las que se ramifican en las arterias arcuatas en la unión cortico medular, se irradian a la corteza como arterias interlobulillares, que suministran sangre a las arteriolas aferentes del glomérulo, siguen su trayecto como arterias eferentes y yuxtglomerulares para conformar la vasa recta descendente y ascendente.

Drenaje venoso

La vasa recta ascendente y la red de capilares peritubulares, dan origen a las venas Inter lobares, las cuales siguen un patrón idéntico al de las arterias renales, de naturaleza superficial y profunda.

En los perros, la vena renal izquierda recibe la vena ovárica izquierda, o la testicular, razón que justifica evitarlas en caso de animales enteros.

Inervación

La inervación simpática autónoma del riñón proviene de los ganglios de la región y de los nervios espláncnicos lumbares que forman un plexo alrededor de las arterias renales. Las ramas del tronco vago dorsal (parasimpático) se unen al plexo renal.

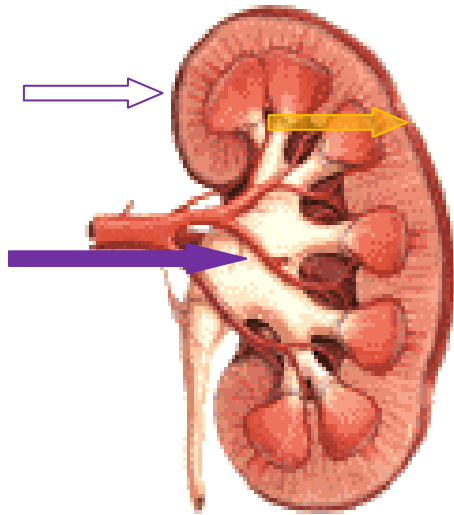


Figura 1. Anatomía del riñón.
Flecha amarilla. Corteza. Flecha blanca. Médula.
Flecha morada. Pelvicilla renal

Fisiología

Los riñones se encuentran relacionados con múltiples funciones primordiales para el organismo, entre las que se citan:

- Producción de orina y excreción de productos metabólicos de desecho como la creatinina, urea, bilirrubina y fármacos.
- Regulación del equilibrio hídrico y electrolítico
- Control de la presión arterial
- Producción de eritropoyetina que estimula la producción de eritrocitos
- Regulación de la actividad de la vitamina D

Signos clínicos de enfermedad renal

Hematuria, estranguria, piuria, polaquiuria, anuria, y signos relacionados con estados de uremia como anorexia, letargo, vómitos, deshidratación.

Diagnóstico

Se realiza el examen físico detallado del paciente; se requiere de hemograma, bioquímica sanguínea para evaluar urea, creatinina, fósforo y calcio; si es posible, se determinan gases sanguíneos para el manejo electrolítico. El examen general de orina es importante para evaluar la gravedad específica y relacionarla con el grado de hidratación del animal. Se requieren estudios de imagenología.

Cuidados prequirúrgicos

Se establece ayuno de líquidos y sólidos, de acuerdo con la condición del paciente. Se estabiliza al paciente mediante terapia de líquidos y electrolitos, por lo general se alteran los niveles de potasio que ocasionan disrritmias. En insuficiencia renal crónica es posible que se observe hipocalcemia y anemia. Los pacientes con hematocrito menor al 20% requieren de transfusión.

Se aplica antibioterapia de amplio espectro IV como penicilinas, cefalosporinas o fluoroquinolonas.

Protocolo anestésico

Analgésico: Butorfanol 0.2- 0.4mg/kg de peso IV.

Anticolinérgicos: Atropina o glicopirrolato para controlar la bradicardia a 0.022mg/kg IV, en caso de que se presente.

Tranquilizante: Diazepam 0.02mg/kg de peso IV.

Anestésico inductor: Propofol 6mg/kg de peso IV, o etomidato 0.5-1.5mg/kg IV.

Anestesia de mantenimiento: Isoflurano

Indicaciones

Urolitiasis, infestación de *Dioctophyma renale*, exploración de la pelvícula renal por neoplasias o hematuria.

Si existen urolitos en ambos riñones es posible realizar la nefrotomía bilateral; sin embargo, si el paciente está gravemente azoémico, el procedimiento debe diferirse por la posibilidad de desencadenar falla renal aguda.

La nefrotomía disminuye temporalmente la función renal en un 20-50%.

Técnica quirúrgica

El abordaje al riñón se realiza mediante una celiotomía exploratoria anteroumbilical amplia que permita inspeccionar ambos riñones. Se incide el peritoneo para acceder al espacio retroperitoneal, libera el riñón afectado del tejido conectivo hasta el borde cóncavo, se moviliza medialmente y se mantiene entre los dedos a manera de copa, a fin de exponer sus caras laterales convexas (Figura 2).

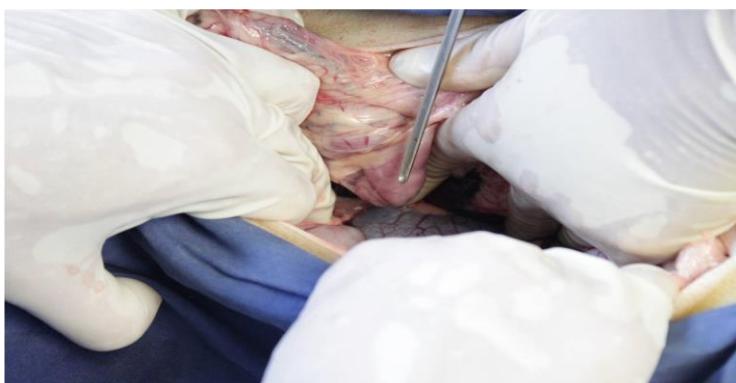

Fig. 2. Se observa el riñón y se incide el peritoneo en el polo craneal

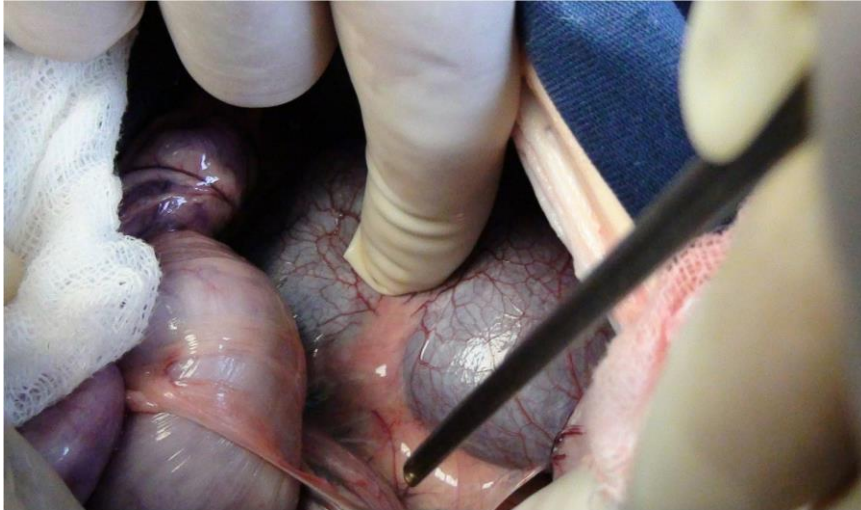


Fig. 3. Se requiere la disección del tejido peri renal hasta localizar el hilio

Se continua la disección del tejido peri renal (Figura 3) hasta localizar el hilio y ocluir la arteria renal temporalmente con fórceps vasculares, torniquete o mediante acción digital del asistente (Figura 4).

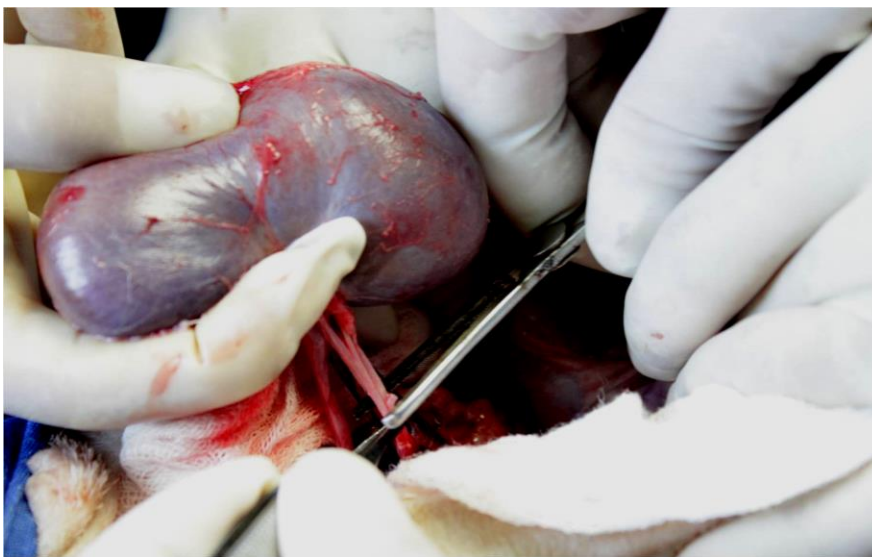


Fig. 4. Se identifican las estructuras vasculares y el uréter; posteriormente se ocluye con pinzas vasculares la arteria renal.

Se realiza la incisión sagital longitudinal del parénquima renal (Figura 5) hasta la pelvícula renal, se separan los bordes de la incisión con suavidad, la sangre remanente se aspira para inspeccionar la pelvícula y se extraen los urolitos o parásitos mediante pinzas, y se irriga con solución salina isotónica tibia (Figura 6).

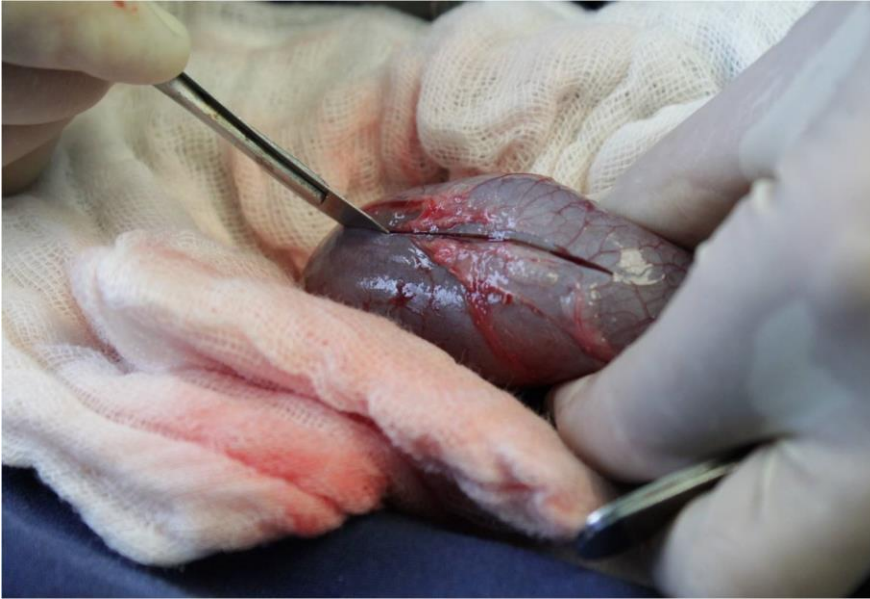

Fig. 5. Se realiza la incisión sagital longitudinal del parénquima renal.

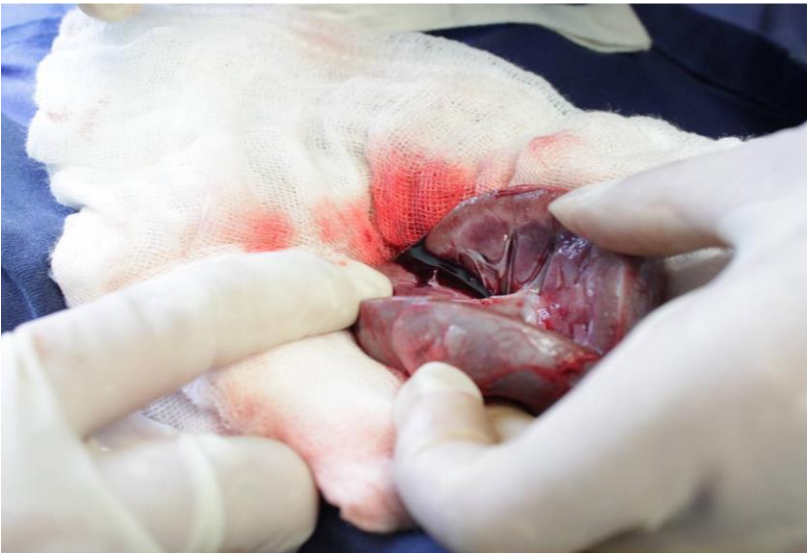

Fig. 6. Se profundiza la incisión hasta la pelvícula renal y se separan los bordes con suavidad

Se constata la permeabilidad del uréter mediante sonda de 3.5 Fr, se irriga con solución salina para que mediante acción mecánica se libere de cualquier obstáculo (Figura 7).

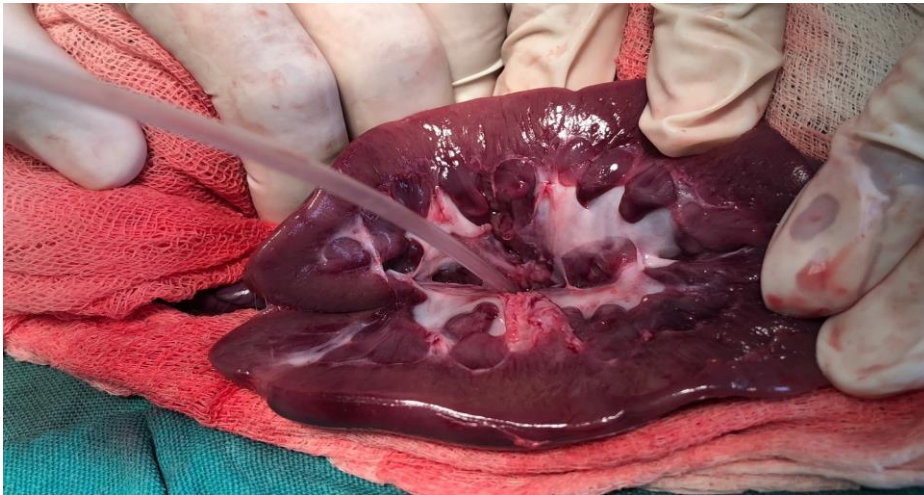

Fig. 7. Se constata la permeabilidad del uréter mediante sonda y se irriga con solución salina para liberar cualquier remanente obstructivo.

Se realiza la aproximación de los bordes para aplicar un patrón de sutura continua simple o puntos de colchonero separados sobre la cápsula renal con material de sutura absorbible monofilamento calibre tres ceros (Figura 8). El fórceps vascular se retira; el riñón se observa para detectar cualquier hemorragia. Finalmente se coloca en su posición anatómica.

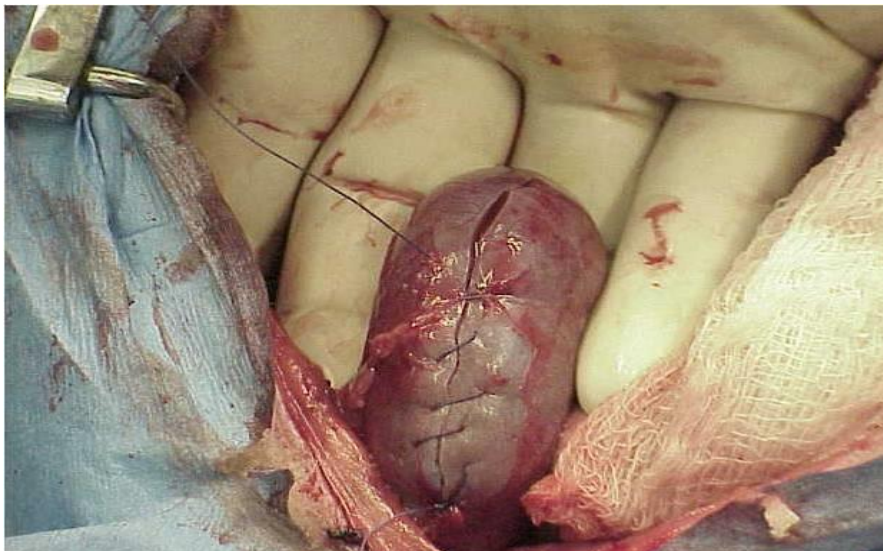


Fig. 8. Se realiza la aproximación de los bordes con un patrón de surgete.

Es posible afrontar los tejidos seccionados mediante presión digital durante algunos minutos para que el coágulo adhiera los bordes, de lo contrario se realiza la sutura antes descrita (Figura 9). El abdomen se sutura en forma rutinaria.

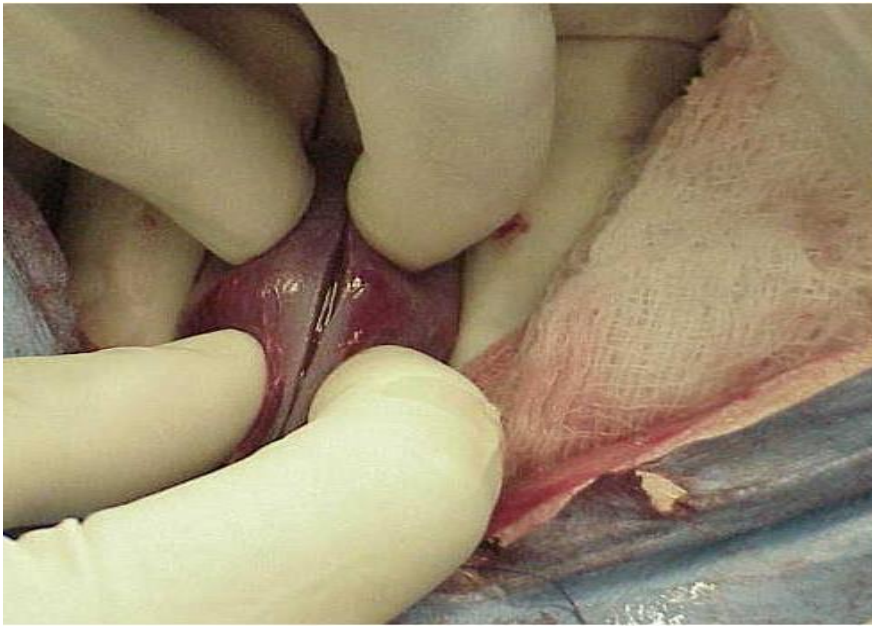


Fig. 9. Otra técnica se sustenta en afrontar los bordes durante 20 minutos y el coágulo adhiera los bordes.

La hematuria persiste durante 4-6 días posoperatorios. Los líquidos intravenosos se proporcionan durante la cirugía y en el periodo posoperatorio a manera de corregir la deshidratación y los desbalances electrolíticos, así como restablecer la diuresis normal.

Evaluación

La evaluación se realizará durante el desarrollo de la práctica en la que el alumno integrará y aplicará los principios de la cirugía con énfasis en el manejo del riñón, la identificación de la arteria renal y vena renal y el uréter, la incisión y sutura del órgano.

Bibliografía

- Bojrab MJ. Disease mechanisms in small animal surgery. 2nd ed. Philadelphia: Lea and Febiger, 1993.
- Bojrab MJ. Técnicas actuales en cirugía de animales pequeños. 3^a ed. Uruguay: Interamericana, 1993.
- Bojrab MJ. Pathophysiology in small animal surgery. 3^a ed. Philadelphia: Lea and Febiger, 1995.
- Kirk RW, Bonagura JD. Current veterinary therapy XII. Small animal practice. Philadelphia: W.B. Saunders Company, 1995.
- Slatter DH. Textbook of small animal surgery, 2nd ed. Philadelphia, USA: W.B. Saunders Company, 2003.
- Smith MM, Waldron DR. Atlas of approaches for general surgery of the dog and cat. Philadelphia: W.B. Saunders Company, 1993.
- Kirk RW, Bonagura JD. Current veterinary therapy XII. Small animal practice. Philadelphia: W.B. Saunders Company, 1995.

Slatter DH. Textbook of small animal surgery. 3era. ed. Philadelphia, USA: W.B. Saunders Company, 2003.

Smith MM, Waldron DR. Atlas of approaches for general surgery of the dog and cat. Philadelphia: W.B. Saunders Company, 1993.

Fossum WT. Small Animal Surgery. St. Louis Missouri: Mosby Elsevier, 2007.

Rodríguez GJ, Martínez SMJ, Graus MJ. Cirugía en la clínica de pequeños animales. El abdomen craneal. España: Servet, 2010

Rodríguez GJ, Martínez SMJ, Graus MJ. Cirugía en la clínica de pequeños animales. El abdomen caudal. España: Servet, 2007.

Williams JM y Niles JD. Manual de cirugía abdominal en pequeños animales. España: Ediciones, 2009.

URETERONEFRECTOMÍA

Norma Silvia Pérez Gallardo
Alicia Elena Olivera Ayub

Introducción

Indicaciones

Neoplasias renales, quiste único renal, hidronefrosis, infestación con *Dioctophyma renale*, destrucción traumática del parénquima renal, avulsión del pedículo renal, hemorragia incontrolable, pielonefritis refractaria a terapia médica y anomalías ureterales o algún urolito renal que ocasione pérdida de la función renal.

Objetivo General

El alumno integrará los conocimientos, las actitudes, aptitudes y habilidades de los principios de la cirugía mediante la comprensión y empleo de las bases anatómicas, fisiológicas y farmacológicas en las patologías quirúrgicas en los tejidos blandos, con el fin de aplicarlos durante el ejercicio de la práctica profesional.

Objetivo Específico

Integrará los principios de la cirugía realizando cirugías del aparato urinario como ureteronefrotomía. Entenderá la fisiopatología quirúrgica de las alteraciones que afectan a los órganos y tejidos del aparato urinario, interpretará los estudios de laboratorio y gabinete; describirá la técnica quirúrgica, el protocolo anestésico y cuidados perioperatorios.

Actividades

Identificar el hilio renal y cada una de las estructuras que lo conforman para realizar la disección de éstas y la ligadura, a manera de retirar el riñón con el uretero respectivo

Habilidades

Manejo de disección roma y de ligaduras

Destrezas

Practicar la ligadura y los nudos manuales para manejo de estructuras hacia la profundidad de la cavidad abdominal

Desarrollo del tema

Anatomía quirúrgica del riñón

Los riñones se localizan en el espacio retroperitoneal, laterales a la aorta y a la vena cava caudal. Poseen un polo craneal, otro caudal y una cápsula fibrosa

rodeada por cantidades variables de grasa peri renal dorso craneal, en contacto con los músculos sublumbares al lado de la columna vertebral, la porción ventral está rodeada de peritoneo. El polo craneal del riñón derecho se localiza a nivel de la 13ava. costilla y 2ª lumbar, lateral a la vena cava y el riñón izquierdo entre la 1era y 3er. vértebra lumbar lateral a la arteria aorta. En la parte media se encuentra el hilio, por donde pasa la arteria (craneal), vena, linfáticos, nervio y uréter en dirección caudal. Su estructura consta de corteza que aloja a los glomérulos, la médula compuesta por los túbulos colectores y la pelvis renal que recibe la orina y la dirige hacia el uréter correspondiente que ingresa oblicuo en la superficie dorsal de la vejiga urinaria a través de un orificio rasgado; ambos uréteres en conjunto con la uretra conforman el trígono vesical (Figura 1)

Irrigación

La irrigación arterial se origina a partir de la aorta caudal mediante la arteria renal, que se bifurca en ramas dorsal y ventral, cada una proporciona de cinco a siete arterias Inter lobares las que se ramifican en las arterias arcuatas en la unión cortico medular, se irradian a la corteza como arterias interlobulillares, que suministran sangre a las arteriolas aferentes del glomérulo, siguen su trayecto como arterias eferentes y yuxtaglomerulares para conformar la vasa recta descendente y ascendente.

Drenaje venoso

La vasa recta ascendente y la red de capilares peritubulares, dan origen a las venas Inter lobares, las cuales siguen un patrón idéntico al de las arterias renales, de naturaleza superficial y profunda.

En los perros, la vena renal izquierda recibe la vena ovárica izquierda, o la testicular, razón que justifica evitarlas en caso de animales enteros.

Inervación

La inervación simpática autónoma del riñón proviene de los ganglios de la región y de los nervios espláncnicos lumbares que forman un plexo alrededor de las arterias renales. Las ramas del tronco vago dorsal (parasimpático) se unen al plexo renal.

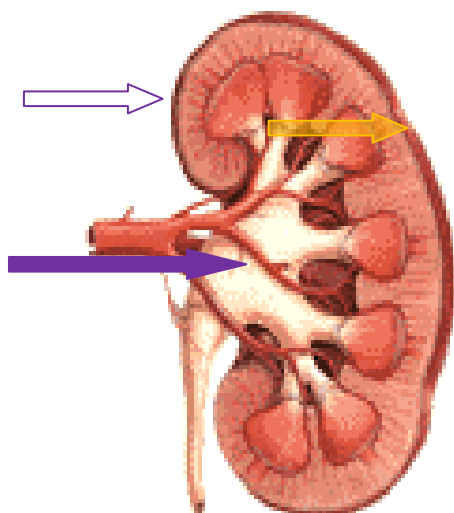


Figura 1. Anatomía del riñón.

Flecha amarilla. Corteza. Flecha blanca. Médula.

Flecha morada. Pelvicilla renal

Fisiología

Los riñones se encuentran relacionados con múltiples funciones primordiales para el organismo, entre las que se citan:

- Producción de orina y excreción de productos metabólicos de desecho como la creatinina, urea, bilirrubina y fármacos.
- Regulación del equilibrio hídrico y electrolítico
- Control de la presión arterial
- Producción de eritropoyetina que estimula la producción de eritrocitos
- Regulación de la actividad de la vitamina D

Signos clínicos de enfermedad renal

Hematuria, estranguria, piuria, polaquiuria, anuria, y signos relacionados con estados de uremia como anorexia, letargo, vómitos, deshidratación.

Diagnóstico

Se realiza el examen físico detallado del paciente; se requiere de hemograma, bioquímica sanguínea para evaluar urea, creatinina, fósforo y calcio; si es posible, se determinan gases sanguíneos para el manejo electrolítico. El examen general de orina es importante para evaluar la gravedad específica y relacionarla con el grado de hidratación del animal. Se requieren estudios de imagenología.

Cuidados prequirúrgicos

Se establece ayuno de líquidos y sólidos, de acuerdo con la condición del paciente. Se estabiliza al paciente mediante terapia de líquidos y electrolitos, por lo general se alteran los niveles de potasio que ocasionan disrritmias.

En insuficiencia renal crónica es posible que se observe hipocalcemia y anemia.

Los pacientes con hematocrito menor al 20% requieren de transfusión.

Se aplica antibioterapia de amplio espectro IV como penicilinas, cefalosporinas o fluoroquinolonas.

Protocolo anestésico

Analgésico: Butorfanol 0.2- 0.4mg/kg de peso IV.

Anticolinérgicos: Atropina o glicopirrolato para controlar la bradicardia a 0.022mg/kg IV, en caso de que se presente.

Tranquilizante: Diazepam 0.02mg/kg de peso IV.

Anestésico inductor: Propofol 6mg/kg de peso IV, o etomidato 0.5-1.5mg/kg IV.

Anestesia de mantenimiento: Isoflurano

Indicaciones

Neoplasias renales, quiste único renal, hidronefrosis, infestación con *Dioctophyma renale*, destrucción traumática del parénquima renal, avulsión del pedículo renal, hemorragia incontrolable, pielonefritis refractaria a terapia médica y anomalías ureterales o algún urolito renal que ocasione pérdida de la función renal.

Técnica quirúrgica

El abdomen se prepara para cirugía estéril y se realiza la incisión en la línea media ventral abdominal entre la apófisis xifoides hasta la cicatriz umbilical y se amplía lo suficiente para seguir el trayecto del uréter hasta la vejiga (Figura 1).

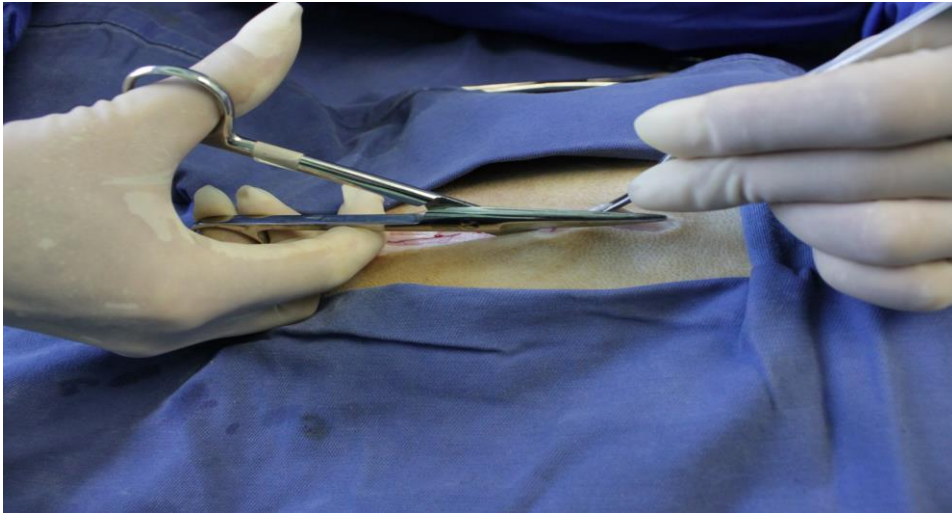


Fig. 1. Incisión en la línea media ventral abdominal entre la apófisis xifoides hasta la cicatriz umbilical

Los bordes de la incisión se protegen con compresas húmedas y se recomienda un separador de Balfour.

Todos los órganos abdominales son inspeccionados previos a explorar las vías urinarias.

El riñón derecho se expone al retraer la porción descendente del duodeno y se desplazan las asas intestinales hacia el lado opuesto protegidas por el mesenterio. Para el riñón izquierdo, se expone mediante el desplazamiento de las asas intestinales hacia la parte media a través del colón y meso colón como apoyo. Enseguida se aísla el riñón con compresas humedecidas.

El riñón se libera de sus inserciones sublumbares mediante disección roma con tijeras de Metzembaum, o con disección digital a través de una compresa de gasa.

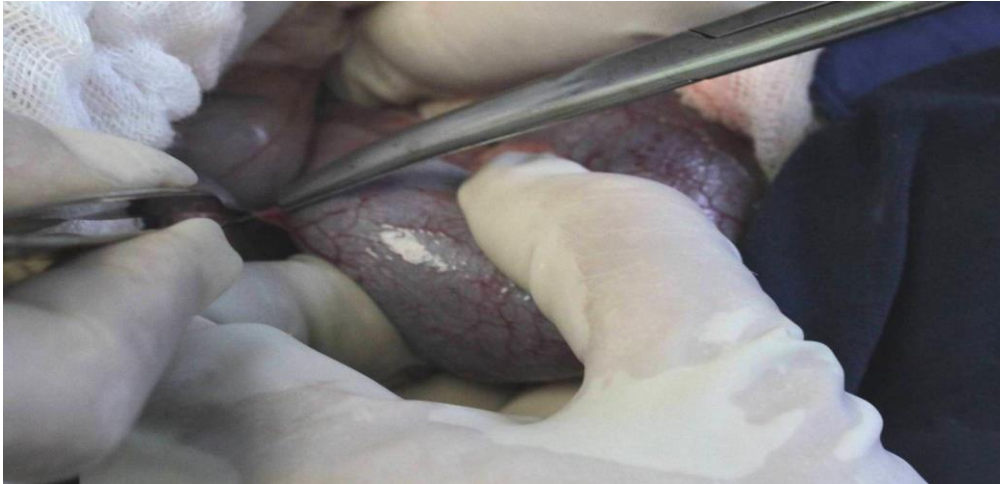

Fig. 2. El riñón se libera de sus inserciones sublumbares mediante disección roma con tijeras de Metzembraum

Se refleja el riñón y se retrae medialmente para exponer la superficie del hilio renal, se identifica cada una de las estructuras (Figura 2) (arteria, vena y uréter). La vena ovárica o testicular se localiza para evitarla en animales enteros.

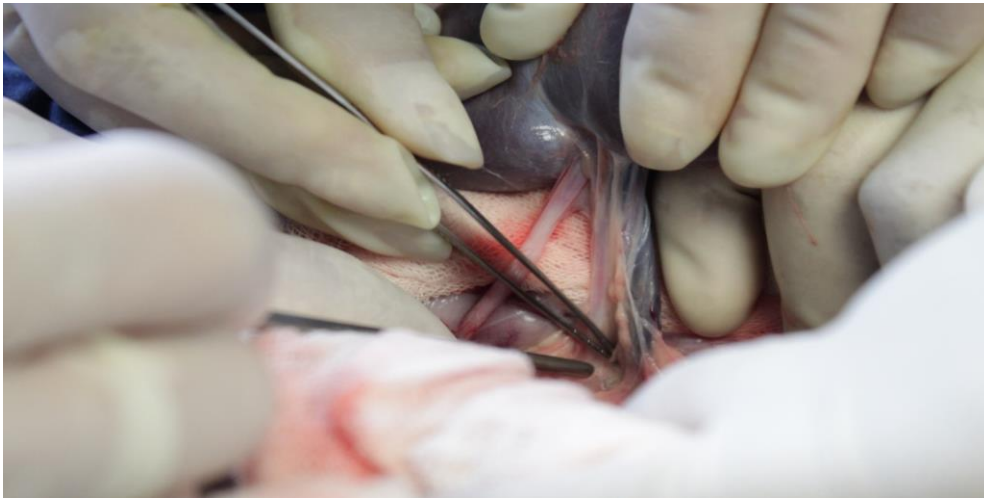


Fig. 3. Se refleja el riñón y se retrae medialmente para exponer la superficie del hilio renal, se identifica cada una de las estructuras (arteria, vena y uréter).

Se realiza doble o triple ligadura independiente en la arteria y vena renal (Figuras 3 y 4). Se recomienda el uso de material de sutura absorbible monofilamento calibre dos ceros. Se sigue el trayecto del uréter lo más cercano a la vejiga para ser ligado y evitar la posibilidad de acumulo de orina que promueva infección, o disminuir el riesgo de metástasis ante alguna neoplasia renal. Se realiza el corte entre las ligaduras (Figura 5). En caso del uréter se sigue su trayecto retroperitoneal y se

corta cercano a la vejiga urinaria y se fija a ésta con un par de puntos no perforantes (Figura 6).

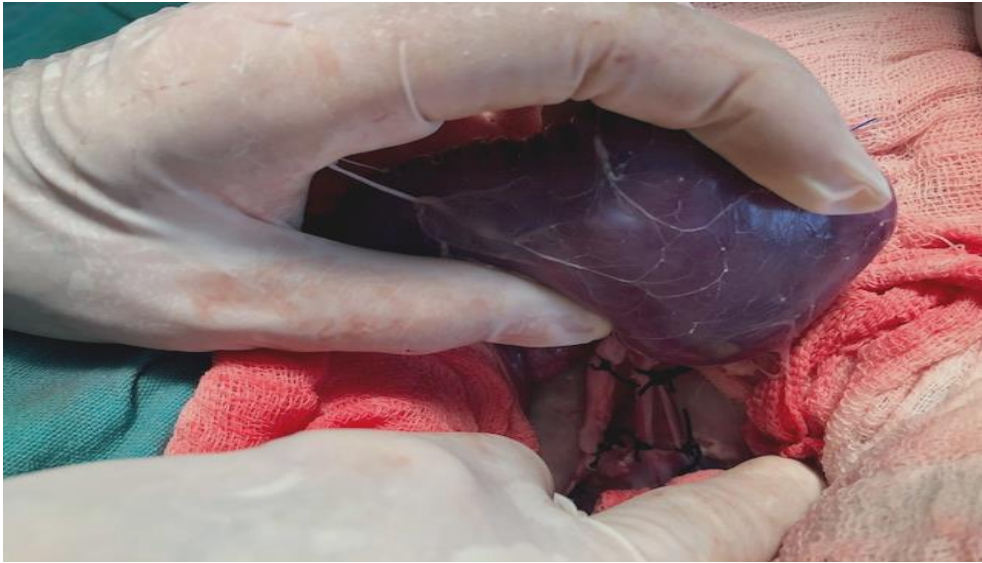


Fig. 4. Se realiza doble o triple ligadura independiente en la arteria, vena renal y uréter

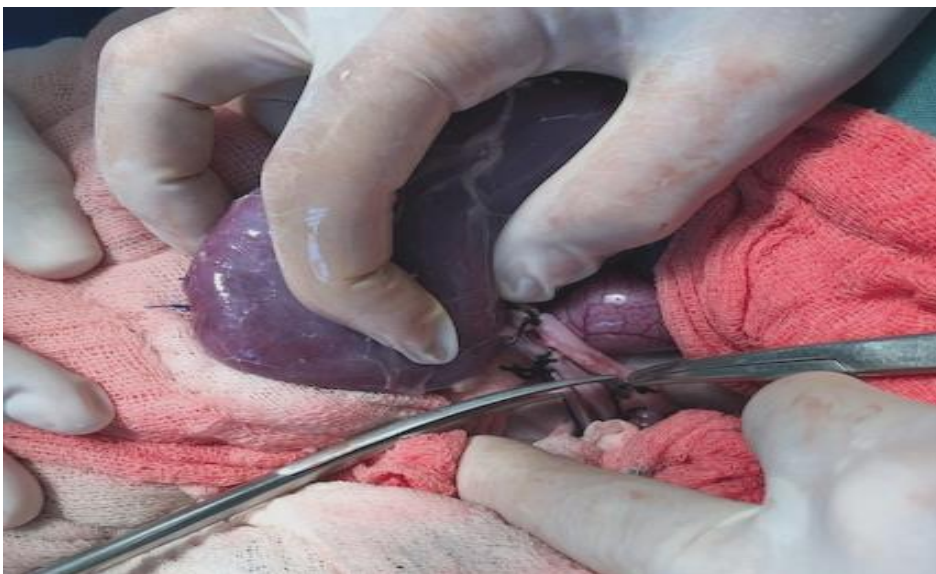

Fig. 5. Se realiza el corte entre ambas ligaduras y se verifica la ausencia de hemorragia

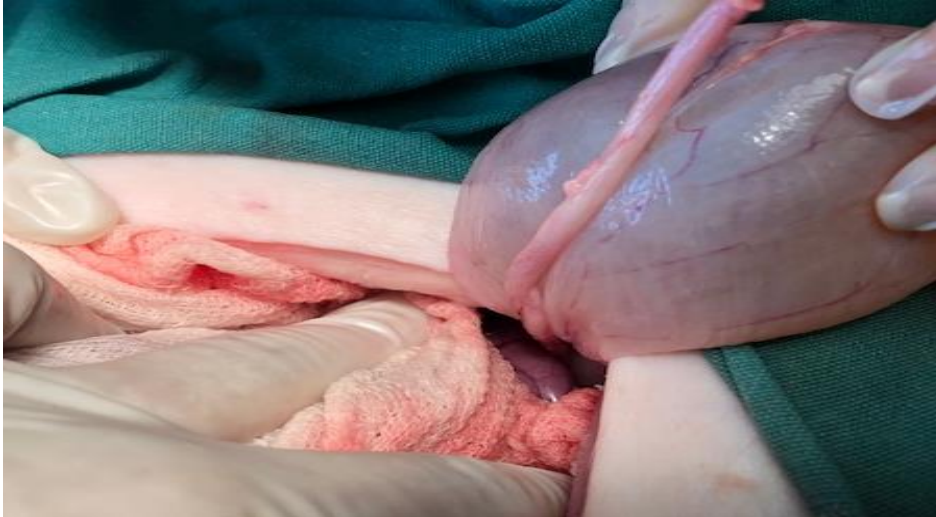

Fig. 6. Se sigue el trayecto retroperitoneal del uréter y se corta cercano a la vejiga urinaria, se fija a ésta con un par de puntos no perforantes

Se verifica la ausencia de hemorragia y se colocan los intestinos en su posición normal, así como el omento mayor. El abdomen se sutura de la manera habitual.

Los pacientes requieren de cuidado intensivo posterior a la ureteronefrectomía unilateral.

Evaluación

El alumno se evaluará durante el desarrollo de la práctica de ureteronefrectomía en la que integrará y aplicará los principios de la cirugía con énfasis en la el manejo del riñón, la identificación y ligadura de la arteria y vena renal así como de la ligadura del uréter cercano a la vejiga.

Bibliografía

- Bojrab MJ. Disease mechanisms in small animal surgery. 2nd ed. Philadelphia: Lea and Febiger, 1993.
- Bojrab MJ. Técnicas actuales en cirugía de animales pequeños. 3^a ed. Uruguay: Interamericana, 1993.
- Bojrab MJ. Pathophysiology in small animal surgery. 3^a ed. Philadelphia: Lea and Febiger, 1995.
- Kirk RW, Bonagura JD. Current veterinary therapy XII. Small animal practice. Philadelphia: W.B. Saunders Company, 1995.
- Slatter DH. Textbook of small animal surgery, 2nd ed. Philadelphia, USA: W.B. Saunders Company, 2003.
- Smith MM, Waldron DR. Atlas of approaches for general surgery of the dog and cat. Philadelphia: W.B. Saunders Company, 1993.
- Kirk RW, Bonagura JD. Current veterinary therapy XII. Small animal practice. Philadelphia: W.B. Saunders Company, 1995.

Slatter DH. Textbook of small animal surgery. 3era. ed. Philadelphia, USA: W.B. Saunders Company, 2003.

Smith MM, Waldron DR. Atlas of approaches for general surgery of the dog and cat. Philadelphia: W.B. Saunders Company, 1993.

Fossum WT. Small Animal Surgery. St. Louis Missouri: Mosby Elsevier, 2007.

Rodríguez GJ, Martínez SMJ, Graus MJ. Cirugía en la clínica de pequeños animales. El abdomen craneal. España: Servet, 2010

Rodríguez GJ, Martínez SMJ, Graus MJ. Cirugía en la clínica de pequeños animales. El abdomen caudal. España: Servet, 2007.

Williams JM y Niles JD. Manual de cirugía abdominal en pequeños animales. España: Ediciones, 2009.

CISTOTOMÍA

Norma Silvia Pérez Gallardo
Alicia Elena Olivera Ayub

Introducción

En la vejiga suele encontrarse sedimento, que pueden congregarse hasta que se conformen verdaderos cistolitos; asentamiento de neoplasias, vejigas edematosas, hemorrágicas entre las principales afecciones

Objetivo General

El alumno integrará los conocimientos, las actitudes, aptitudes y habilidades de los principios de la cirugía mediante la comprensión y empleo de las bases anatómicas, fisiológicas y farmacológicas en las patologías quirúrgicas en los tejidos blandos, con el fin de aplicarlos durante el ejercicio de la práctica profesional.

Objetivo Específico

Integrará los principios de la cirugía realizando cirugías del aparato urinario como cistotomía. Entenderá la fisiopatología quirúrgica de las alteraciones que afectan a los órganos y tejidos del aparato urinario, interpretará los estudios de laboratorio y gabinete; describirá la técnica quirúrgica, el protocolo anestésico y cuidados perioperatorios.

Actividades

El estudiante realizara sondeo uretral, cistocentesis y practicará suturas invaginantesno perforantes

Habilidades

El estudiante será capaz de acceder al manejo de la vejiga urinaria, realizar cistocentésis y aplicar suturas de tipo no perforante para su reconstrucción

Destrezas

El alumno manejava órganos huecos y llevara a cabo la identificación; así como la aplicación de sondas tanto en uretra como en uréteres para verificar que se encuentren permeables

Desarrollo del tema

Anatomía quirúrgica

La vejiga urinaria es un órgano de almacenaje distensible lo que provoca que varíe su tamaño y posición. Cuando está completamente vacía es pequeña y globular, sus paredes muestran mayor grosor; la luz es prácticamente inexistente y descansa sobre la cavidad pélvica craneal del piso de la pelvis. Cuando la vejiga se distiende se sitúa en sobre la pared ventral del abdomen caudal, Presenta un vértice craneal (ápex), un cuerpo intermedio, y el cuello caudal que se estrecha hacia el orificio uretral interno en la unión con la uretra que en conjunto con ambos uréteres conforman el trígono vesical. Posee un par de ligamentos laterales y un ligamento medio ventral.

Irrigación

El principal suministro proviene de las arterias vesicales caudales, originadas a partir de las arterias prostáticas o vaginales. Mientras que las arterias vesicales craneales provienen de las arterias ilíacas internas y se dirigen ventralmente a la vejiga.

La sangre venosa drena a las pudendas internas.

Los linfonodos lo hacen al ganglio hipogástrico, sublumbar e ilíaco medial.

Inervación

La inervación motora proviene de las fibras autónomas (ligamentos laterales) por el nervio simpático hipogástrico y el nervio parasimpático pélvico que inerva al músculo detrusor; mientras que las fibras sensitivas provienen del nervio pudendo.

Indicaciones

Cistolitiasis (la más común), neoplasia, divertículo o ruptura, reparación de uréteres ectópicos, biopsias, o cistitis que no cede al tratamiento médico.

Signos clínicos

Incontinencia urinaria, dolor en el abdomen posterior y distensión abdominal, aunado a disuria, estranguria, piuria, vómito, deshidratación.

Diagnóstico

Se fundamenta en los signos clínicos y el examen físico (palpación de la vejiga urinaria), se complementa con examen radiográfico, ultrasonido, cistografía de contraste, urianálisis, citoscopía, bioquímica y hemograma.

Cistotomía

Técnica quirúrgica

El paciente se prepara para cirugía aséptica y se coloca en decúbito dorsal. Se aplican los campos quirúrgicos y se procede a realizar celiotomía posteroumbilical a través de la línea media (Figura 1), en el macho se rodea el prepucio y se

desplaza el pene para evitar la arteria dorsal del pene. Se ligan y se cortan los vasos prepuciales de la epigástrica superficial caudal.

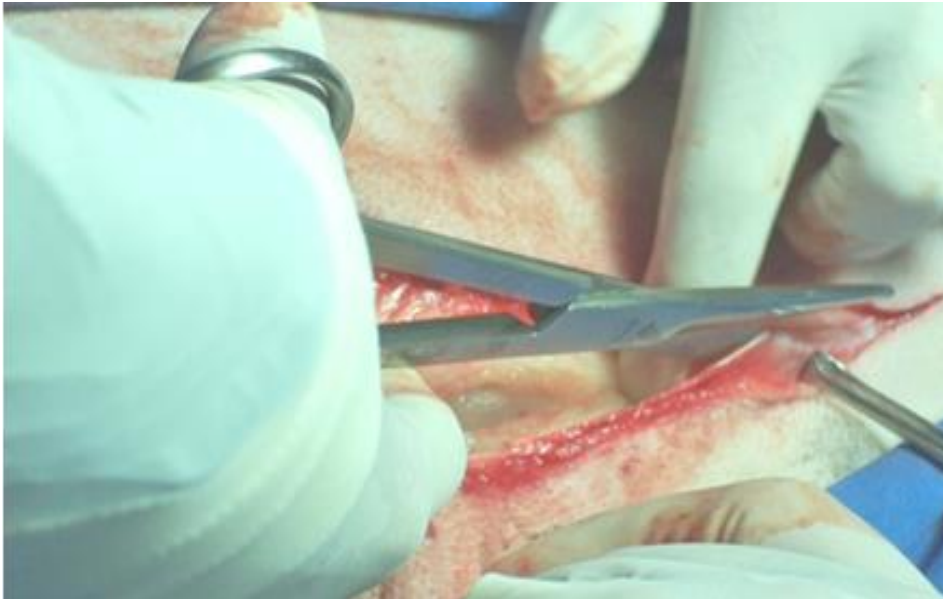

Fig. 1. Se procede a realizar celiotomía posteroumbilical a través de la línea media

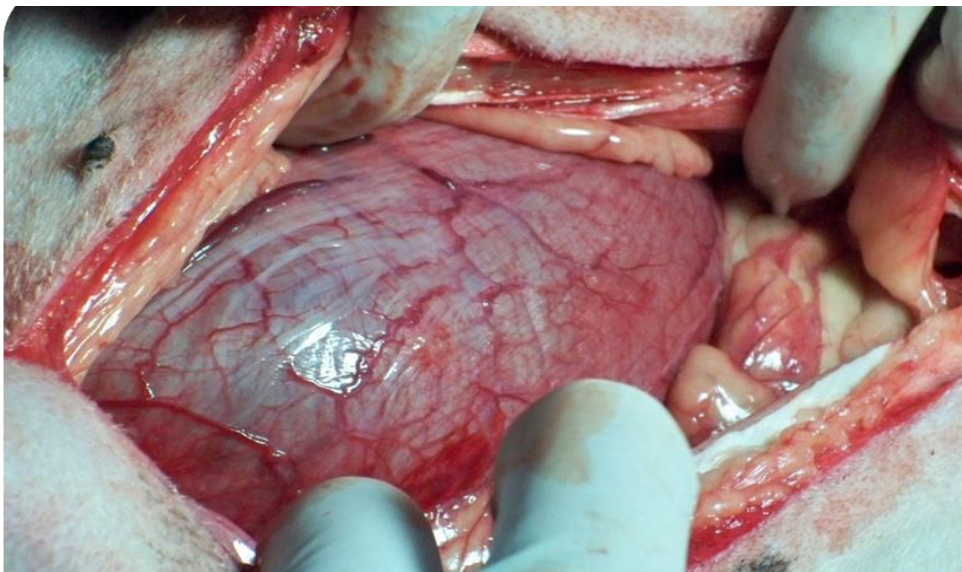


Fig. .2 Se identifica la vejiga urinaria

Se identifica (Figura 2), se exterioriza y se aísla la vejiga urinaria de la cavidad abdominal mediante compresas húmedas (Figura 3). Se colocan suturas de estabilización con material absorbible calibre 2-0 ó 3-0.

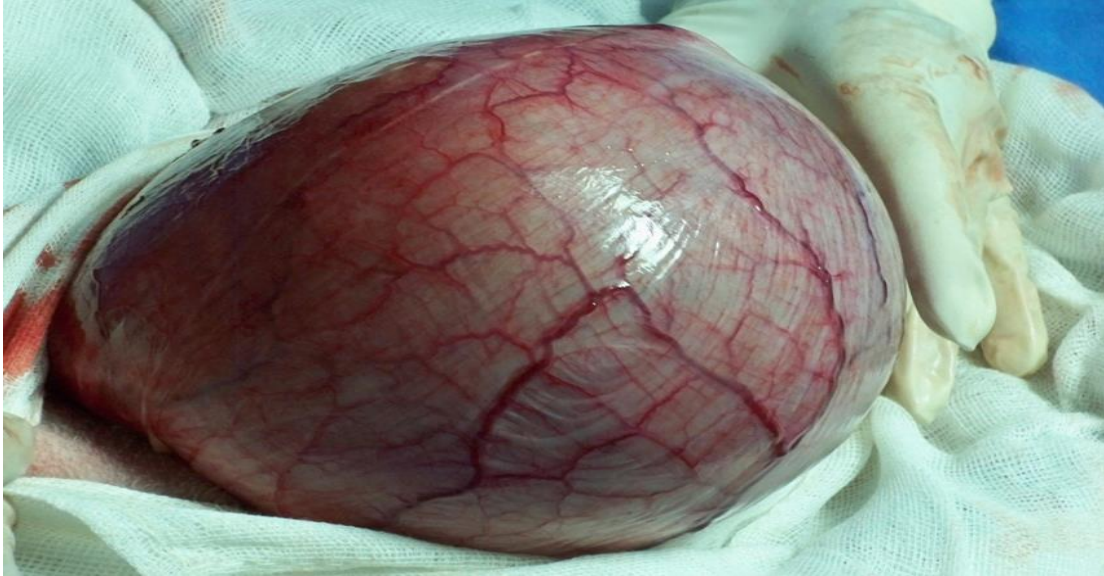

Fig. 3. Se exterioriza y se aísla la vejiga urinaria de la cavidad abdominal mediante compresas húmedas

Se evacua la vejiga mediante sondeo uretral (Figura 4) y se colocan un par de postes con material de sutura (Figura 5) y realiza incisopunción en la zona dorsal o ventral de ésta, alejada de los uréteres y uretra, entre los vasos sanguíneos mayores. Se amplía el corte con tijeras para trabajar con libertad.

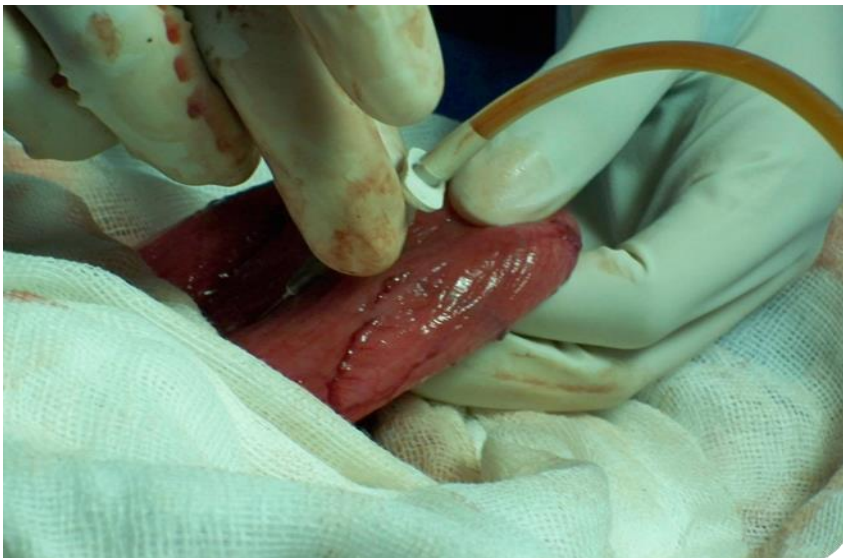

Fig. 4. Se evacúa la vejiga urinaria mediante una válvula de tres vías

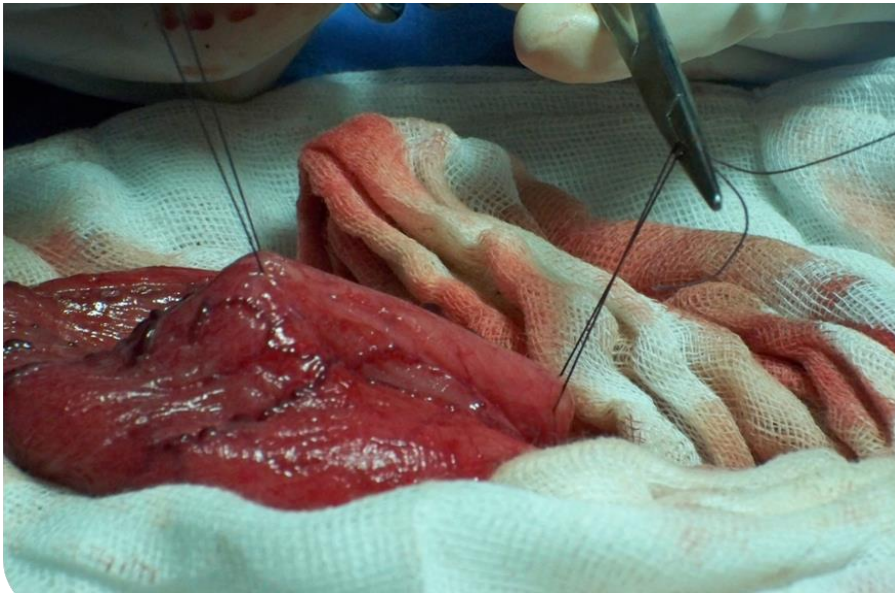

Fig. 5. Se colocan un par de postes con material de sutura

Los urolitos se retiran con una cucharilla y se analizan posteriormente, se toma una muestra directa de la vejiga con un hisopo estéril para cultivo. La mucosa vesical se examina para detectar tumores, úlceras o cualquier otra anomalía, en caso posible se retiran (Figura 6) Se hace pasar el catéter urinario a través de la uretra hasta la vejiga y se irriga con solución salina estéril hasta asegurarse de que exista permeabilidad en la uretra. En el macho, es aconsejable mediante retrohidropulsión desplazar los urolitos de la uretra peneana hacia la vejiga urinaria, o bien en la hembra desde la papila uretral.

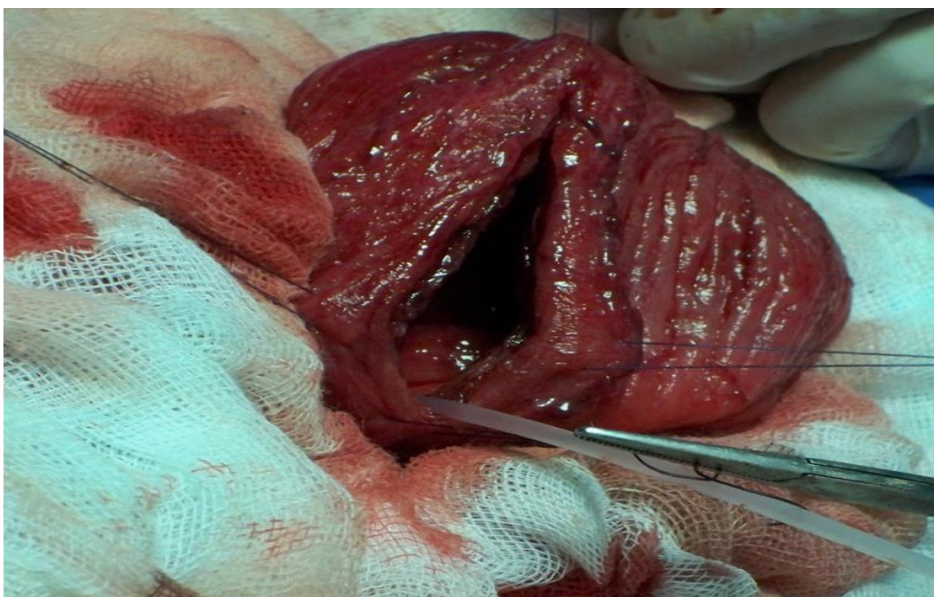


Fig. 6. Se observa la mucosa vesical

Se sutura el órgano en una o dos capas con material de sutura absorbible monofilamento 3-0 con un patrón de sutura continuo no perforante como Bell, Cushing o Lembert, o bien suturas adosantes (Figura 7).

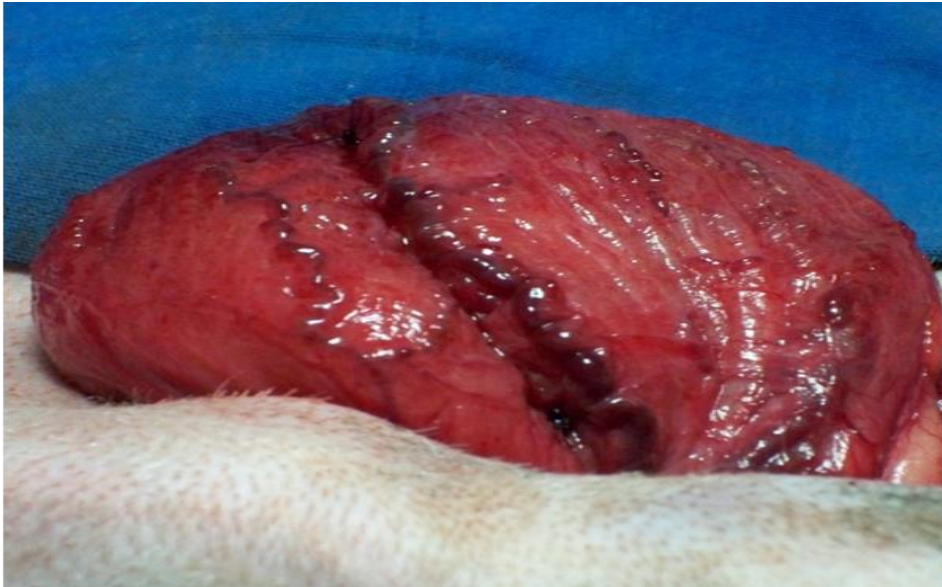

Fig. 7. Se realizó un patrón de sutura no perforante, en este caso se trató de una sutura de Bell.

Las suturas de estabilización se retiran y la vejiga se coloca en la cavidad abdominal en su posición anatómica. Las compresas se retiran y el abdomen es irrigado con solución salina tibia en caso de contaminación.

La línea alba se aproxima de manera convencional con material de sutura absorbible calibre 2-0. El tejido subcutáneo se aproxima y se aplican puntos en la piel.

Evaluación

El alumno se evaluará durante el desarrollo de la práctica de cistotomía en la que integrará y aplicará los principios de la cirugía con énfasis en la el manejo de la vejiga, la incisión y realización de un patrón de sutura continua no perforante como Bell, Cushing o Lembert, o bien suturas adosantes.

Bibliografía

Bojrab MJ. Disease mechanisms in small animal surgery. 2nd ed. Philadelphia: Lea and Febiger, 1993.

Bojrab MJ. Técnicas actuales en cirugía de animales pequeños. 3^a ed. Uruguay: Interamericana, 1993.

Bojrab MJ. Pathophysiology in small animal surgery. 3^a ed. Philadelphia: Lea and Febiger, 1995.

Kirk RW, Bonagura JD. Current veterinary therapy XII. Small animal practice. Philadelphia: W.B. Saunders Company, 1995.

Slatter DH. Textbook of small animal surgery, 2nd ed. Philadelphia, USA: W.B. Saunders Company, 2003.

Smith MM, Waldron DR. Atlas of approaches for general surgery of the dog and cat. Philadelphia: W.B. Saunders Company, 1993.

Kirk RW, Bonagura JD. Current veterinary therapy XII. Small animal practice. Philadelphia: W.B. Saunders Company, 1995.

Slatter DH. Textbook of small animal surgery. 3era. ed. Philadelphia, USA: W.B. Saunders Company, 2003.

Smith MM, Waldron DR. Atlas of approaches for general surgery of the dog and cat. Philadelphia: W.B. Saunders Company, 1993.

Fossum WT. Small Animal Surgery. St. Louis Missouri: Mosby Elsevier, 2007.

Rodríguez GJ, Martínez SMJ, Graus MJ. Cirugía en la clínica de pequeños animales. El abdomen craneal. España: Servet, 2010

Rodríguez GJ, Martínez SMJ, Graus MJ. Cirugía en la clínica de pequeños animales. El abdomen caudal. España: Servet, 2007.

Williams JM y Niles JD. Manual de cirugía abdominal en pequeños animales. España: Ediciones, 2009.

ANESTESIA FIJA (INYECTABLE) E INHALADA EN CONEJOS

Lorena Villafuerte García

Introducción

El proceso anestésico se puede definir como un estado de inconciencia, en el que el individuo no responde a estímulos sensoriales (dependiente del fármaco anestésico), pero sobre todo, debe ser reversible. De ahí surge la necesidad de conocer cuáles son los medicamentos ideales para poder producir un estado anestésico en cualquiera de las especies con las que el Médico Veterinario puede llegar a interactuar. La anestesia es uno de los procedimientos más comunes para conseguir los objetivos deseados en el ámbito experimental y enseñanza, por lo que se considera que quien utilice animales para tales fines debería conocer sus fundamentos y las técnicas básicas empleadas.

Si bien hoy en día el uso de animales de laboratorio como modelo de enseñanza para la práctica quirúrgica ha tomado gran auge, es indispensable como profesional de las ciencias médico quirúrgicas realizar adaptaciones en el campo de la anestesia que nos permitan lograr en los conejos (*Oryctolagus cuniculus*) un procedimiento anestésico que evite que el animal padezca angustia (tranquilizante), dolor (analgésico) y sobre todo que se encuentre inconsciente del medio que le rodea (anestésico). Esta particular combinación solo se puede lograr proporcionando una anestesia balanceada que sea pensada para cada individuo; considerando sus características fisiológicas y metabólicas para lograr un equilibrio entre el manejo que se realizará y la cantidad de fármaco administrada.

Al hablar de la anestesia inyectable, no se puede dejar de mencionar que, en los conejos, lo más recomendable es usarla en procedimientos cortos, que no vayan más allá de 20 a 30 minutos; pasado este periodo se recomienda la administración parenteral de otros fármacos para mantener el mismo plano anestésico. En ocasiones la conducción y mantenimiento de la anestesia se logra mediante la vía inhalatoria, ya que esta técnica se considera más segura por su mínimo metabolismo y forma de eliminación.

Objetivo general

Que el alumno conozca los medicamentos que pueden emplearse para lograr anestesia balanceada en el conejo, así como las dosis, vías de administración (IV, IM, IP, SC) y el manejo correcto del espécimen para poder aplicar los fármacos de manera adecuada. El alumno deberá conocer los conceptos y maniobras relevantes en cuanto al buen uso y aplicación de la anestesia inhalatoria en el conejo (inducción y mantenimiento), así como los distintos aditamentos de conducción (mascarillas y cánulas traqueales) y sistemas de mangueras (sistemas Bain y Jackson Rees) para lograr tal fin.

Objetivo específico

Mediante fundamentos teóricos, el alumno elegirá el protocolo anestésico adecuado para cada individuo gracias a la evaluación preanestésica y parámetros específicos del conejo como modelo quirúrgico, también deberá realizar el manejo y sujeción adecuados para la especie, con la finalidad de no lesionar de manera innecesaria al conejo y reducir la ansiedad.

El alumno realizará el cálculo de dosis miligramos por kilogramo y mililitros totales de las sustancias activas para su aplicación (tranquilizantes, analgésicos y anestésicos) a cada individuo (*Oryctolagus cuniculus*).

Una vez realizado el manejo pertinente bajo anestesia inyectable, el alumno continuará con el desarrollo del procedimiento anestésico con la ayuda de la máquina de anestesia inhalada, contemplando entonces que deberán conocer las maniobras relevantes en cuanto al uso de la máquina para lograr un proceso anestésico exitoso (dosis de oxígeno, elección del sistema anestésico y el manejo y control de la concentración anestésica).

Actividades

- Realización del examen físico general que incluye 14 parámetros.
- Cálculo de dosis pre anestésicas, anestésicas y terapia de líquidos.
- Identificación y visualización de los distintos accesos venosos que pueden observarse en el conejo.
- Aplicación de catéter endovenoso y fijación.
- Mantenimiento anestésico.
- Llenado y comprensión de hoja de registro anestésico

Habilidades

El alumno deberá conocer los rangos de los parámetros fisiológicos de la especie y realizar la evaluación pre anestésica del modelo quirúrgico para establecer cálculo de dosis y terapia de fluidos. De acuerdo con los datos obtenidos en el Examen Físico General (EFG), se determinará la elección de la medicación para calcular las dosis de los fármacos y terapia de líquidos; así como la técnica para colocar catéteres endovenosos. Adquirirá las habilidades pertinentes para el buen uso de la máquina de anestesia inhalada y como llevar un procedimiento anestésico seguro mediante el control de los porcentajes del dial.

Destrezas

Se fomentará en el alumno la adquisición de habilidades técnicas para el manejo y sujeción del conejo, cálculo de dosis, aplicación de medicamentos, colocación de catéteres en las distintas vías venosas, manejo, uso y control de la máquina de anestesia inhalada y el llenado y comprensión de la hoja de registro anestésico para la especie, todo esto con la finalidad de que alumno pueda replicar cada uno

de los procedimientos antes mencionados solo con supervisión y la menor intervención posible por parte del personal docente.

Desarrollo del tema

1.- Se realizará de manera demostrativa las distintas formas de sujeción y manejo en los conejos, con la finalidad de facilitar las maniobras de contención y aplicación de medicamentos para que pueda ser replicado después.

2.- El alumno realizará la evaluación pre anestésica del conejo (evaluación inicial o parámetros basales), dicha evaluación deberá incluir 14 parámetros, que el alumno registrará para su posterior comparación; estos parámetros son:

1. Peso
2. Condición corporal
3. Estado de conciencia
4. Porcentaje de hidratación
5. Linfonodos
6. Frecuencia cardíaca
7. Color de las membranas mucosas
8. Tiempo de llenado capilar
9. Pulso
10. Frecuencia respiratoria
11. Campos pulmonares
12. Palmo percusión
13. Palpación abdominal
14. Temperatura

3.- El alumno realizará el cálculo de dosis de la medicación elegida, así como la terapia de fluidos que requiera el conejo según su peso y condición general. Las combinaciones de tranquilizantes y anestésicos que podrían usarse son las siguientes:

Xilazina 10 mg/kg + ketamina 25 mg/kg
Acepromacina 0.5 a 1 mg/kg + ketamina 35 mg/kg
Midazolam 1 a 2 mg/kg + ketamina 25 mg/kg

Las dosis y los medicamentos antes mencionados son resultado de 6 años de trabajo, gracias a esto se logró la estandarización de estos protocolos.

Todos los conejos deberán recibir medicación analgésica (doble esquema) sin importar el protocolo anestésico (neuroleptoanestesia) utilizado. Los analgésicos empleados son:

Meloxicam .4 mg/k
Tramadol 10 mg/kg

4.- Procedimiento de purga del aparato de venoclisis. Una vez conectada la venoclisis al frasco de solución salina (Fig. 1), deberá permitirse la salida del líquido a través del delgado tubo que la conforma hasta observar que el aire contenido en esta fue arrastrado en su totalidad por la solución. (El aparato de venoclisis deberá estar listo para su uso en el momento que se requiera). (Fig.2).

Figura 1. Equipo de venoclisis microgotero. Ideal para animales que pesan menos de 10 kg. Solución salina utilizada para la terapia de líquidos.

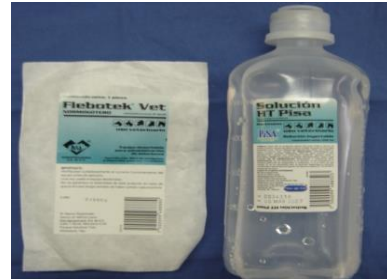
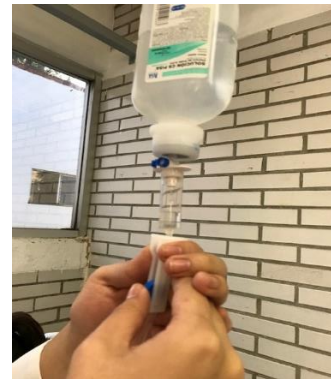
Figura 2. Conexión del equipo de venoclisis al frasco de solución salina. Preparándose para el proceso de "purga", quedando así, listo para su posterior conexión al catéter endovenoso.



5.- El alumno aplicará los medicamentos al espécimen, estos podrán ser administrados por vía IM ó SC, según se dé la indicación. (Fig. 3 y 4). Cuando la mediación pre anestésica (tranquilizante) y anestésica haya sido aplicada, el alumno deberá esperar un lapso de entre 10 a 15 minutos (dependiendo de la vía de administración) para observar los efectos anestésicos y proceder a la aplicación del catéter endovenoso. (Fig. 3).



Figura 3. Se muestra la aplicación IM.

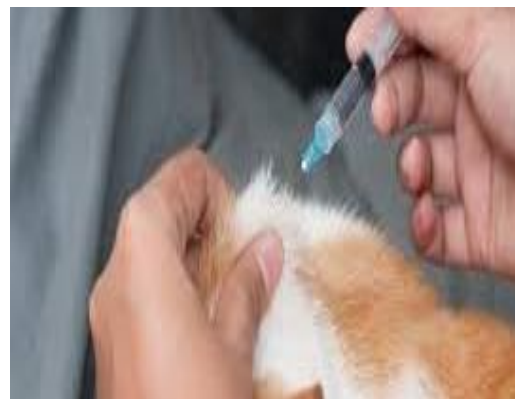

Fig. 4. Aplicación S.C.

6.- Cuando el conejo se observe bajo condiciones de anestesia, se realizará la aplicación del catéter endovenoso en las venas marginales de la oreja (Fig. 5) y se procederá a la fijación con cinta adhesiva (Fig. 6), acto seguido se conectará el equipo de venoclisis para tener una vía venosa permeable para la posterior aplicación de medicamentos analgésicos por esta vía. (Fig. 7).



Figura 5. Aplicación de catéter en la vena marginal de la oreja. El calibre del catéter puede ser 24 o 22 G.

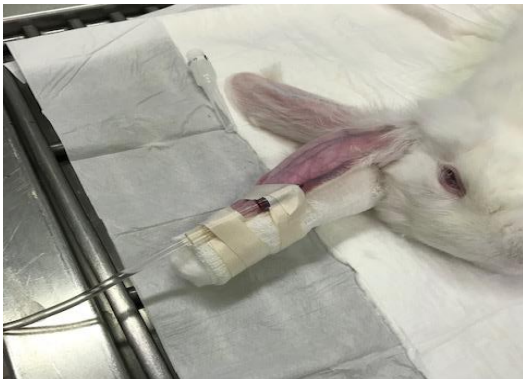

Figura 6. Fijación del catéter endovenoso con cinta adhesiva y utilización de un rollo de gasa como aditamento que facilita la colocación y estabilidad.



Figura 7. Aplicación IV de medicamentos.

7.- La combinación de medicamentos tranquilizantes y anestésicos empleada en los conejos no proporciona mas allá de 25 minutos de contención química, tiempo suficiente para la colocación del catéter IV, tricotomía y aplicación de sustancias antisépticas; motivo por el cual, se debe proporcionar continuidad anestésica y así poder realizar el manejo posterior correspondiente, para tales fines los medicamentos anestésicos y dosis que podrían emplearse son:

Ketamina 15 mg/kg
Pentobarbital 25 mg/kg o hasta 45 mg/kg
Propofol 10 mg/kg

8.- En el caso de necesitar continuar con un periodo más prolongado de anestesia, se podrá utilizar el aparato de anestesia inhalada. Los pasos que se deben seguir para el uso de la máquina son los siguientes:

- Se debe tener conocimiento de las partes que componen la máquina de anestesia inhalada y que tienen participación para lograr el proceso anestésico en el conejo. (Figura 8)



1. Flujómetro, se dosifica la cantidad de oxígeno en mililitros que el conejo necesita.
2. Vaporizador, en este se aprecia el fármaco volátil que debe utilizarse.
3. Válvula Flush o de oxígeno directo.
4. Conexión o entrada para la adaptación del sistema anestésico (S. Bain o S. Jackson Ress)

Figura 8. Componentes de la máquina

- Conocer el funcionamiento de los sistemas anestésicos (Bain (Fig. 9) y Jackson Rees (Fig.10)) para poder resolver cualquier contratiempo que se presente durante el proceso.

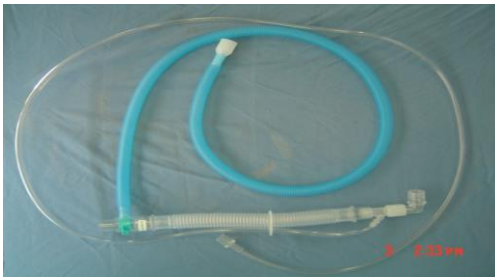

Figura 9. Sistema Bain.



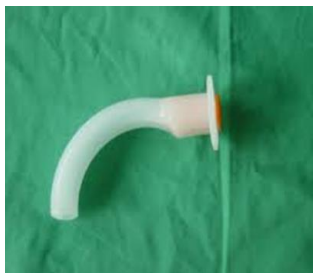Figura 10. Sistema Jackson Rees.

- Identificar para que tipo de fármaco volátil esta calibrado el vaporizador de la máquina. (Fig. 11).

Figura 11. Los vaporizadores están calibrados para vaporizar solo un tipo de fármaco. En color morado (Isoflurano), en color amarillo (Sevofluorano). Estos no pueden usarse indistintamente.

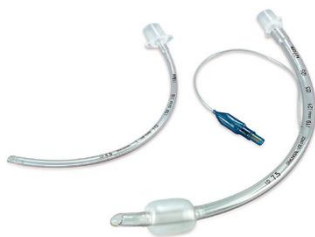

- Se debe conocer el peso del espécimen, para poder calcular la dosis de oxígeno que funge como gas acarreador de las moléculas de Isoflurano. La dosis de oxígeno requerida para para tal proceso es de 100 a 200 ml/kg de peso.
- Identificar los medios de conducción anestésicos como cánulas laríngeas (Fig. 12) (cánula de Guedel), mascarillas faciales (Fig. 13) y cánulas endotraqueales. (Fig.14), ya que con estos se disminuye el espacio muerto anatómico.



| Figura 12. Cánula laríngea (Guedel)

| Figura 13. Mascarillas faciales.



| Figura 14. Cánulas endotraqueales.

- Conocer los porcentajes del dial del vaporizador que se consideran de inducción y los que se consideran de mantenimiento. Inducción 5 a 3 % y de mantenimiento 2.5 a .5 %). (Fig. 15)

Figura 15. Dial del vaporizador que indica los porcentajes anestésicos del Isoflurano. El punto blanco debajo del número indica el porcentaje anestésico en el que se encuentra el dial.



La determinación del porcentaje con el que se inicia la inducción del paciente dependerá del grado de anestesia disociativa que presente cada espécimen; es decir, si aún se observan parámetros que nos indiquen cierto grado de anestesia superficial, se sugiere comenzar la inducción con un 3 % de Isoflurano. Generalmente el mantenimiento anestésico en el conejo se lleva con porcentajes de **2 al .5 %**.

Evaluación

Los alumnos se evaluarán por medio de las habilidades y aptitudes que se observen durante la realización de todos los procesos observados durante la práctica (técnica de venopunción, cálculo de medicamentos, terapia de líquidos, uso de la máquina de anestesia y mantenimiento de esta durante todo el proceso). Toda la información recabada se vierte en una tabla que evalúa las distintas actividades que debe desarrollar el anestesta y se asienta una calificación de acuerdo al criterio del profesor o el evaluador.

Bibliografía

- De Srgura IAG. Métodos de anestesia, analgesia y eutanasia.
- Bimonte Patetta, D. (2007). Anestesia general en el conejo (General Anaesthesia in rabbit). *REDVET. Revista electrónica de Veterinaria*, 1695, 7504.
- Vilcahuamán Bernaola, G. (2018). Monitoreo anestésico en conejos (*Oryctolagus cuniculus*) con un protocolo de acepromazina, propofol y tramadol.
- Soto Cabrera, M. A. (2010). Descripción del comportamiento anestésico del conejo doméstico (*Oryctolagus cuniculus*) frente a la inducción y redosificación con ketamina intravenosa (IV).
- González Gil, A. (2004). *Efectos de la anestesia inhalatoria sobre la respuesta orgánica y la función adrenal en el conejo NZW*. Universidad Complutense de Madrid, Servicio de Publicaciones.
- Flores, E., Rufino, D., Bastías, A., Cattaneo, G., & Morales, A. (2008). Descripción de un protocolo en base a dexmedetomidina y ketamina en conejo doméstico (*Oryctolagus cuniculus*). *Avances en Ciencias Veterinarias*, 23(1-2).

OOFOROSALPINGOHISTERECTOMÍA (OSH) Y ORQUIECTOMÍA EN CONEJO

Mariana Camacho Ruíz
Ana Paola Velasco Espinosa

Introducción

A partir de la promulgación de la Ley de Protección a los Animales del Distrito Federal, en la Gaceta Oficial del Distrito Federal en el 2002 y su entrada en vigor se tuvo que recurrir a otras especies provenientes de bioterios o granjas como cerdos y conejos para llevar a cabo las prácticas de la asignatura de Cirugía I.

Por tal circunstancia, se adiciona este manual, las técnicas ooforosalpingohisterectomía (OSH) y orquiectomía (castración) en conejos, con la finalidad de que los alumnos de la asignatura encuentren un referente abordando la anatomía básica y las particularidades de la técnica quirúrgica en esta especie.

Objetivo General

El alumno integrará los conocimientos, las actitudes, aptitudes y habilidades de los principios de la cirugía mediante la comprensión y empleo de las bases anatómicas, fisiológicas y farmacológicas en las patologías quirúrgicas en los tejidos blandos, con el fin de aplicarlos durante el ejercicio de la práctica profesional.

Objetivo Específico

Integrará los principios de la cirugía realizando técnicas quirúrgicas. Entenderá la fisiopatología quirúrgica de las alteraciones que afectan a los órganos y tejidos, interpretará los estudios de laboratorio y gabinete; describirá las técnicas quirúrgicas: ooforosalpingohisterectomía y orquiectomía, el protocolo anestésico y cuidados perioperatorios.

Actividades

- El alumno realizará la correcta sujeción del conejo para realizar un examen físico general y determinar si es candidato a que se lleve a cabo la cirugía.
- Posteriormente formulará cuál es el protocolo anestésico que deberá emplear en esta especie y calculará las dosis de cada uno de los fármacos a utilizar y los aplicará de la forma indicada para después realizar la tricotomía y antisepsia del campo quirúrgico.
- Realizará la técnica quirúrgica de ooforosalpingohisterectomía (OSH) y orquiectomía respectivamente, de acuerdo a la práctica correspondiente.

- Una vez terminado el procedimiento, realizará la eutanasia del animal, utilizando los protocolos establecidos para tal fin en la Coordinación de Enseñanza Quirúrgica.

Habilidades

El alumno integrará los principios de la cirugía y los aplicará para realizar la técnica quirúrgica de ooforosalingohisterectomía (OSH) y orquiectomía (castración) en conejos, entendiendo la técnica quirúrgica y la fisiopatología de las distintas enfermedades que se resuelven con este procedimiento; así como los cuidados postquirúrgicos que deberá atender de cada paciente.

Destrezas

El alumno adquirirá la destreza para identificar los casos en los que es necesario aplicar esta técnica quirúrgica para resolver las patologías del aparato reproductor del macho y la hembra.

El alumno será capaz de replicar este procedimiento en conejos, especie que cada vez se presenta con mayor frecuencia en los consultorios veterinarios como mascota y en los que estos procedimientos quirúrgicos se realizan con frecuencia.

Desarrollo del Tema

Ooforosalingohisterectomía (OSH)

La ooforosalingohisterectomía (OSH) es una técnica quirúrgica cuya finalidad es realizar la remoción total de ovarios y útero. Esta cirugía se lleva a cabo con la finalidad de mantener un control reproductivo, reducir el comportamiento territorial asociado a la influencia hormonal, disminuir la incidencia de patologías de glándula mamaria y evitar patologías en el aparato reproductor de la coneja, entre las que destacan: neoplasias ováricas y uterinas y pseudo gestaciones. El adenocarcinoma uterino es el tumor más común en las conejas.

La técnica quirúrgica se realiza con mayor facilidad cuando el animal ha alcanzado la pubertad, entre los 6 y 9 meses, debido al tamaño que adquieren los órganos reproductivos y la laxitud que adquieren los ligamentos que lo conforman.

Anatomía del aparato reproductor de la hembra

En el caso de las hembras, los ovarios se encuentran 2-3 cm caudales a los riñones, sostenidos a la pared abdominal por el paquete vascular y grasa, que en la literatura se conoce como "ligamento ovárico" (Figura 1) y se unen a los cuernos uterinos por el ligamento propio del ovario. Las conejas tienen un útero bicornual en el que no existe cuerpo del útero, cada cuerno tiene su propio cérvix que desemboca en la vagina.

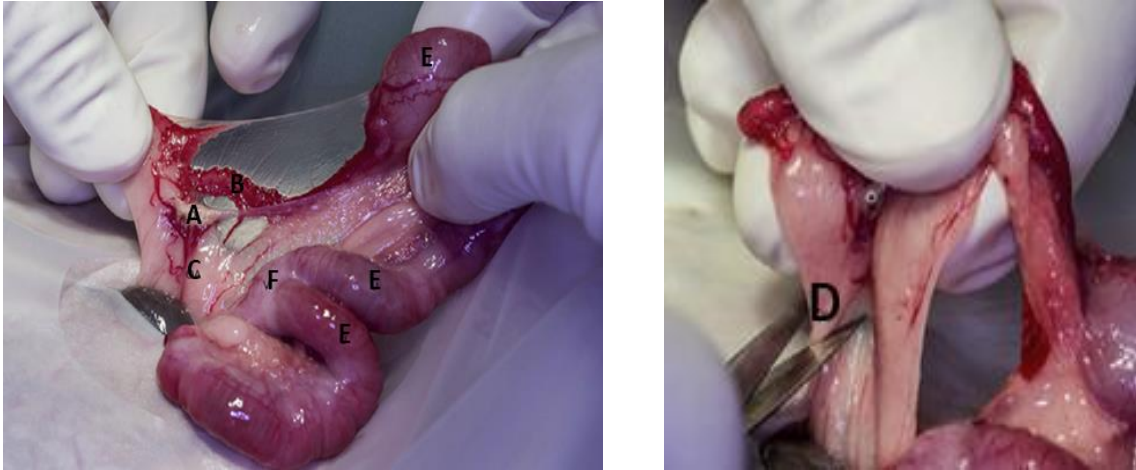

Fig. 1. Anatomía quirúrgica del aparato reproductor de la coneja. A, Ovario; B, trompa de Falopio; C, arteria ovárica; D, ligamento ovárico; E, cuernos uterinos y F, vagina.

Indicaciones pre quirúrgicas

En los conejos, no es necesario el ayuno, debido a que la zona cardial y fúndica del estómago tiene paredes delgadas y poco musculosas, por lo tanto, no hay contracciones que obliguen al contenido alimentario a llegar hasta la región pilórica, motivo por el cual, el tamaño del fondo en relación al tamaño del estómago en el conejo es mayor, provocando que sea más difícil que el estómago esté vacío, incluso con ayuno prolongado. El uso de antibióticos profilácticos debe hacerse con especial cuidado y solo si existe riesgo de contaminación durante la cirugía. Las quinolonas, la combinación de sulfas-trimetoprim y los aminoglucósidos no afectan la flora ceco-cólica normal de los conejos.

Para la antisepsia quirúrgica, debe realizarse una tricotomía del área, con una navaja del no. 40, pasándola casi paralela a la piel, teniendo cuidado de no cortarla, ya que es delgada. La antisepsia se realiza de la misma forma que en las otras especies.

Técnica Quirúrgica

1. Realizar una incisión de 3 a 5 cm en el punto medio entre la cicatriz umbilical y el borde craneal del pubis.
2. El útero se exterioriza fácilmente, localizándose cráneo dorsal a la vejiga, es más frágil que en otras especies, continuar su trayectoria hacia craneal, con el fin de encontrar los cuernos uterinos y los ovarios (Figura 2).

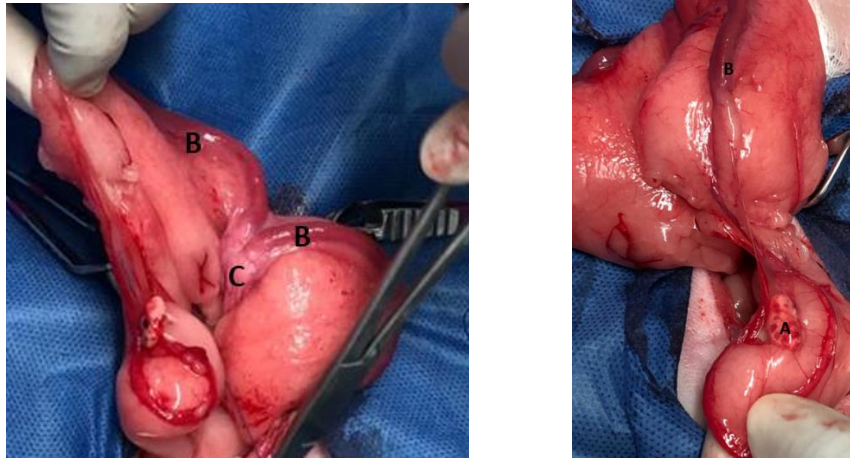


Fig. 2. Visualización del aparato reproductor de la coneja. A, Ovario; B, cuernos uterinos y C, vagina.

3. Una vez que se localiza uno de los ovarios, se colocan dos pinzas hemostáticas sobre el paquete vascular, que está cubierto por grasa, dejando un espacio hacia craneal para realizar la ligadura.
4. Se procede a reducir el pedículo ovárico, colocando una ligadura con material absorbible calibre 3-0 ó 4-0, teniendo cuidado de retirar el ovario por completo, ya que el oviducto está enrollado en un trayecto circular y es más largo que en otras especies y cuenta con un mayor número de vasos sanguíneos de menor calibre. Se recomienda hacer doble ligadura (una proximal y otra distal, respecto al pedículo ovárico).
5. Se realiza con bisturí un corte entre ambas pinzas colocadas y se retira el ovario con su respectivo cuerno uterino. Una vez confirmado que no existe hemorragia, se retira la pinza de seguridad para que el muñón ovárico regrese a la cavidad abdominal.
6. Se localiza el cuerno y ovario contralateral, al que se aplica la misma técnica descrita (Figura 3).

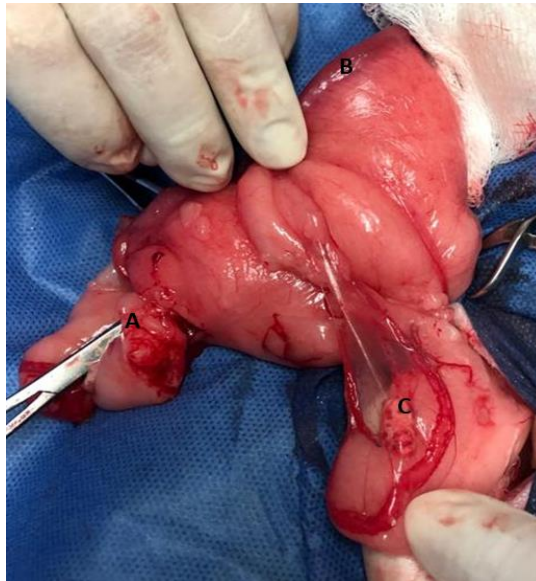

Fig. 3. Una vez retirado un ovario, se procederá a retirar el ovario contralateral. A, Ovario ya retirado; B, cuerno uterino y C, ovario próximo a ser extirpado.

7. Exteriorizados los dos cuernos, se observa la bifurcación y se palpan ambos cérvix, en donde se aplicarán dos pinzas.

8. Se colocan ligaduras mediante la técnica de transfixión en cada uno de los vasos uterinos utilizando una sutura absorbible calibre 3-0 ó 4-0, con la serosa vaginal. En las hembras saludables el mesometrio es el sitio ideal de almacenaje de grasa, lo que puede dificultar la identificación y ligadura de los vasos uterinos.

9. Con bisturí, se realiza la resección de los cérvix entre ambas pinzas.

10. Para el cierre del muñón, se recomienda, si su diámetro es pequeño, realizar una ligadura de transfixión y si grande, se recomienda realizar una sutura invaginante de Parker-Keer. Deben retirarse los cérvix, antes de la porción proximal de la vagina.

11. Una vez que se comprueba que no hay sangrado en los muñones, se procede a realizar el cierre de la cavidad abdominal, terminando así la técnica quirúrgica.

Cuidados posquirúrgicos

Se debe indicar el uso de collar o dona isabelina para evitar infecciones postquirúrgicas por auto laceración. Se debe realizar, si es posible y solo en caso necesario, la limpieza de la herida. Las complicaciones post quirúrgicas más frecuentes se relacionan con una inadecuada cicatrización asociado a contaminación o automutilación de la herida quirúrgica. Cuando el tejido de la vagina retirado se haya seccionado y ligado puede ocurrir derrame de orina en el abdomen ocasionando peritonitis y adherencias.

Orquiectomía

La orquiectomía es la extirpación total de los testículos, en los conejos se realiza como método de control reproductivo y muchas veces a solicitud del propietario, ya que los conejos con la influencia hormonal tienen comportamientos agresivos y de

marcaje. Esta técnica también se recomienda para la prevención de neoplasias testiculares y considerado como un animal de producción, la orquiectomía interfiere en su ciclo hormonal y permite un aumento de peso.

Se puede realizar la cirugía una vez que los testículos se puedan palpar en el escroto (2 a 12 meses).

Anatomía del aparato reproductor del macho

Los testículos del conejo son más largos y poseen movilidad desde el escroto hacia el abdomen a través del anillo inguinal; las complicaciones como hernias de tejido abdominal o estrangulación de asas intestinales se evita gracias a un cumulo de grasa asociado al epidídimo que descansa sobre dicho canal cuando los testículos están descendidos.

Indicaciones pre quirúrgicas

En los conejos, no es necesario el ayuno, como ya se había comentado y los antibióticos profilácticos se indican solo si existe riesgo de contaminación durante la cirugía. Para la antisepsia quirúrgica, debe realizarse una tricotomía del área, con una navaja del no. 40, pasándola casi paralela a la piel, teniendo cuidado de no cortarla, ya que es delgada, particularmente en el escroto. La antisepsia se realiza de la misma forma que en las otras especies.

Técnica Quirúrgica

La incisión para retirar los testículos puede realizarse pre escrotal, escrotal o mediante el ingreso a la cavidad abdominal y la cirugía de orquiectomía puede hacerse cerrada o abierta. Cuando se realiza una incisión escrotal, la cirugía se realiza rápidamente, sin embargo, requiere dos incisiones y la piel del escroto se lacera con facilidad, algo que podemos observar desde la preparación del paciente. La incisión pre escrotal resulta más conveniente, ya que únicamente se realiza una herida en la piel que no suele dañarse en la preparación pre quirúrgica; este procedimiento dura más tiempo, pero no tanto como la orquiectomía ingresando por la cavidad abdominal, que es más dolorosa y que por lo general se indica en caso de realizar la reparación de hernias y en animales cirptorquideos. A continuación se describirá la técnica quirúrgica realizando la incisión pre escrotal.

1. Se incide la piel con una incisión pre escrotal (Figura 1), de extensión suficiente para que una vez realizada la disección del tejido subcutáneo se exteriorice uno de los testículos

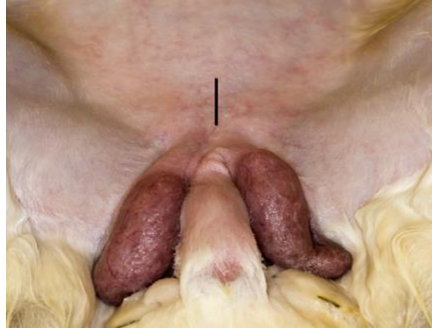


Fig. 1. La línea de esta imagen muestra el sitio en el que se debe realizar la incisión pre escrotal.

2. Se inciden las túnicas que envuelven al testículo, en especial, la túnica vaginal.
3. Una vez exteriorizado, se desgarrá cuidadosamente el ligamento testicular de la túnica vaginal con ayuda de una gasa húmeda; realizando tensión caudalmente hasta exponer la vasculatura y conducto deferente.
4. Se realiza una ligadura del paquete testicular, con sutura absorbible 3-0 ó 4-0 (Figura 2).

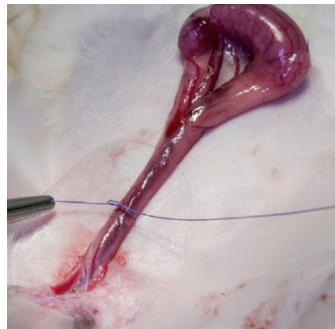

Fig. 2. Ligadura del paquete vascular y conducto deferente con sutura absorbible calibre 3-0.

5. Se colocan dos pinzas de hemostasis entre la ligadura y el testículo.
6. Se realiza un corte entre ambas pinzas, para retirar el testículo.
7. La túnica vaginal se cierra con un patrón de sutura adosante.
8. Para retirar el otro testículo se sigue la técnica descrita y una vez retirados ambos testículos y verificada la correcta hemostasis, se suturan los planos incididos previamente (Figura 3).

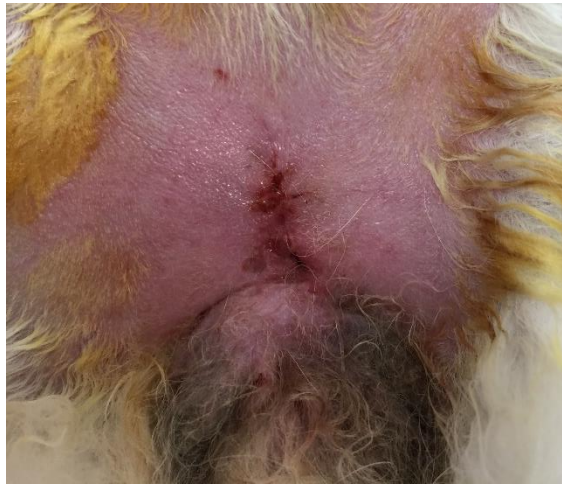

Fig.3. Sutura de la piel del sitio de incisión pre escrotal

Cuidados posquirúrgicos

Se debe indicar el uso de collar o dona isabelina y en caso necesario limpieza de la herida con soluciones antisépticas (p.ej. digluconato de clorhexidina o soluciones de superoxidación). Las complicaciones post quirúrgicas más frecuentes se relacionan con una inadecuada cicatrización de la herida quirúrgica.

Evaluación de la práctica

- Se evaluará el conocimiento del alumno de la anatomía del aparato reproductor del macho y hembra.
- Se cuestionarán las indicaciones por las cuáles se realizan ambas cirugías, el manejo pre quirúrgico y anestésico del paciente.
- Se calificará el desempeño de la técnica quirúrgica, la correcta identificación de las estructuras, la correcta colocación del instrumental y ligaduras que se realice durante el procedimiento.
- Se evalúa el correcto cierre de la cavidad abdominal en el caso de la ooforosalingohisterectomía (OSH). En el caso del macho, se calificará el cierre correcto del tejido subcutáneo y la piel.

Bibliografía

- Ciriaco, T. O. (2017). Fundamentos de Cirugía en Animales. Ciudad de México: Trillas.
- Halabi, M., Bahamondes, F., Cattaneo, G., Adaro, L., & Flores, E. (2012). Estómago de Conejo: Modelo Animal para Cirugía Experimental. *Int. J. Morphol.*, 30(1), 82-87.
- Katriona, B., Szabo, Z., & Kosanovich Cahalane, A. (2016). Rabbit Soft Tissue Surgery. *Veterinary Clinics of North America Exotic Animal Practice*, 159-188.
- Ley de Protección a los Animales del Distrito Federal. (13 de OCTUBRE de 2006). *Gaceta Oficial del Distrito Federal*.

Murray, M. J. (2006). Spays and Neuters in small mammals. Proceedings of the North American Veterinary Conference, (págs. 1757-1759). Orlando, Florida.

Quesenberry, K., & Carpenter, J. (2012). Ferrets, Rabbits, and Rodents: Clinical Medicine and Surgery. St. Louis, Missouri: Elsevier.