

Universidad Nacional Autónoma de México  
Facultad de Medicina Veterinaria y Zootecnia

Departamento de Medicina, Cirugía y Zootecnia  
para Pequeñas Especies

Hospital Veterinario de Especialidades-UNAM

# **MANUAL DE PRÁCTICAS DE IMAGENOLOGÍA VETERINARIA**



Elaboró:  
MVZ MC Rosa Elena Méndez Aguilar  
MVZ Abraham Josué Reyes Hernández



## ÍNDICE

<b>AGRADECIMIENTOS</b> .....	2
<b>OBJETIVO GENERAL</b> .....	2
<b>INTRODUCCIÓN</b> .....	3
<b>Práctica 1. Visualización y análisis de estudios radiográficos del esqueleto axial de perros y gatos.</b> .....	4
<b>Práctica 2. Visualización y análisis de estudios radiográficos del esqueleto apendicular de perros y gatos.</b> .....	18
<b>Práctica 3. Visualización y análisis de estudios radiográficos del tórax de perros y gatos.</b> .....	39
<b>Práctica 4. Visualización y análisis de estudios radiográficos del abdomen de perros y gatos.</b> .....	54
<b>Bibliografía</b> .....	67



## **AGRADECIMIENTOS**

Agradecemos al Dr. Isidro Castro Mendoza del Centro de Estudios Avanzados en Medicina Veterinaria por haber permitido que utilizáramos en este manual los dibujos que muestran las posiciones de los pacientes.

## **OBJETIVO GENERAL**

- Este manual de prácticas tiene por objeto ayudar a comprender los conceptos teóricos de la asignatura.



## **INTRODUCCIÓN**

- La imagenología se refiere al diagnóstico por medio de imágenes.
- Es una herramienta poderosa en la práctica de la medicina veterinaria

### **Objetivos**

- Reafirmar los conocimientos adquiridos sobre la terminología direccional anatómica empleada en Medicina Veterinaria.
- Conocer el posicionamiento correcto del paciente, antes de obtener una radiografía y con base en esto nombrar correctamente las proyecciones radiográficas
- Conocer el sistema de identificación y marcaje utilizado en el HVE-UNAM, para la correcta visualización del estudio radiográfico.

### **Temas de estudio**

- Terminología direccional basada en la Nomenclatura Anatómica Veterinaria.
- Sistemas de identificación y marcaje empleados en radiología.



## **Práctica 1. Visualización y análisis de estudios radiográficos del esqueleto axial de perros y gatos.**

### **Introducción**

- El esqueleto axial incluye cabeza y columna vertebral.
- Tanto la cabeza como la columna vertebral son estructuras complejas que requieren proyecciones ortogonales y oblicuas para poder aislar las regiones de interés.

### **Objetivos específicos**

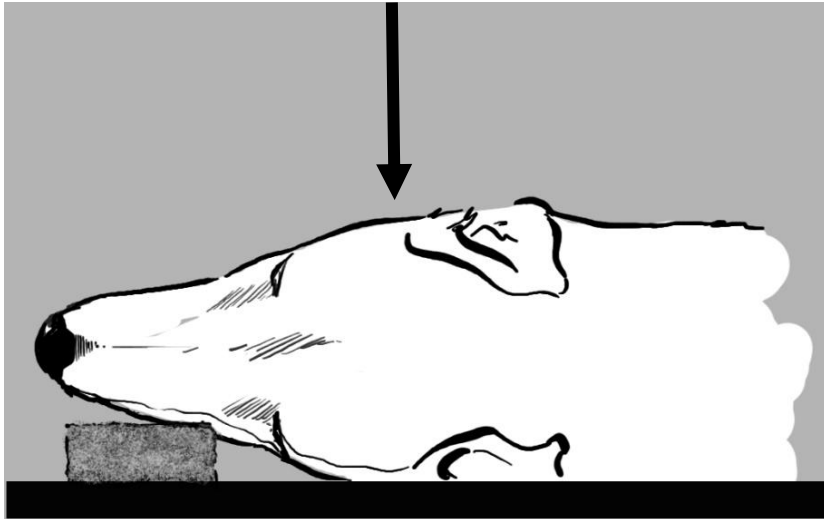
- El propósito de la práctica es recordar el nombre de los huesos principales que conforman la cabeza del perro y del gato.
- Identificar el nombre de la posición y de la proyección.
- El alumno desarrollará la habilidad para relacionar la posición del paciente con la proyección radiográfica.

### **Actividades**

- En una serie de diapositivas, el alumno identificará la posición del paciente, la proyección radiográfica y estructuras anatómicas señaladas.

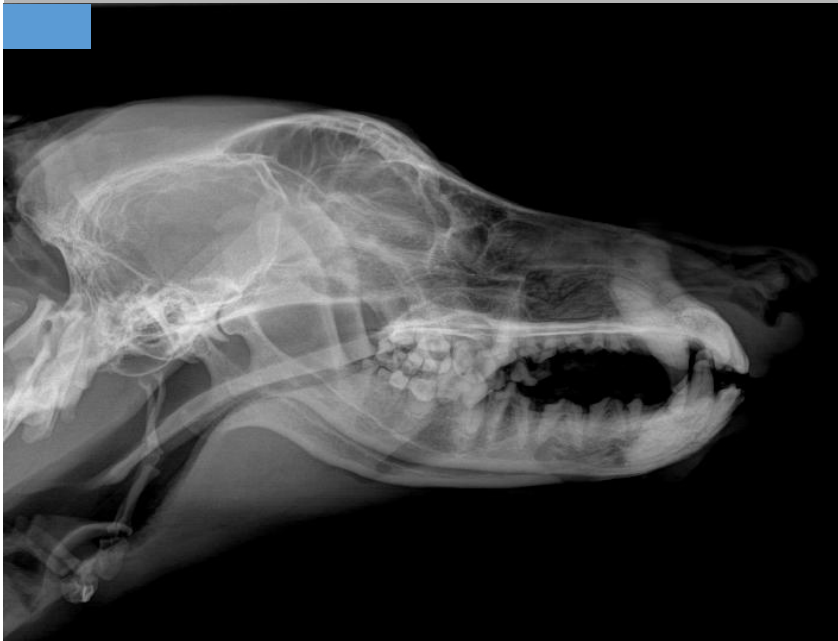

Figura 1: Observe la radiografía y conteste lo que se le pide.



**Posición**

- a) Decúbito lateral derecho
- b) Decúbito lateral izquierdo
- c) Decúbito dorsal
- d) Decúbito ventral

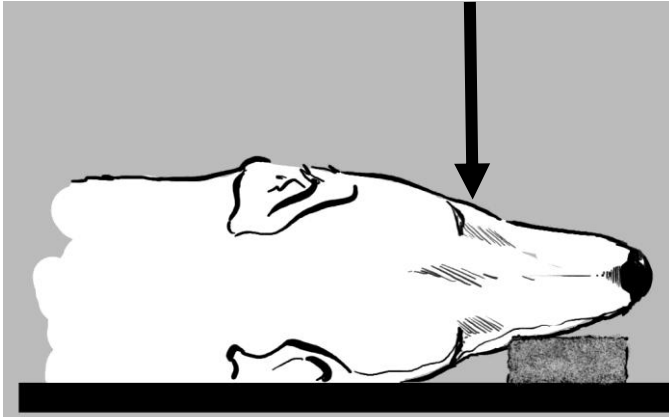


**Proyección**

- a) Li-Ld
- b) Ld-Li
- c) VD
- d) DV

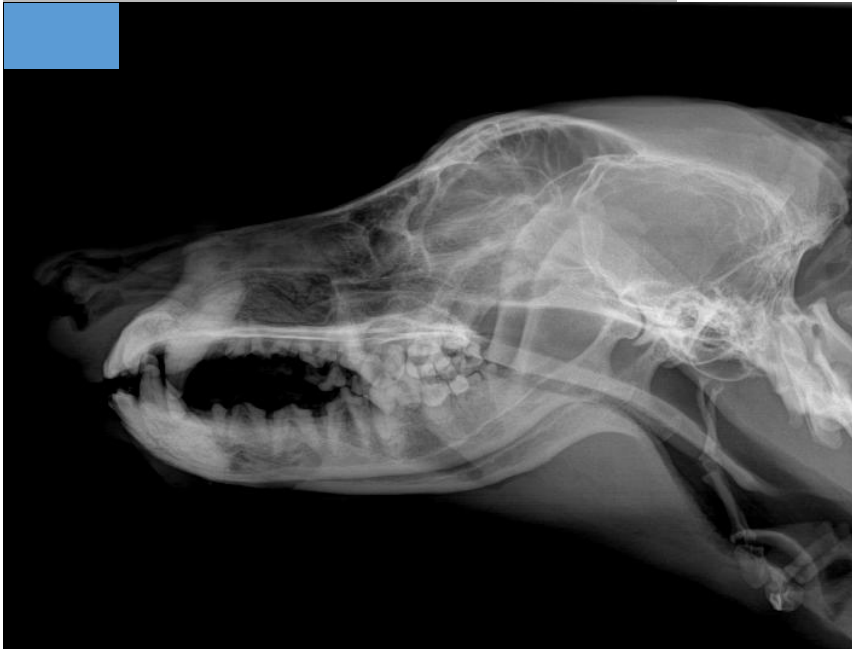

Figura 2. Observe la radiografía y conteste lo que se le pide.



**Posición**

- a) Decúbito lateral derecho
- b) Decúbito lateral izquierdo
- c) Decúbito dorsal
- d) Decúbito ventral

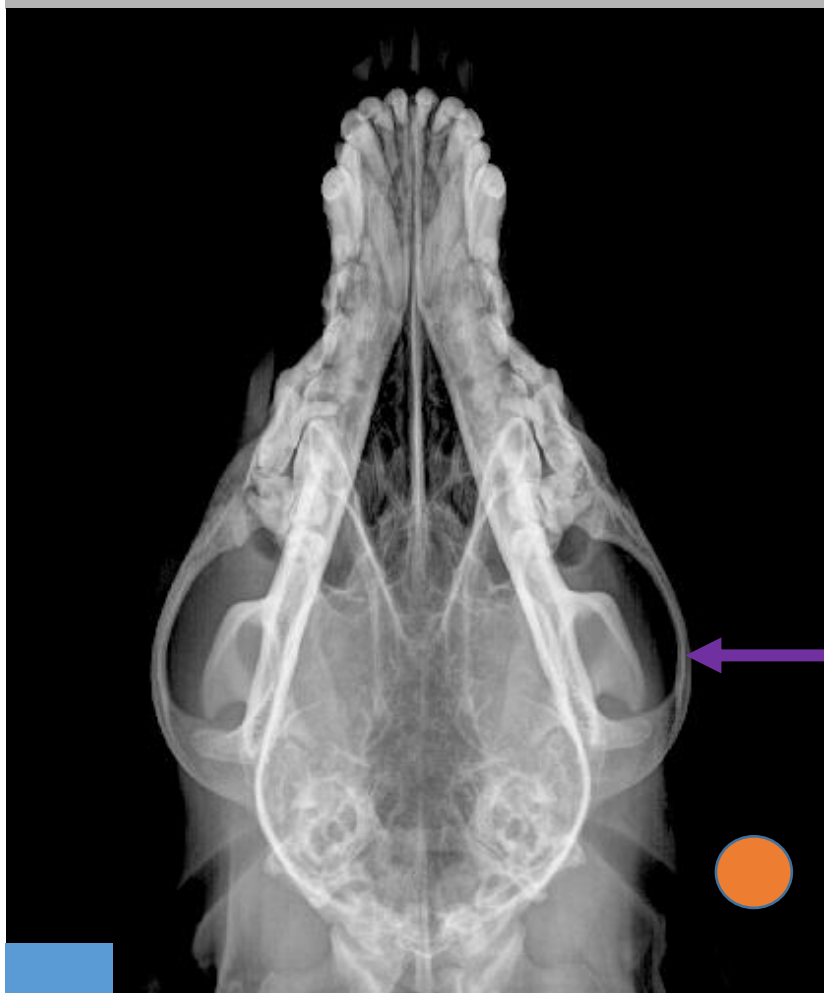
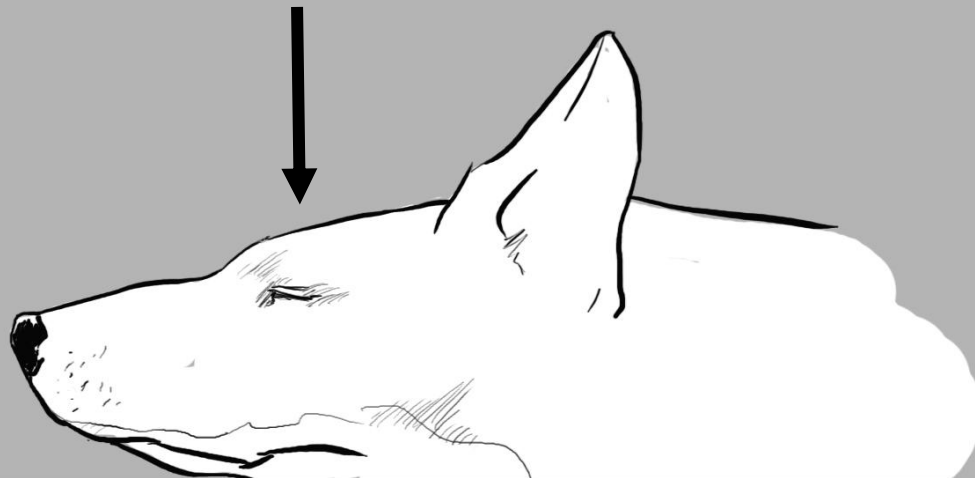
**Proyección**

- a) Li-Ld
- b) Ld-Li
- c) VD
- d) DV



Figura 3. Observe la radiografía y conteste lo que se le pide.



**Posición**

- a) Decúbito lateral derecho
- b) Decúbito lateral izquierdo
- c) Decúbito dorsal
- d) Decúbito ventral

**Proyección**

- a) Li-Ld
- b) Ld-Li
- c) VD
- d) DV


Nombre de la estructura señalada

\_\_\_\_\_



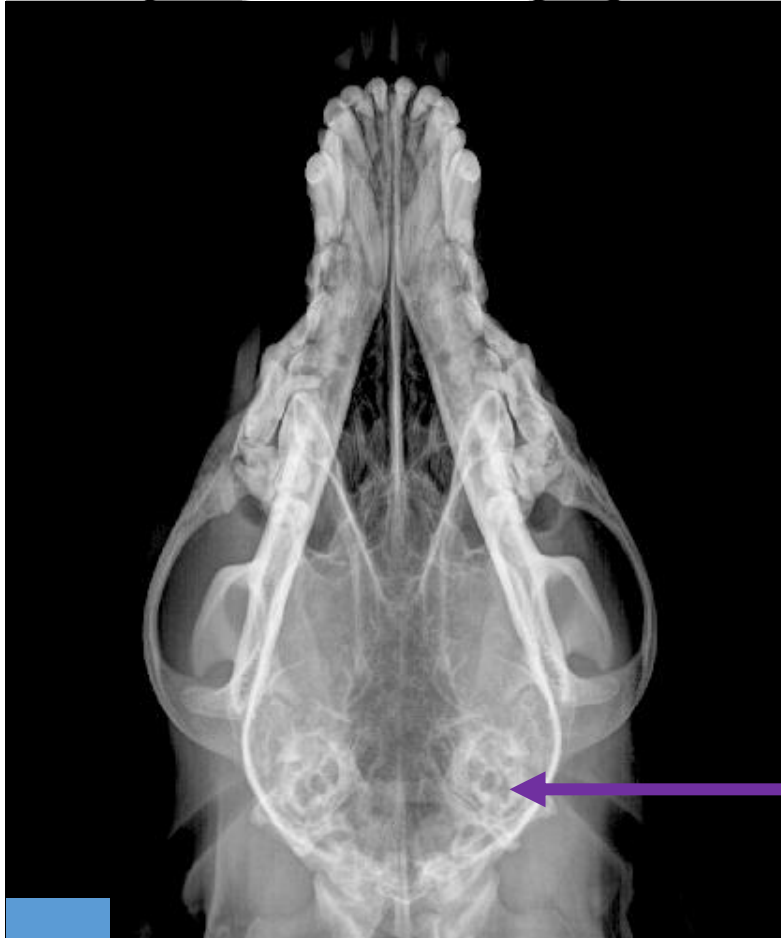

Figura 4: Observe la radiografía y conteste lo que se le pide.



**Posición**

- a) Decúbito lateral derecho
- b) Decúbito lateral izquierdo
- c) Decúbito dorsal
- d) Decúbito ventral



**Proyección**

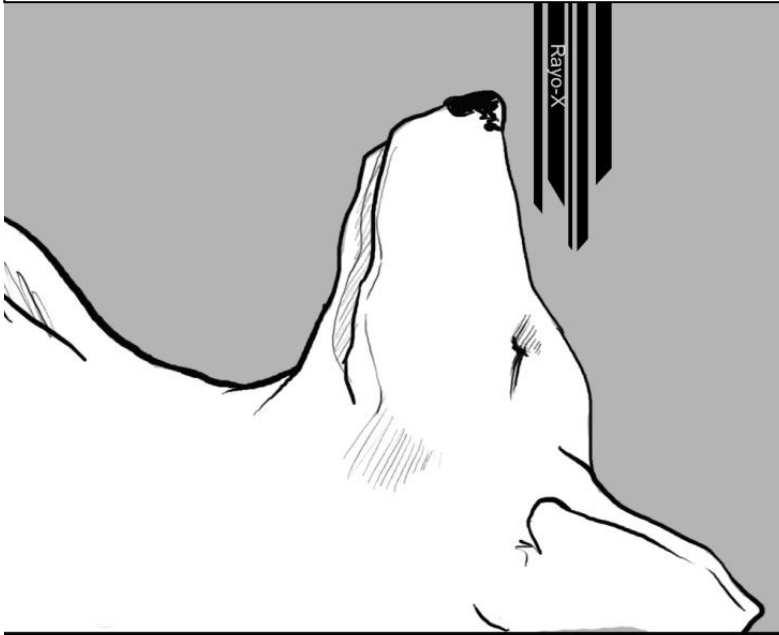
- a) Li-Ld
- b) Ld-Li
- c) VD
- d) DV

Nombre de la estructura señalada

\_\_\_\_\_

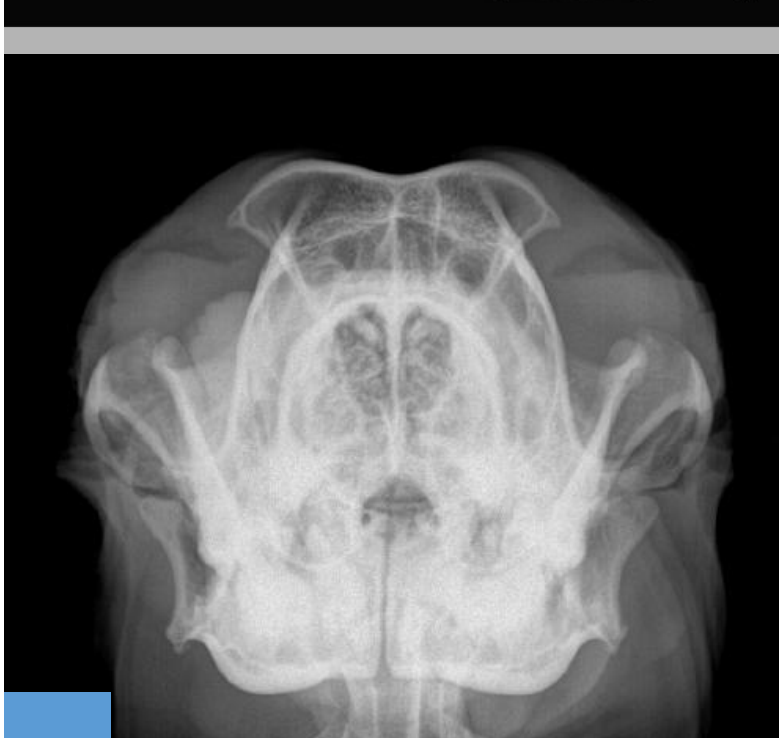

Figura 5: Observe la radiografía y conteste lo que se le pide.



**Posición**

- a) Decúbito lateral derecho
- b) Decúbito lateral izquierdo
- c) Decúbito dorsal
- d) Decúbito ventral

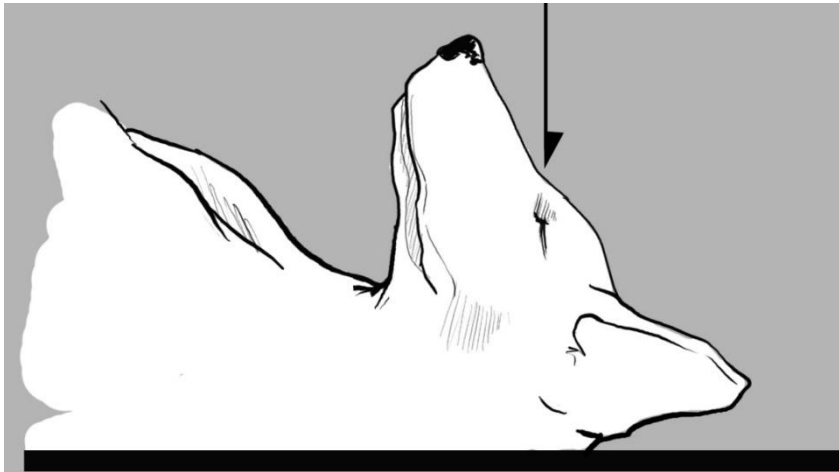


**Proyección**

- a) Dorsoventral
- b) Ventrodorsal
- c) Rostrocaudal
- d) Caudodorsal

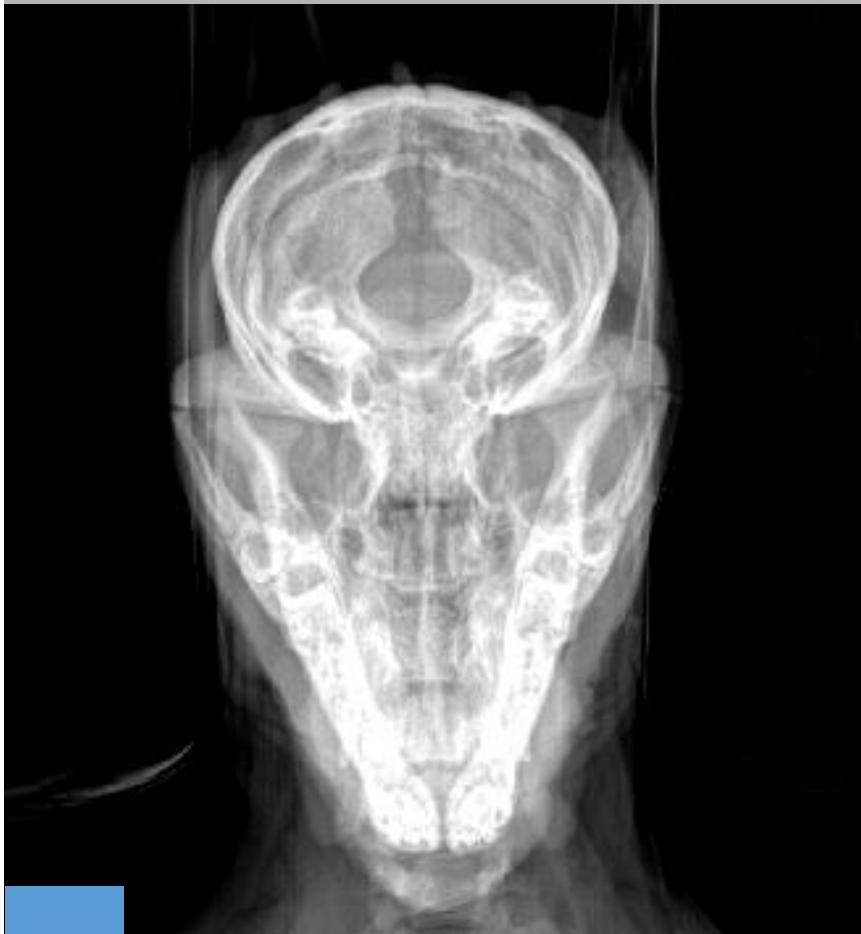

Figura 6: Observe la radiografía y conteste lo que se le pide.



**Posición**

- a) Decúbito lateral derecho
- b) Decúbito lateral izquierdo
- c) Decúbito dorsal
- d) Decúbito ventral

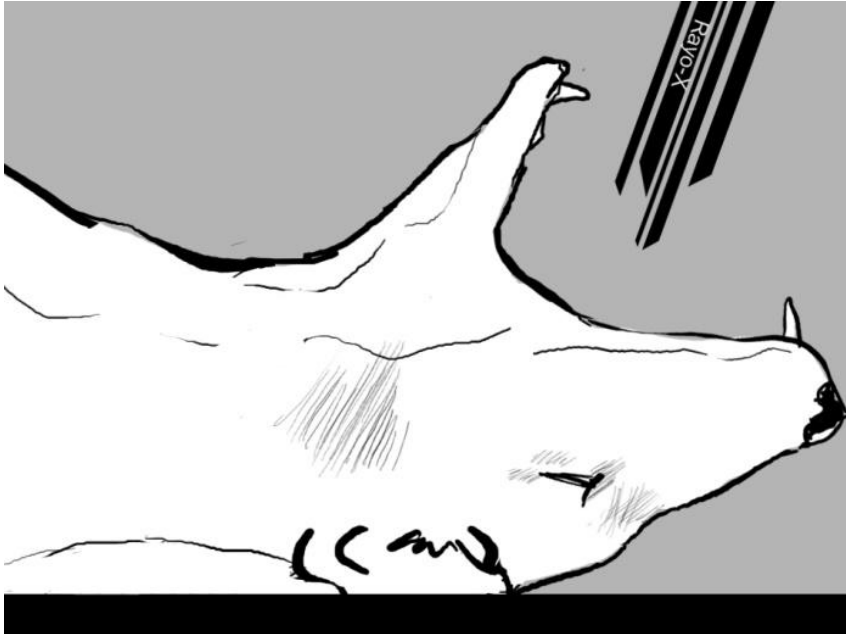


**Proyección**

- a) Dorsoventral
- b) Ventrodorsal
- c) Rostrocaudal
- d) Caudodorsal

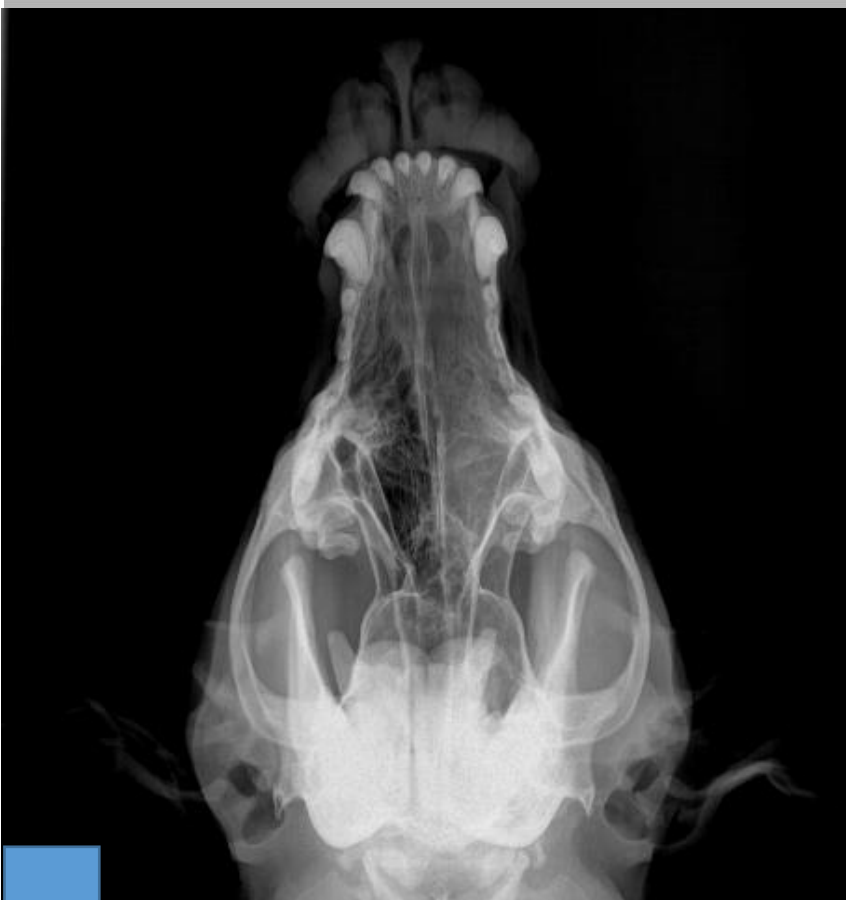

Figura 7: Observe la radiografía y conteste lo que se le pide.



**Posición**

- a) Decúbito lateral derecho
- b) Decúbito lateral izquierdo
- c) Decúbito dorsal
- d) Decúbito ventral

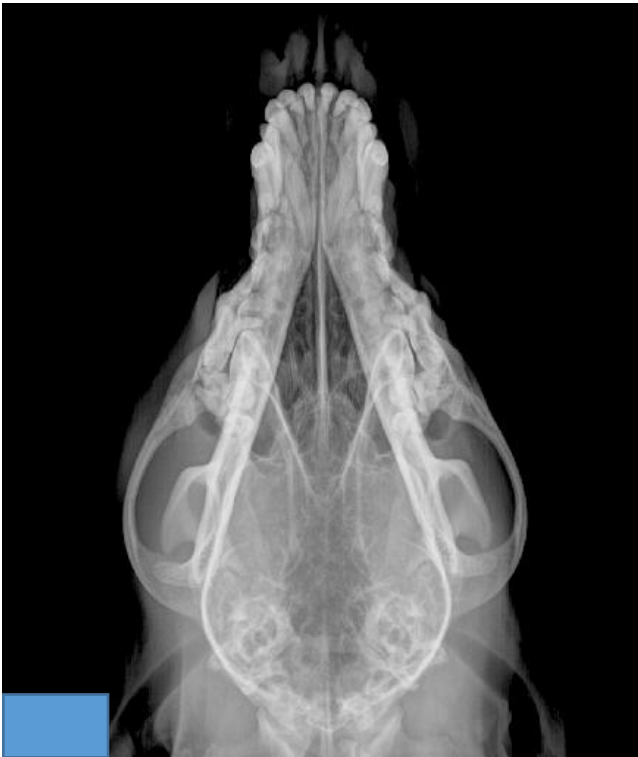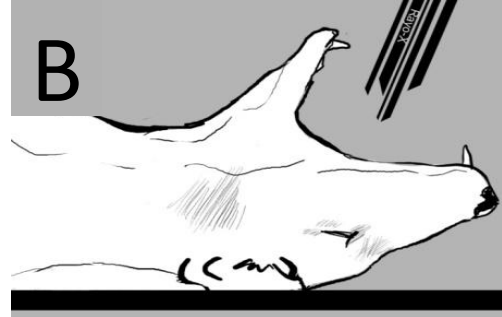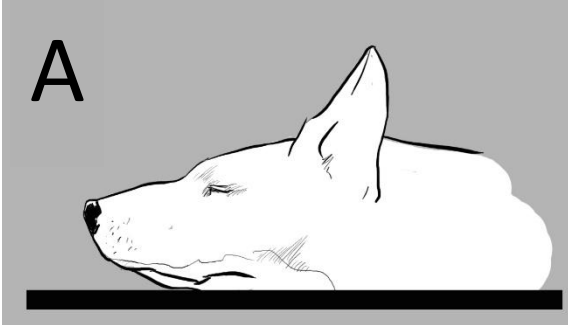


**Proyección**

- a) Rostrocaudal
- b) Caudodorsal
- c) Ventrostral-dorsocaudal oblicua con boca abierta
- d) Dorsorostral-ventrocaudal oblicua con boca abierta



Figura 8: Relacione la proyección radiográfica con la posición del paciente.



Posición correspondiente ( )

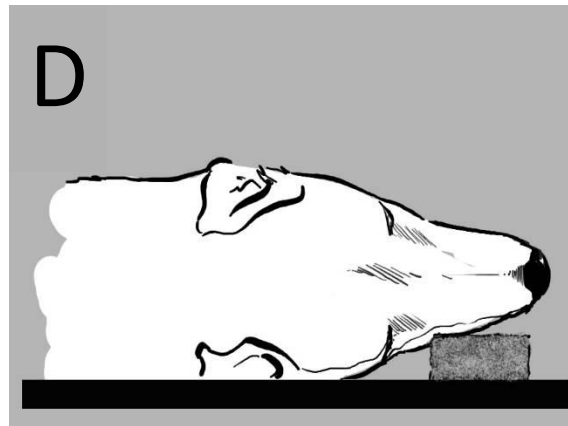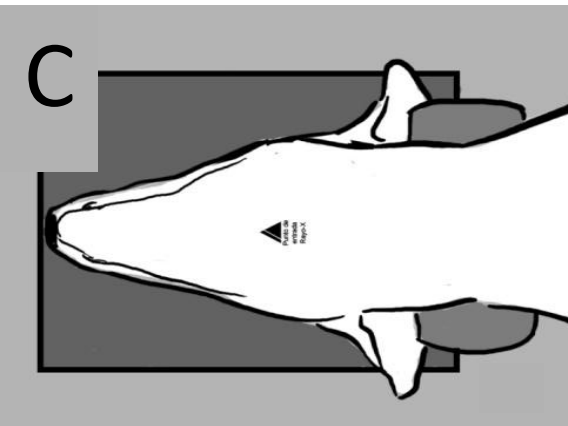
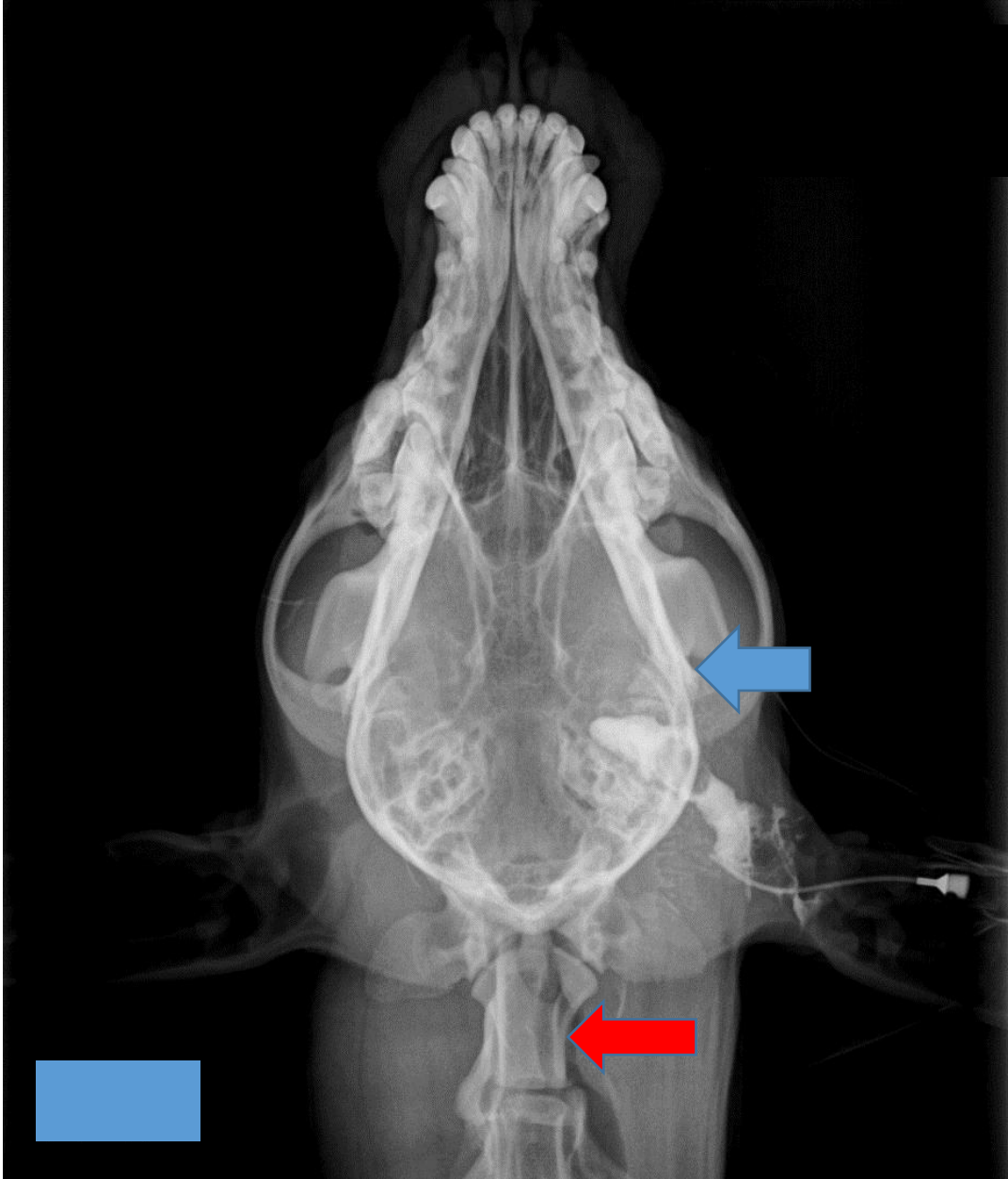




Figura 9: Observe la radiografía y conteste lo que se le pide.



**La flecha azul señala:**

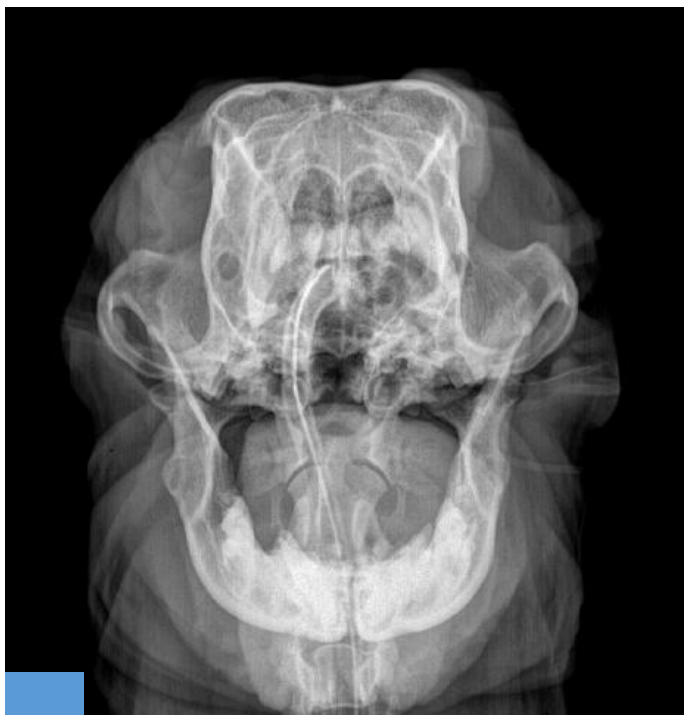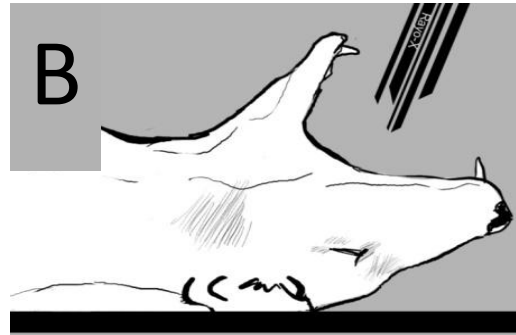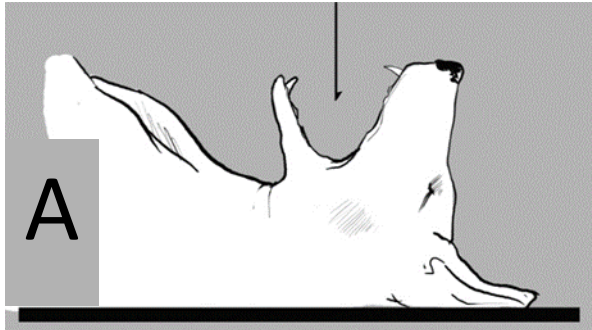
- a) Cóndilo mandibular
- b) Proceso coronoides
- c) Arco cigomático.

**La Flecha roja señala:**

- a) Cóndilo del occipital
- b) Atlas
- c) Axis



Figura 10: Relacione la proyección radiográfica con la posición del paciente.



Posición correspondiente ( )

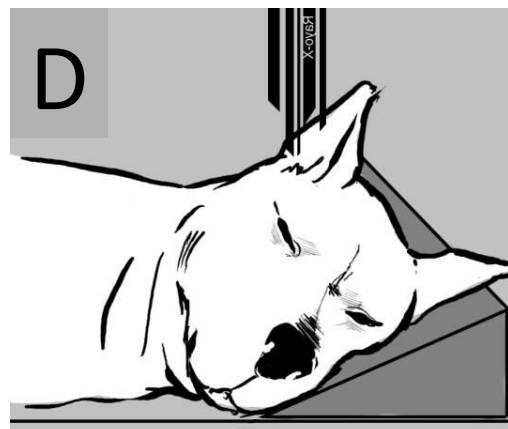
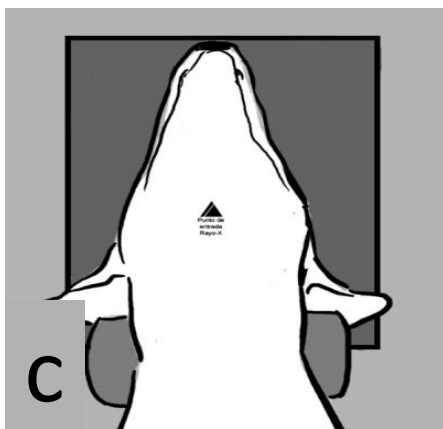
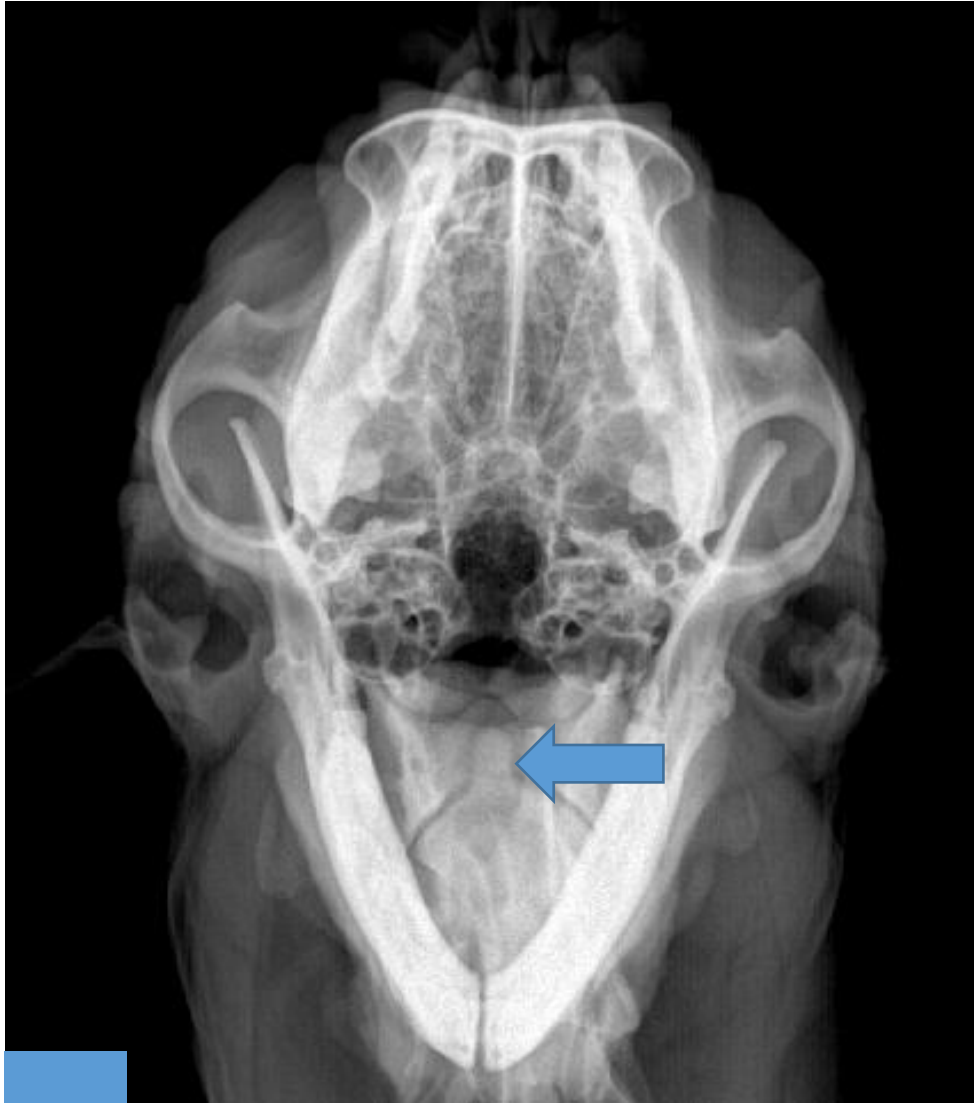





Figura 11: Observe la radiografía y conteste lo que se le pide.



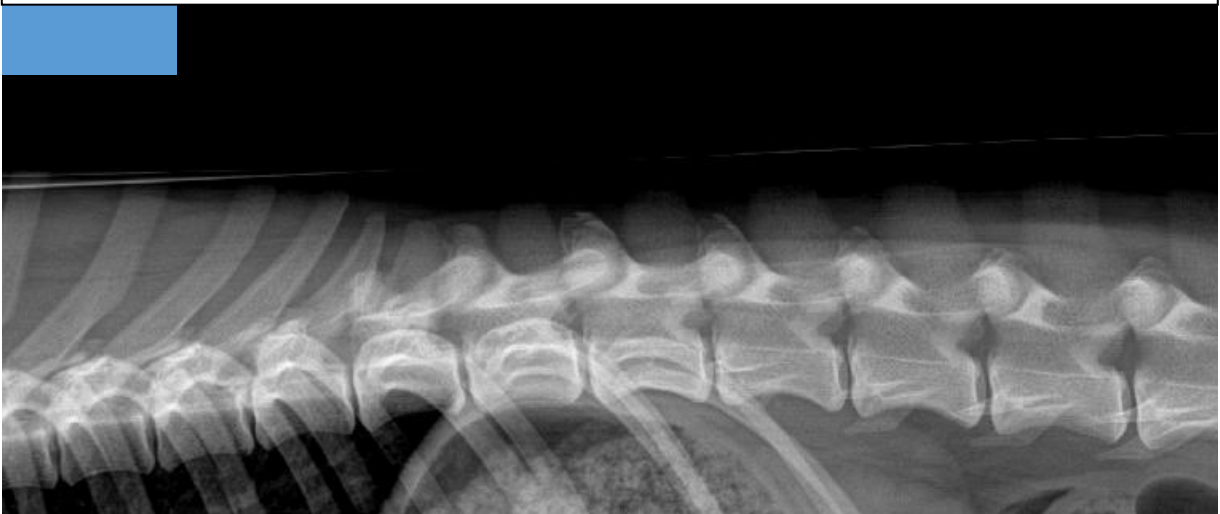**La flecha azul señala:**

- a) Anconeo
- b) Coronoides
- c) Estiloides
- d) Odontoides





Figura 12: Observe la radiografía y conteste lo que se le pide.



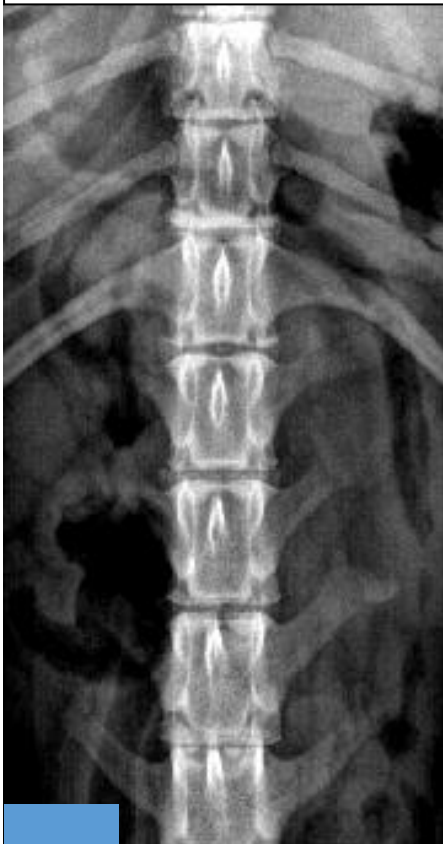**Posición**

- a) Decúbito lateral derecho
- b) Decúbito lateral izquierdo
- c) Decúbito dorsal
- d) Decúbito ventral

**Proyección**

- a) Li-Ld
- b) Ld-Li
- c) VD
- d) DV

Figura 13: Observe la radiografía y conteste lo que se le pide.



**Posición**

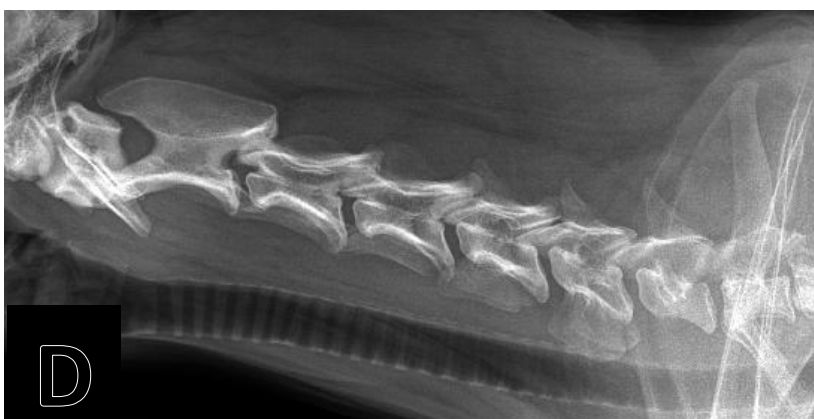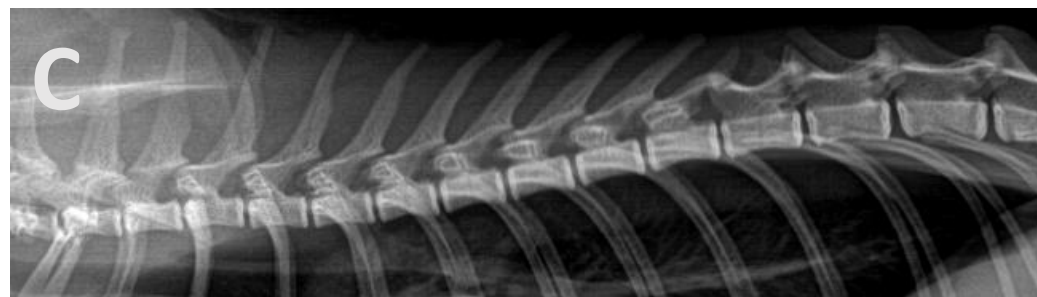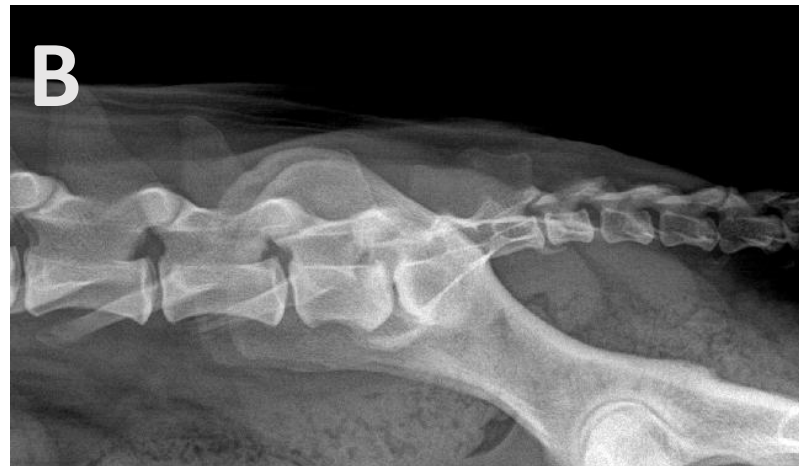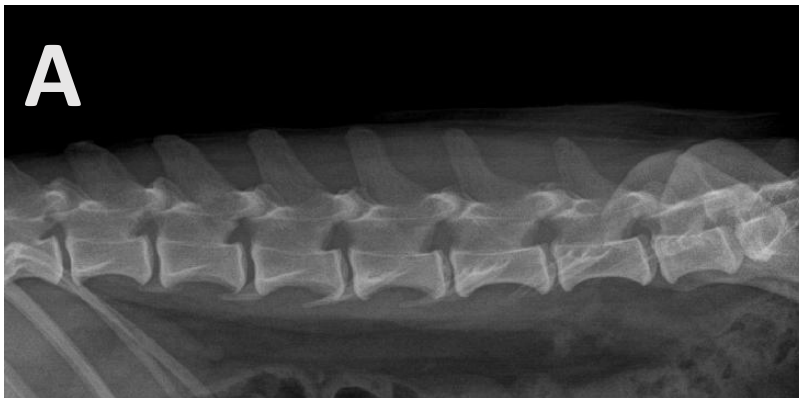
- a) Decúbito lateral derecho
- b) Decúbito lateral izquierdo
- c) Decúbito dorsal
- d) Decúbito ventral

**Proyección**

- a) Li-Ld
- b) Ld-Li
- c) VD
- d) DV



Figura 14 A, B, C y D: Relacione las siguientes radiografías con el grupo vertebral que le corresponda.



- ( ) Cervicales
- ( ) Lumbares
- ( ) Torácicas
- ( ) Sacro-Coccígeas



## **Práctica 2. Visualización y análisis de estudios radiográficos del esqueleto apendicular de perros y gatos.**

### **Introducción**

- El esqueleto apendicular incluye los huesos de los miembros torácicos y de los miembros pélvicos.
- Para poder entender la anatomía tridimensional de los huesos, se requieren proyecciones ortogonales y oblicuas para poder aislar las regiones de interés.

### **Objetivos específicos**

- El propósito de la práctica es
- Recordar el nombre de los huesos que conforman el esqueleto apendicular del perro y del gato.
- Identificar el nombre de la posición y de la proyección.

### **Habilidades y destrezas a adquirir**

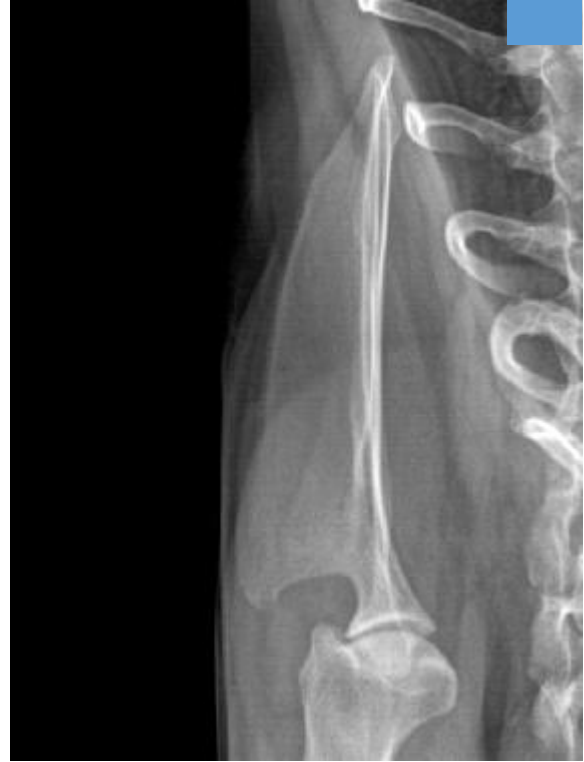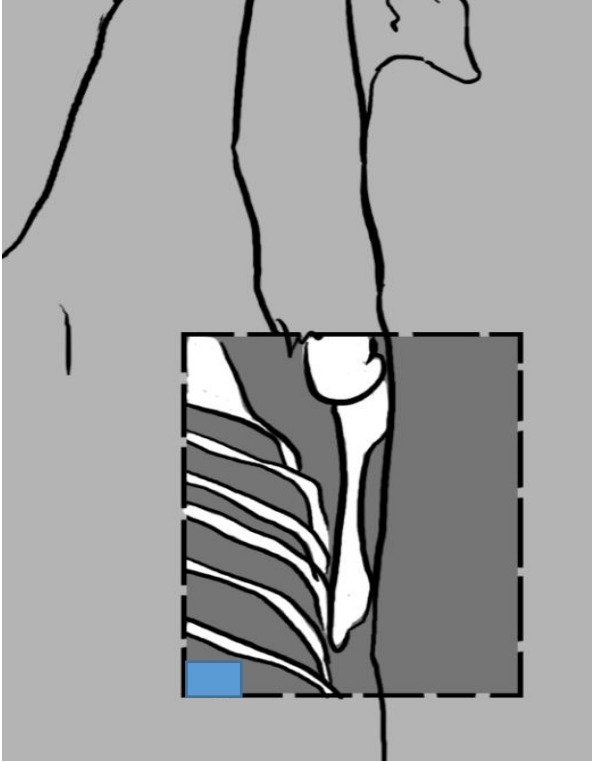
- El alumno desarrollará la habilidad para relacionar la posición del paciente con la proyección radiográfica.
- Identificará los huesos y estructuras anatómicas señaladas.

### **Actividades**

- En una serie de diapositivas, el alumno identificará la posición del paciente, la proyección radiográfica y los huesos y estructuras anatómicas señaladas.



Figura 1: Observe la imagen y determine la posición y la proyección.



**Posición**

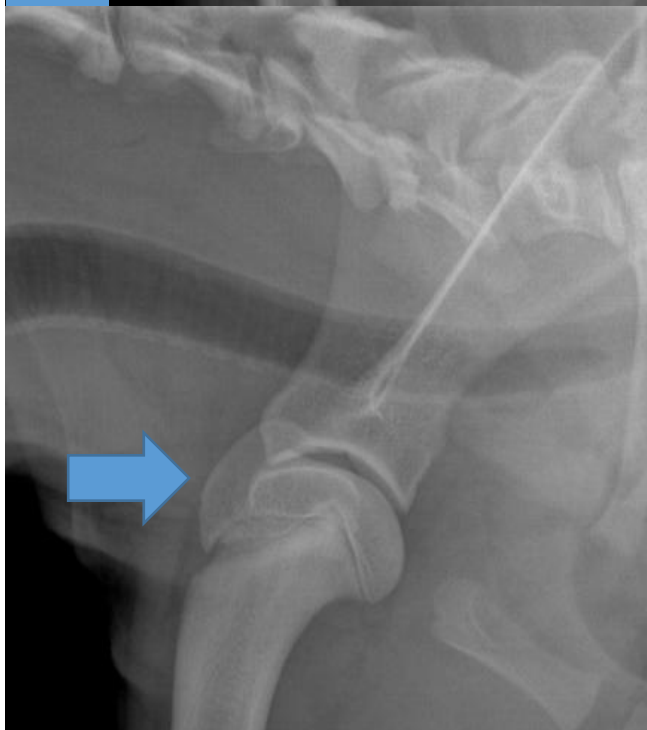
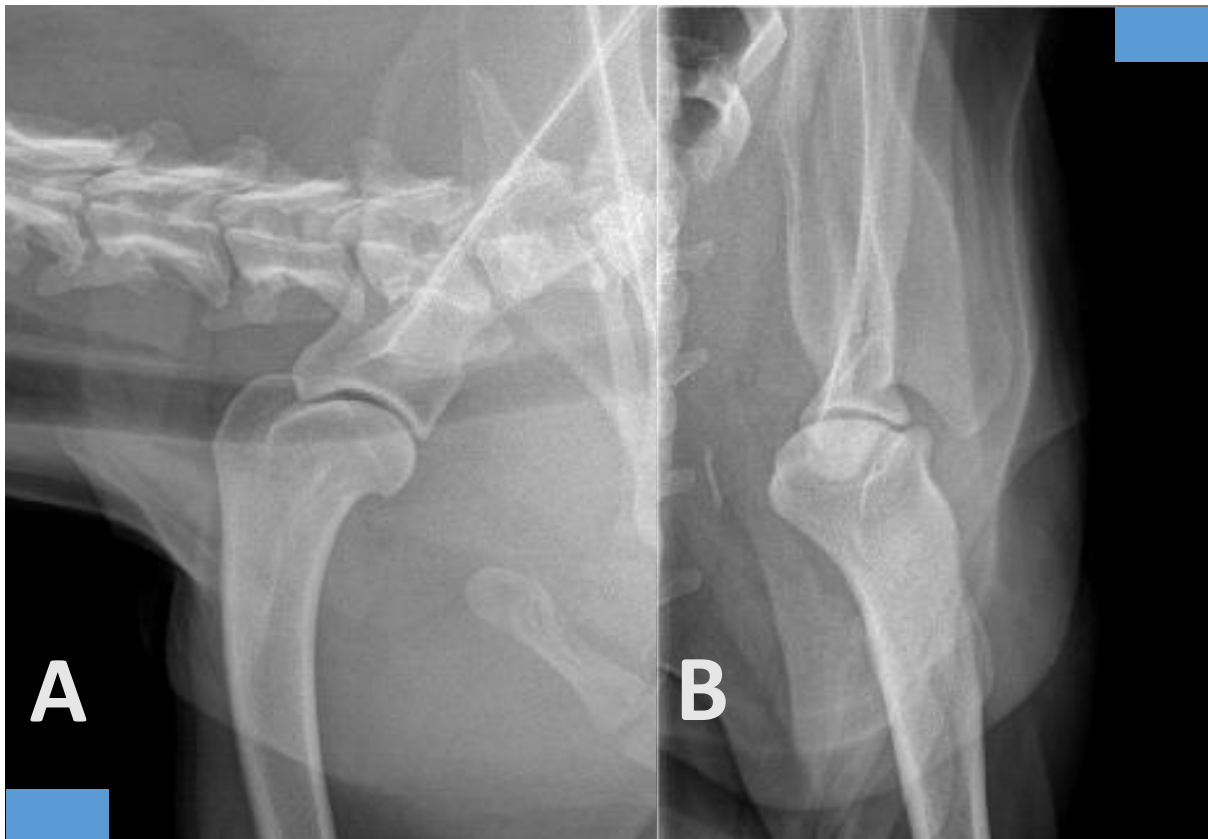
- a) Decúbito lateral derecho
- b) Decúbito lateral izquierdo
- c) Decúbito dorsal
- d) Decúbito ventral

**Proyección**

- a) Li-Ld
- b) Ld-Li
- c) Cd-Cr
- d) Cr-Cd



**Figura 2 A y B: Observe las radiografías y determine las proyecciones para un estudio rutinario de hombro.**



**En la figura 2 A y B, se incluyen las proyecciones:**

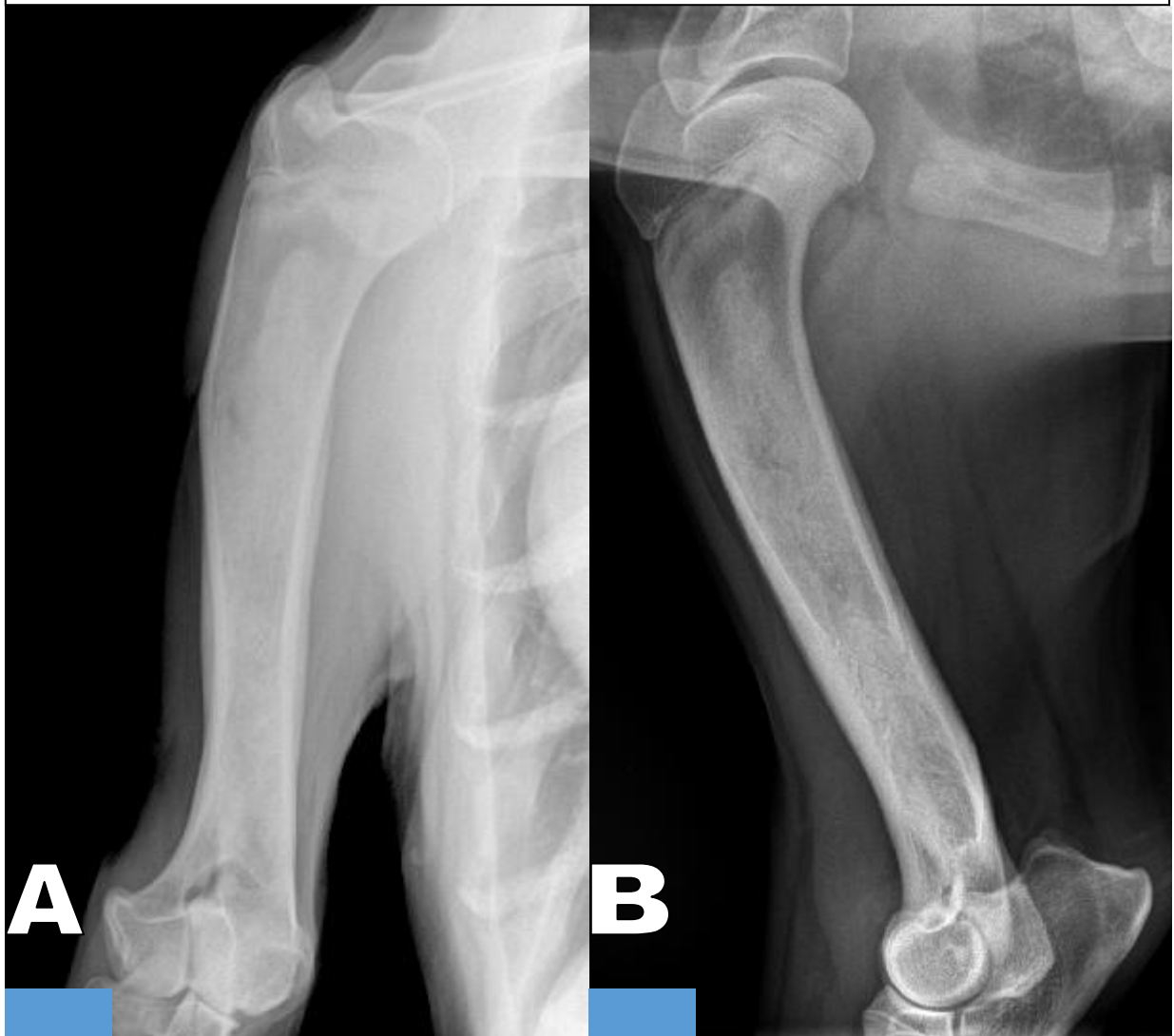
- a) VD y Li-Ld
- b) DV y Ld-Li
- c) CrCd y LM
- d) CdCr y ML

**¿Qué estructura señala la flecha azul?**

- a) Tubérculo mayor
- b) Tubérculo menor
- c) Trocánter mayor
- d) Trocánter menor



Figura 3 A y B: Observe las radiografías y determine las proyecciones para un estudio rutinario del húmero.



**Proyección de A**

- a) DV
- b) Cr-Cd
- c) VD
- d) Cd-Cr

**Posición de A**

- a) Decúbito lateral izquierdo
- b) Decúbito dorsal
- c) Decúbito ventral
- d) Decúbito lateral derecho

**Proyección de B**

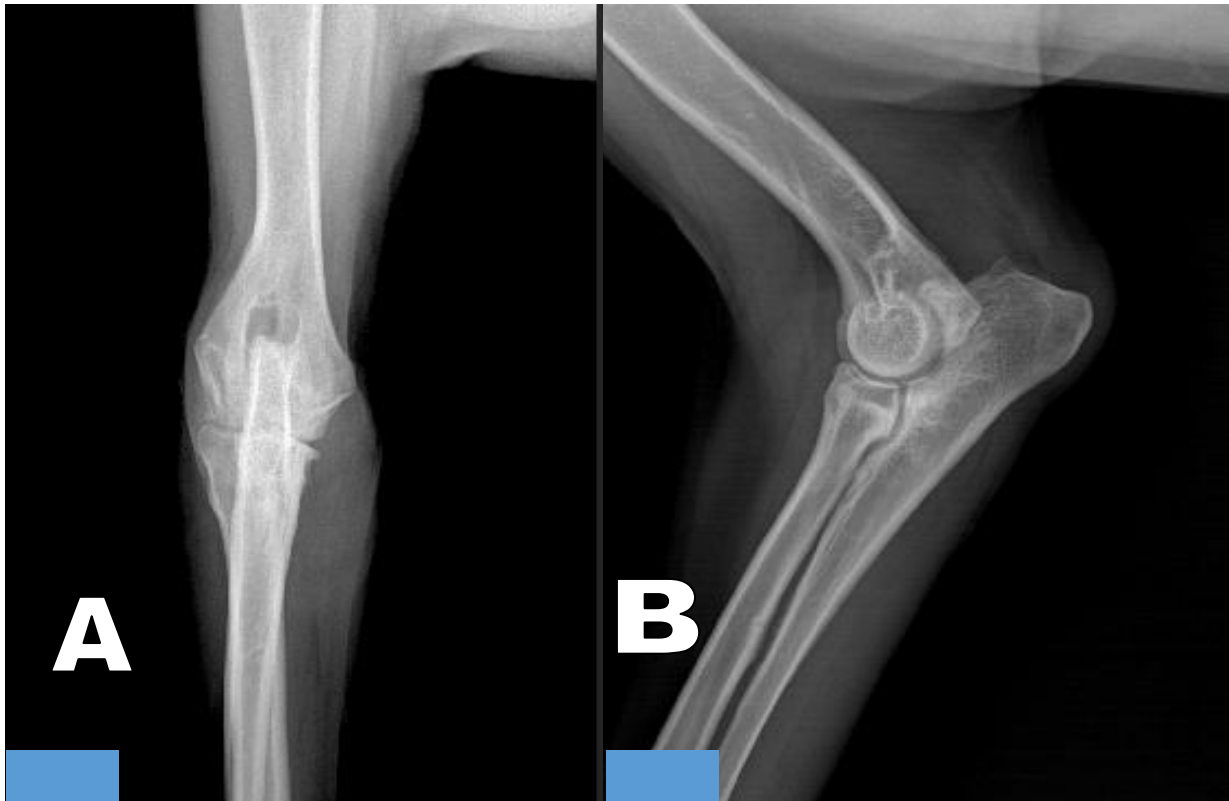
- a) Li-Ld
- b) LM
- c) ML
- d) Ld-Li

**Posición de B**

- a) Decúbito lateral izquierdo
- b) Decúbito dorsal
- c) Decúbito ventral
- d) Decúbito lateral derecho



Figura 4 A y B: Observe las radiografías y determine las proyecciones para un estudio rutinario del codo.



**Proyección de A**

- a) DV
- b) CrDi-CdPr O
- c) VD
- d) CdDi-CrPr O

**Posición de A**

- a) Decúbito lateral izquierdo
- b) Decúbito dorsal
- c) Decúbito ventral
- d) Decúbito lateral derecho

**Proyección de B**

- a) Li-Ld
- b) LM
- c) ML
- d) Ld-Li

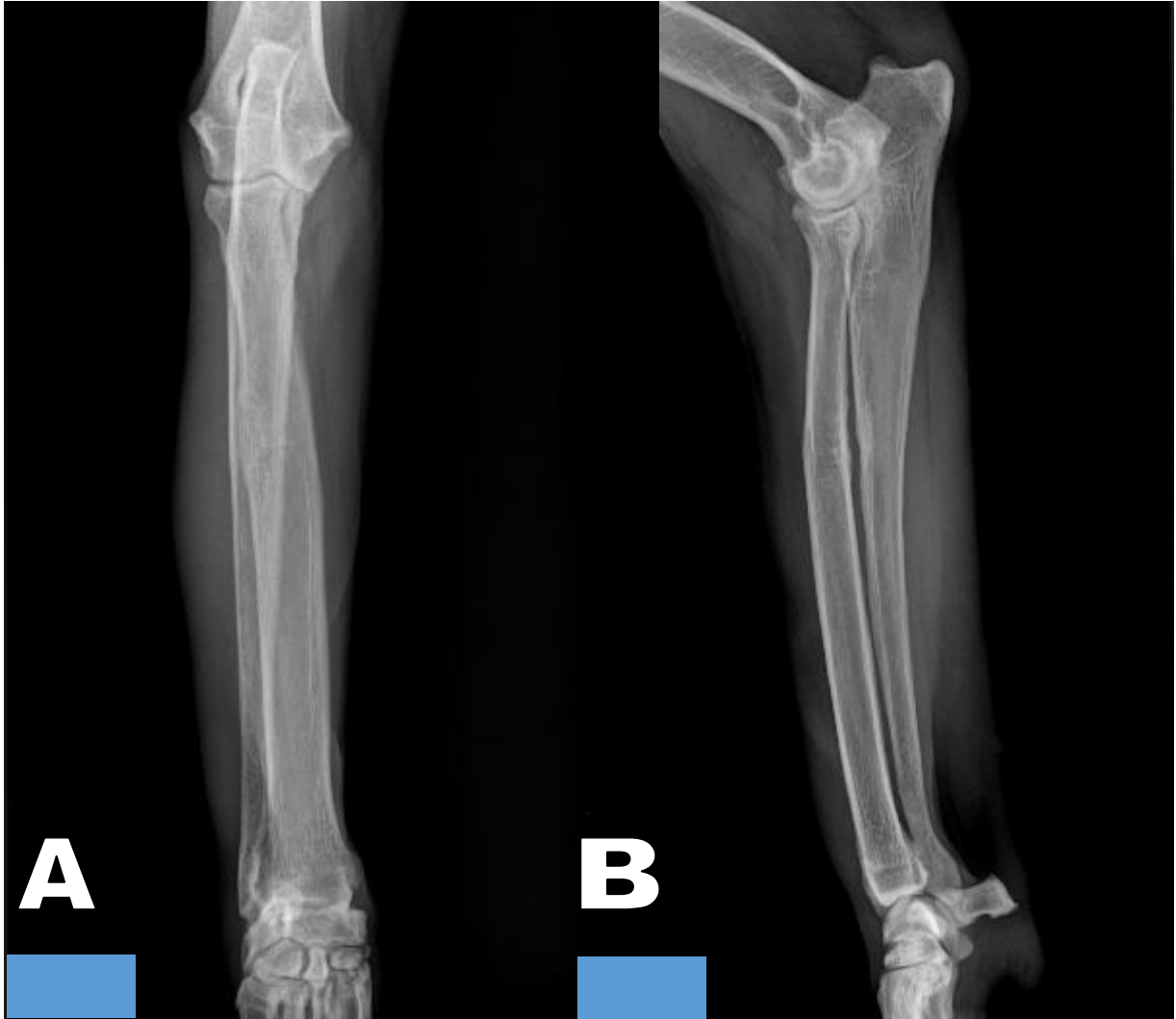
**¿Qué miembro es B?**

- a) Torácico izquierdo
- b) Pélvico izquierdo
- c) Torácico derecho
- d) Pélvico derecho





Figura 5 A y B: Observe las radiografías y determine las proyecciones para un estudio rutinario de radio y ulna.



**Proyección de A**

- a) ML
- b) Li-Ld
- c) Cr-Cd
- d) Cd-Cr

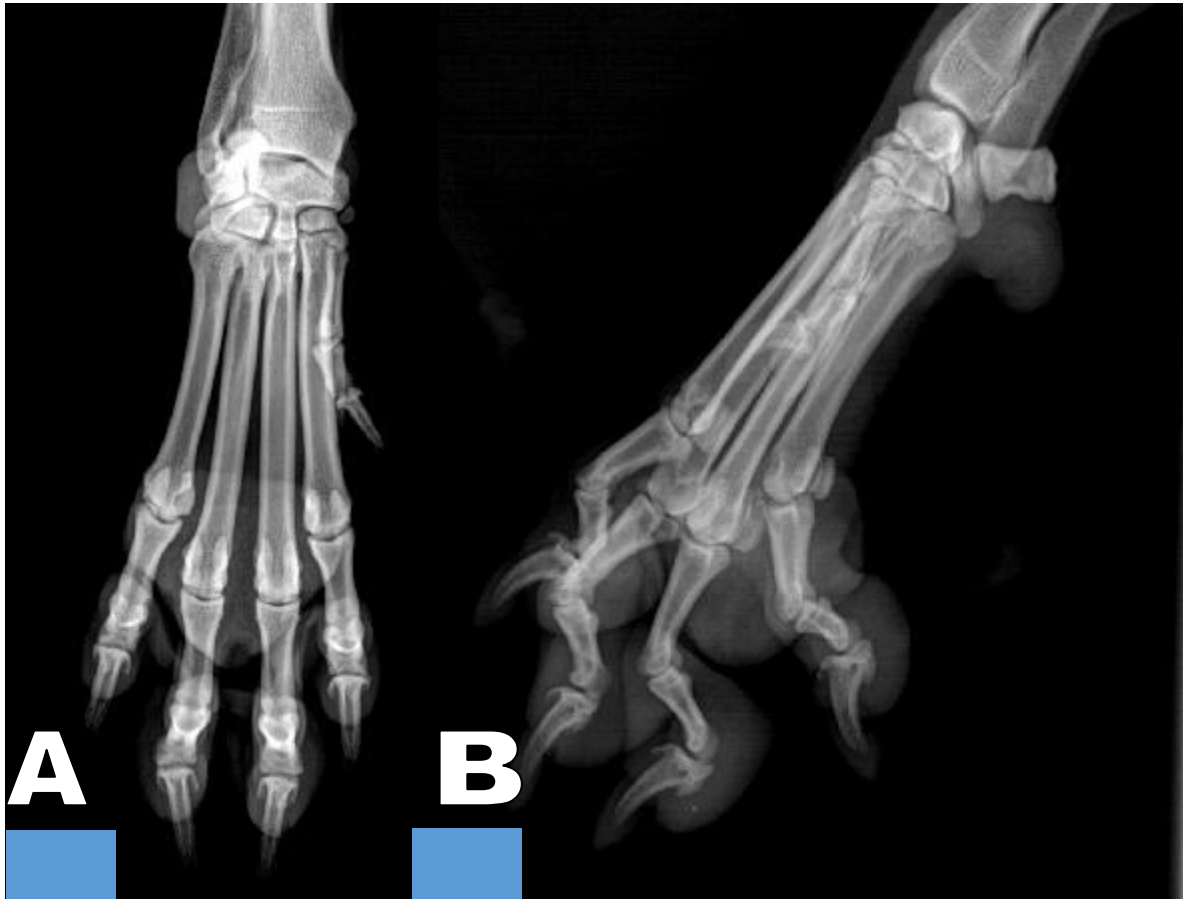**Proyección de B**

- a) ML
- b) Li-Ld
- c) Cr-Cd
- d) Cd-Cr





Figura 6 A y B: Observe las radiografías y determine las proyecciones para un estudio rutinario de carpos, metacarpos y falanges.



**Proyección de A**

- a) ML
- b) Cd-Cr
- c) Cr-Cd
- d) DPa

**Posición de A**

- a) Decúbito lateral izquierdo
- b) Decúbito dorsal
- c) Decúbito ventral
- d) Decúbito lateral derecho

**Proyección de B**

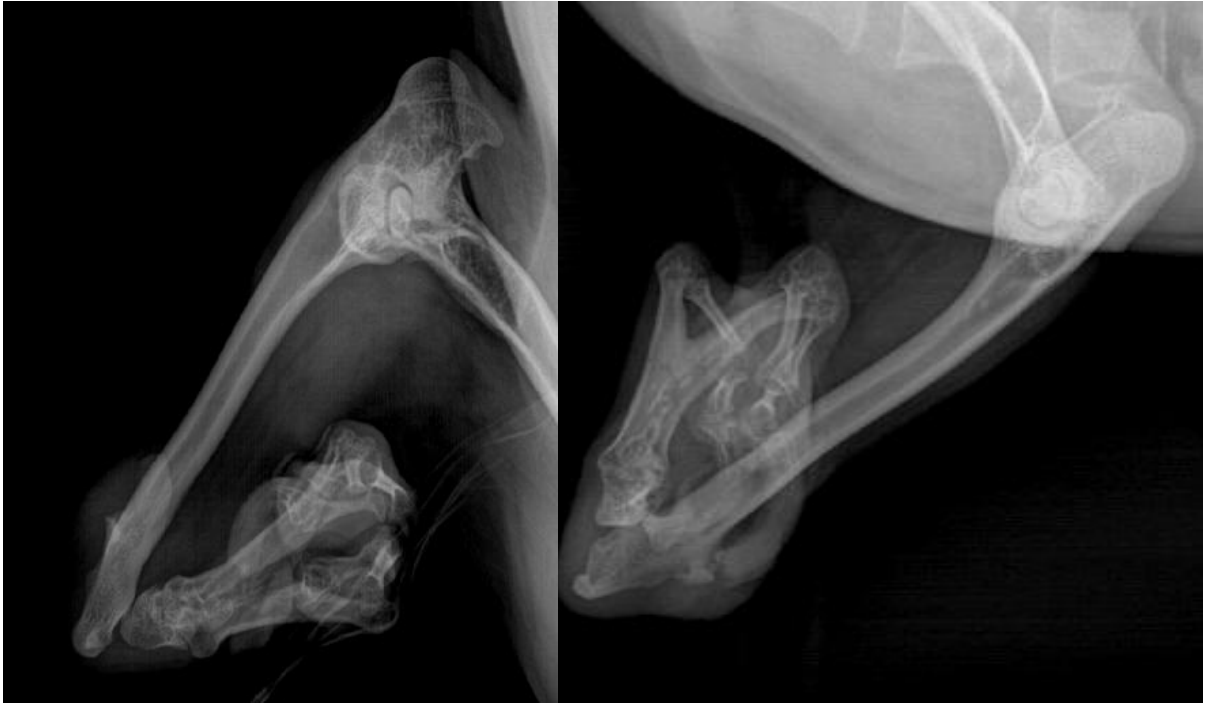
- a) ML
- b) Li-Ld
- c) Cr-Cd
- d) Cd-Cr

**e) Posición de B**

- a) Decúbito lateral izquierdo
- b) Decúbito dorsal
- c) Decúbito ventral
- d) Decúbito lateral derecho



**Figura 7: Observe las radiografías y conteste lo que se le pide.**

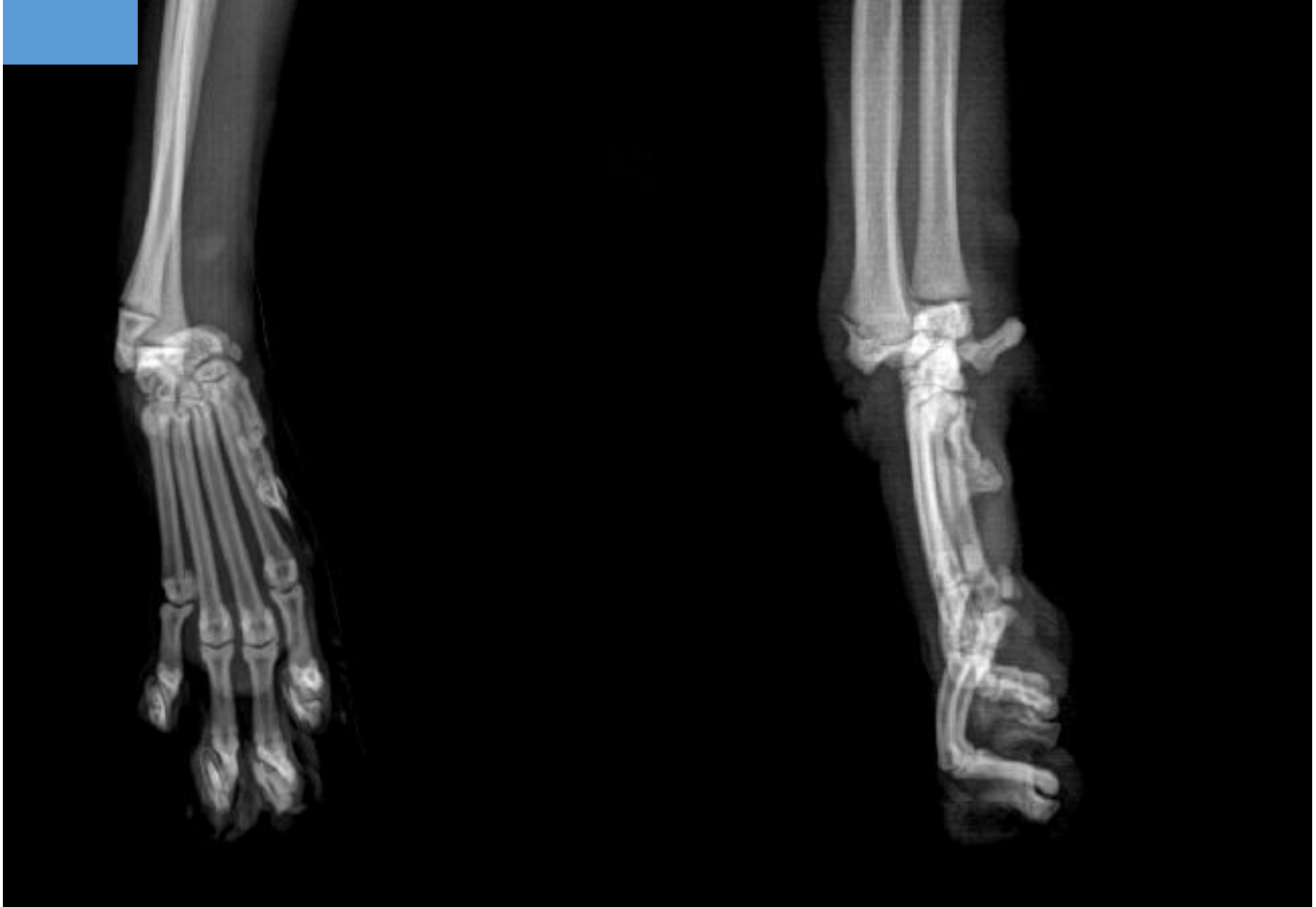

**En la figura 7 se muestran las radiografías de un paciente que presenta agenesia congénita de:**

- a) Tibia
- b) Fíbula
- c) Radio
- d) Ulna



**Figura 8: Observe las radiografías y conteste lo que se le pide.**



**Observe con cuidado las radiografías que se muestran en la figura 8 y determine el tipo de patología que sufre este paciente:**

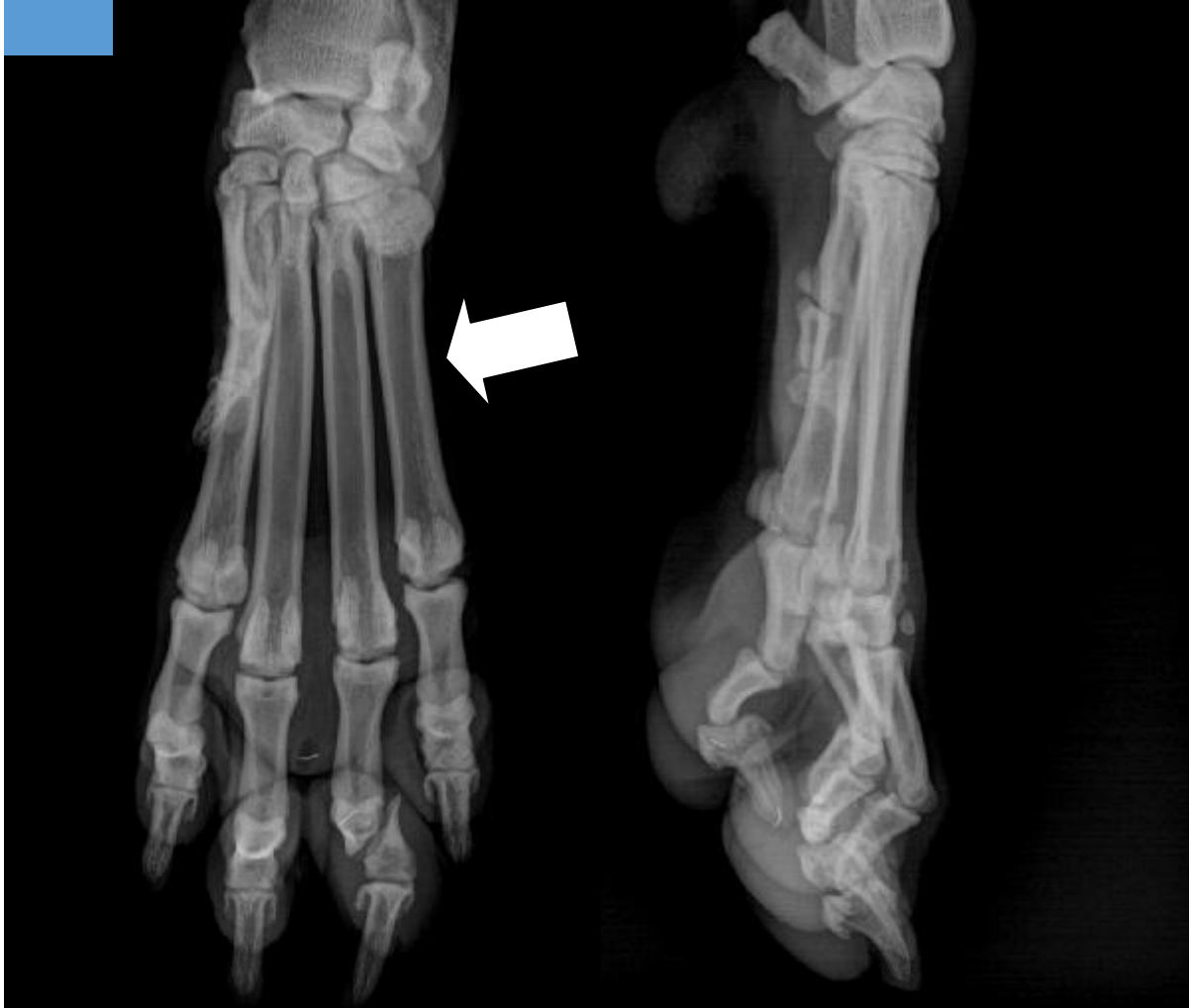- a) Congénita
- b) Hereditaria
- c) Infecciosa
- d) Traumática

**Escriba el signo radiográfico que mejor describe la alteración en este paciente:**

**Región anatómica donde se localiza la alteración:**



Figura 9: Observe las radiografías y conteste lo que se le pide.



Analice las radiografías incluidas en la figura 9 y localice el hueso fracturado:

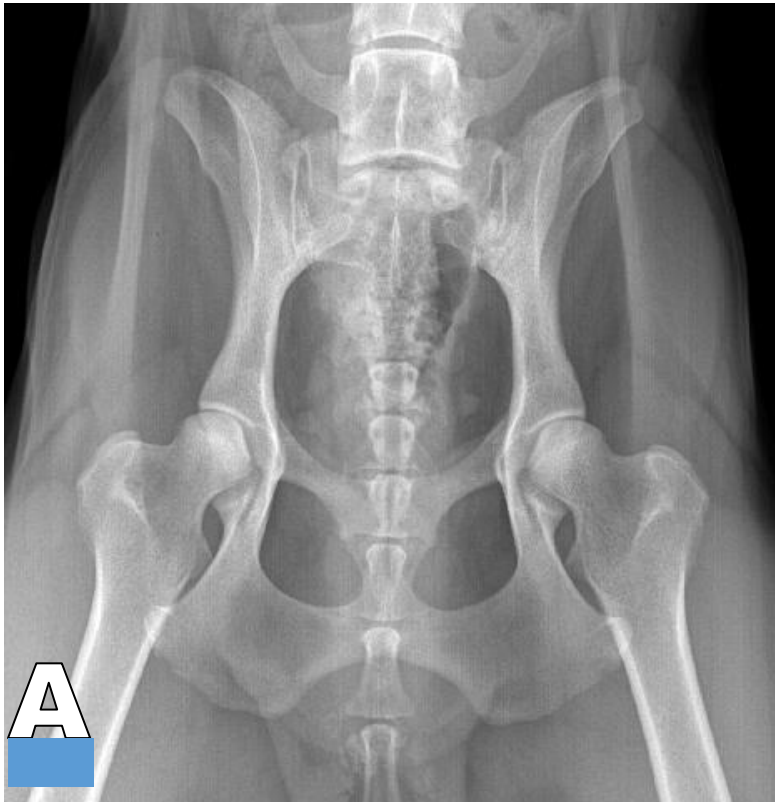
- a) Segundo metacarpiano
- b) Falange proximal del segundo dedo
- c) Falange proximal del tercer dedo
- d) Falange intermedia del cuarto dedo.

¿Qué estructura ósea señala la flecha blanca?

\_\_\_\_\_



**Figura 10 A y B: Observe las radiografías y determine las proyecciones para un estudio rutinario de pelvis.**

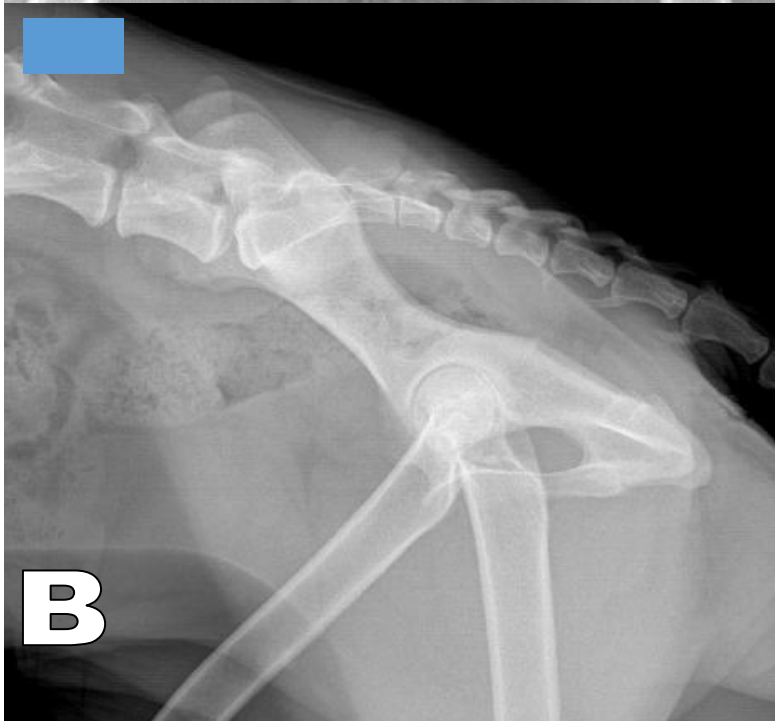

**Proyección de A**

- a) DV
- b) Li-Ld
- c) VD
- d) Ld-Li

**Posición de A**

- a) Decúbito lateral izquierdo
- b) Decúbito dorsal
- c) Decúbito ventral
- d) Decúbito lateral derecho



**Proyección de B**

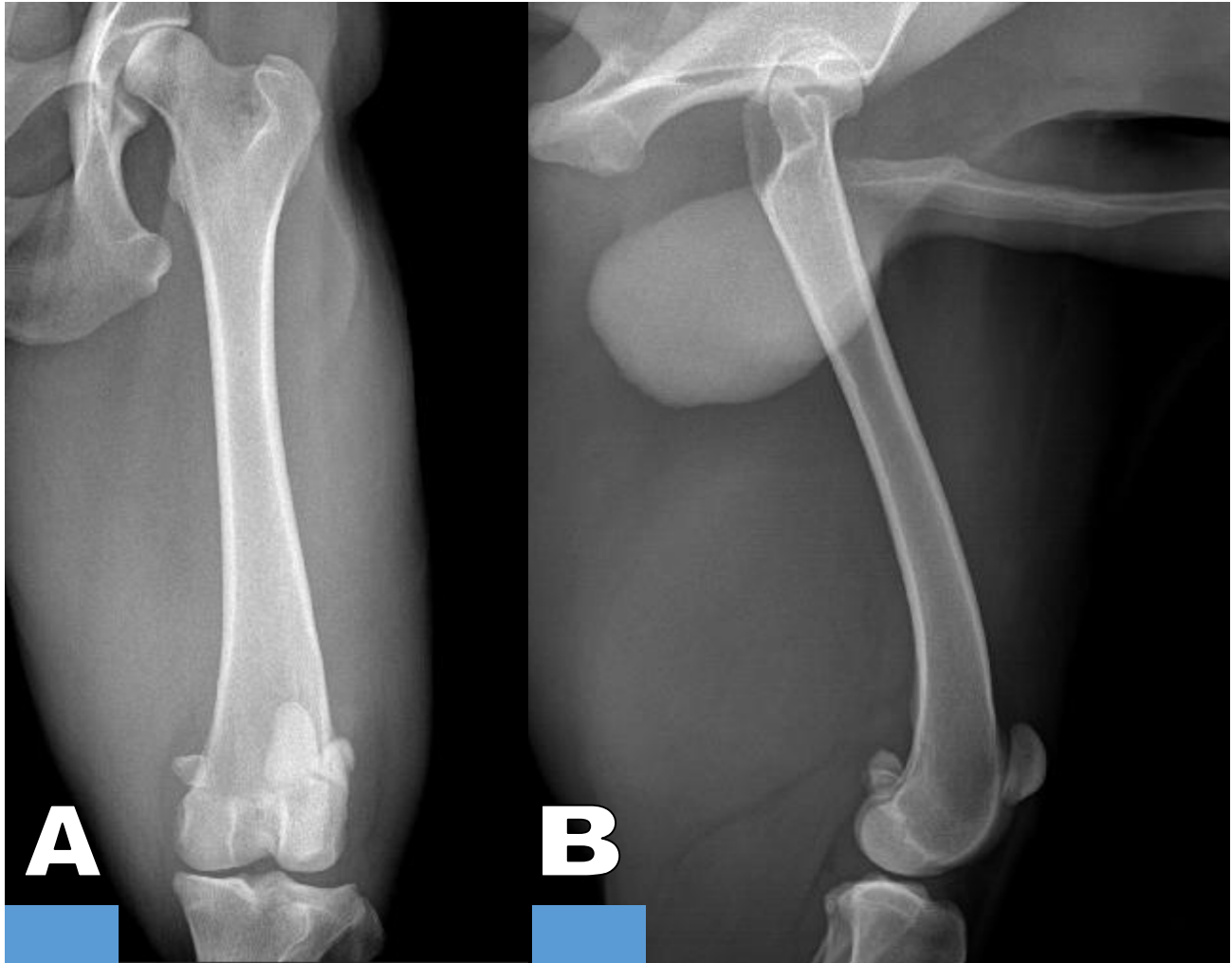
- a) ML
- b) Li-Ld
- c) Ld-Li
- d) VD

**Posición de B**

- a) Decúbito lateral izquierdo
- b) Decúbito dorsal
- c) Decúbito ventral
- d) Decúbito lateral derecho



Figura 11 A y B: Observe las radiografías y determine las proyecciones para un estudio rutinario de fémur.



**Proyección de A**

- a) ML
- b) DV
- c) Cr-Cd
- d) Cd-Cr

**Posición de A**

- a) Decúbito lateral izquierdo
- b) Decúbito dorsal
- c) Decúbito ventral
- d) Decúbito lateral derecho

**Proyección de B**

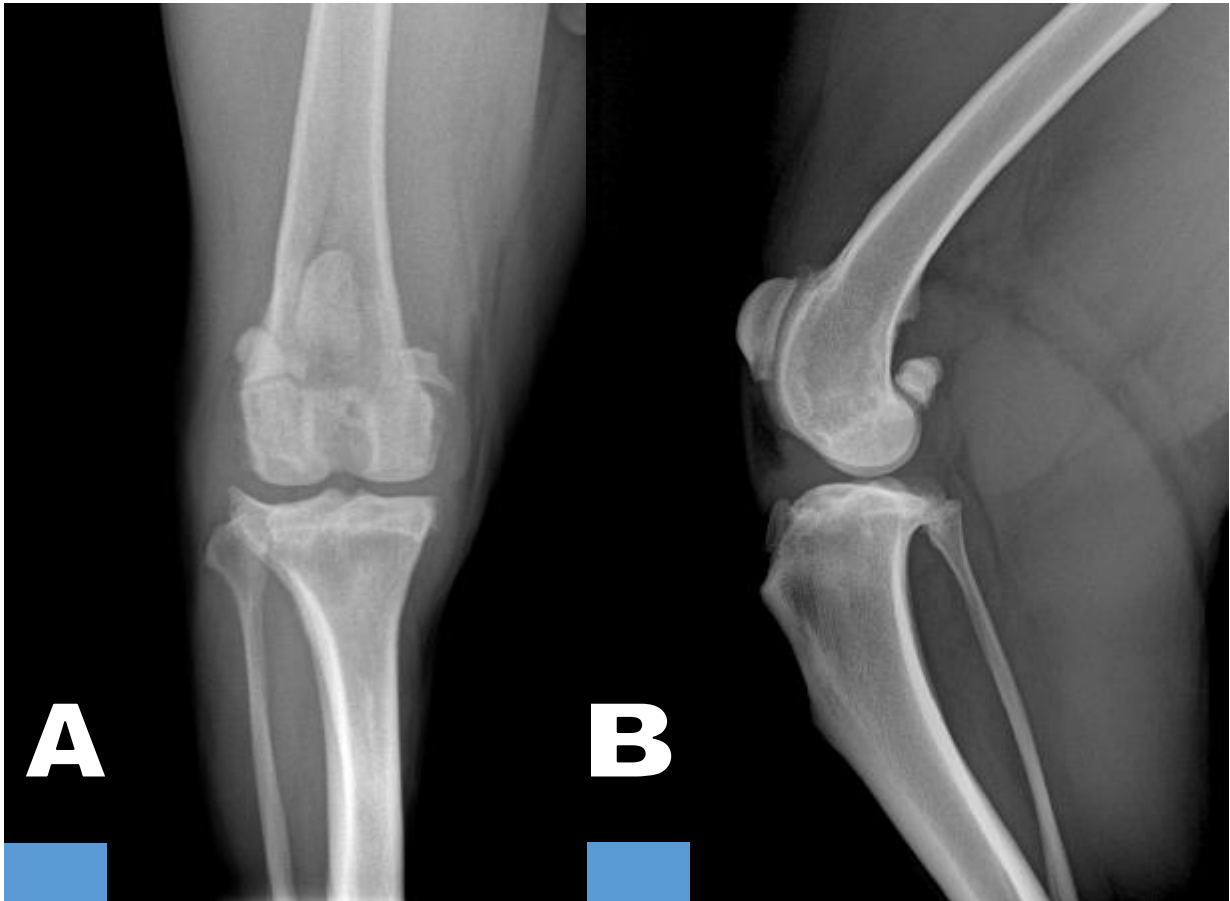
- a) ML
- b) Ld-Li
- c) Cr-Cd
- d) Cd-Cr

**Posición de B**

- a) Decúbito lateral izquierdo
- b) Decúbito dorsal
- c) Decúbito ventral
- d) Decúbito lateral derecho



Figura 12 A y B: Observe las radiografías y determine las proyecciones para un estudio rutinario de rodilla.



**Proyección de A**

- a) ML
- b) VD
- c) Cr-Cd
- d) Cd-Cr

**Posición de A**

- a) Decúbito lateral izquierdo
- b) Decúbito dorsal
- c) Decúbito ventral
- d) Decúbito lateral derecho

**Proyección de B**

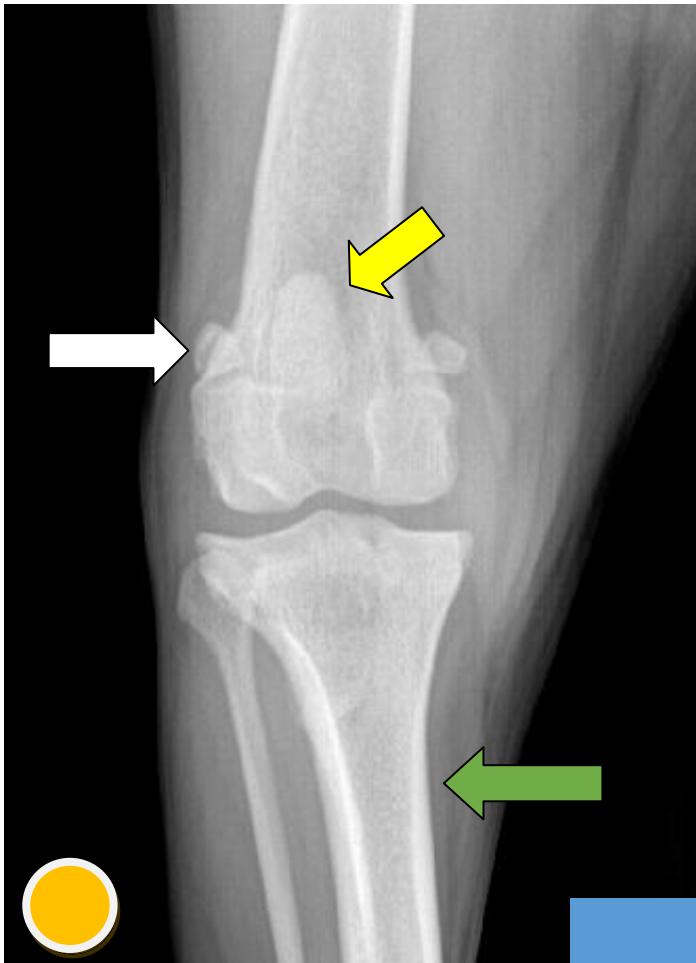
- a) ML
- b) Li-Ld
- c) Cr-Cd
- d) Cd-Cr

**Posición de B**

- a) Decúbito lateral izquierdo
- b) Decúbito dorsal
- c) Decúbito ventral
- d) Decúbito lateral derecho



Figura 13: Observe la radiografía y conteste lo que se le pide.



**Proyección**

- a) DV
- b) ML
- c) Cr-Cd
- d) Cd-Cr

**Posición**

- a) Decúbito lateral izquierdo
- b) Decúbito dorsal
- c) Decúbito ventral
- d) Decúbito lateral derecho

**¿Qué miembro es?**

- a) Derecho
- b) Izquierdo

1. Estructura que señala la fecha amarilla:

\_\_\_\_\_

2. Estructura que señala la fecha blanca:

\_\_\_\_\_

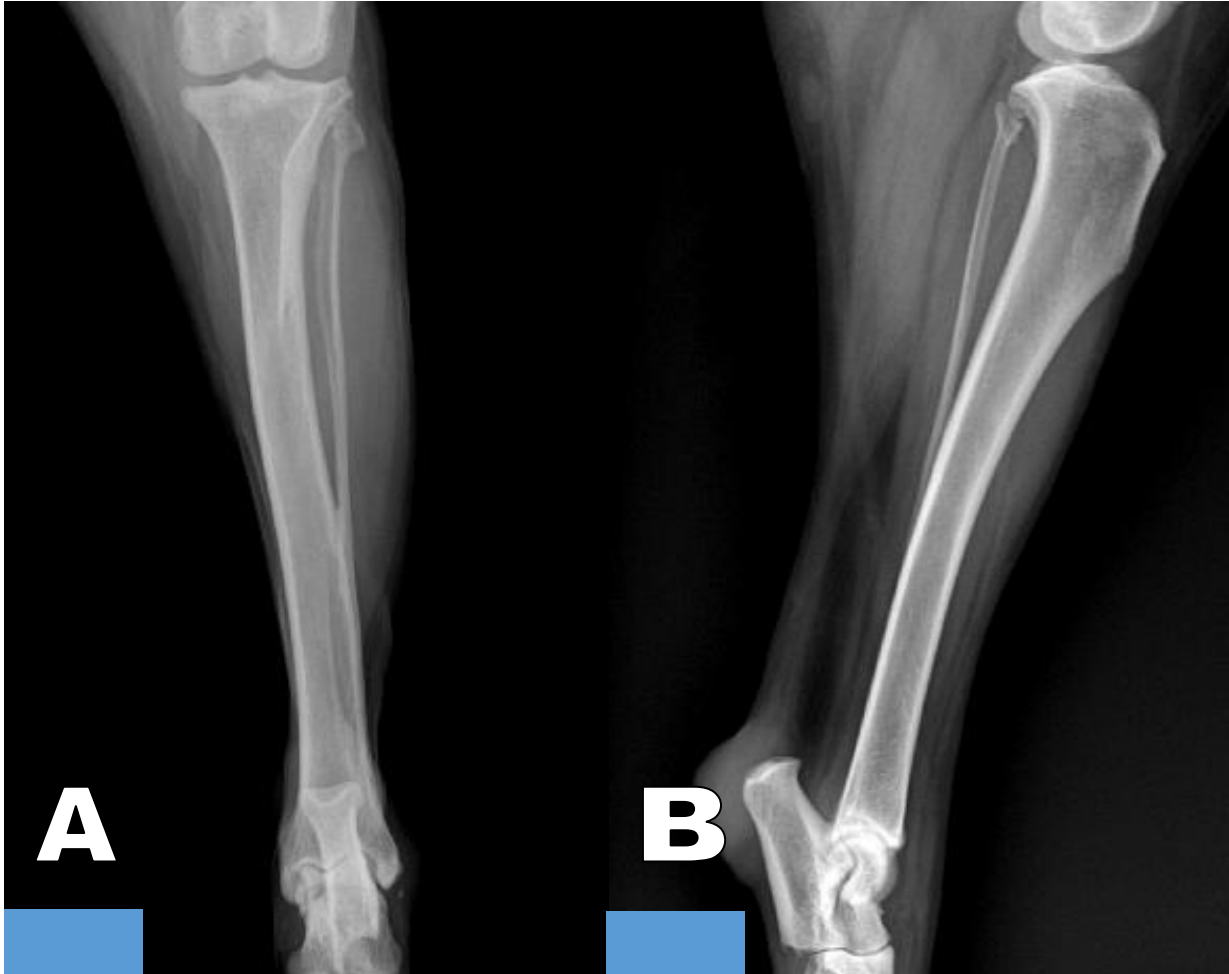
3. Estructura que señala la fecha verde:

\_\_\_\_\_





Figura 14 A y B: Observe las radiografías y determine las proyecciones para un estudio rutinario de tibia y fíbula.



**Proyección de A**

- a) ML
- b) VD
- c) Cr-Cd
- d) Cd-Cr

**Posición de A**

- a) Decúbito lateral izquierdo
- b) Decúbito dorsal
- c) Decúbito ventral
- d) Decúbito lateral derecho

**Proyección de B**

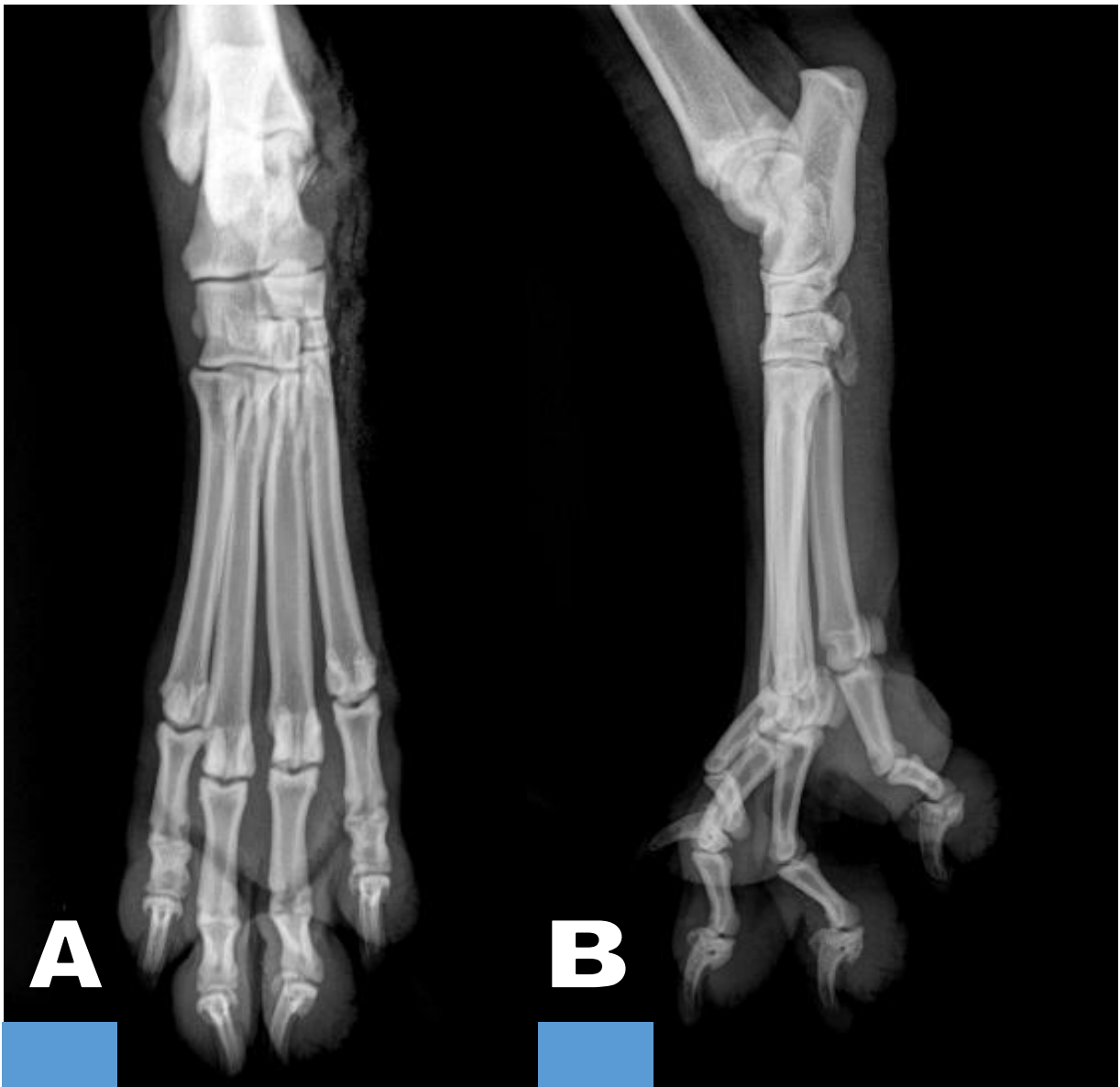
- a) ML
- b) Ld-Li
- c) Cr-Cd
- d) Cd-Cr

**Posición de B**

- a) Decúbito lateral izquierdo
- b) Decúbito dorsal
- c) Decúbito ventral
- d) Decúbito lateral derecho



Figura 15 A y B: Observe las radiografías y determine las proyecciones para un estudio rutinario de tarsos, metatarsos y falanges.



**Proyección de A**

- a) ML
- b) Cd-Cr
- c) Cr-Cd
- d) DPI

**Posición de A**

- a) Decúbito lateral izquierdo
- b) Decúbito dorsal
- c) Decúbito ventral
- d) Decúbito lateral derecho

**Proyección de B**

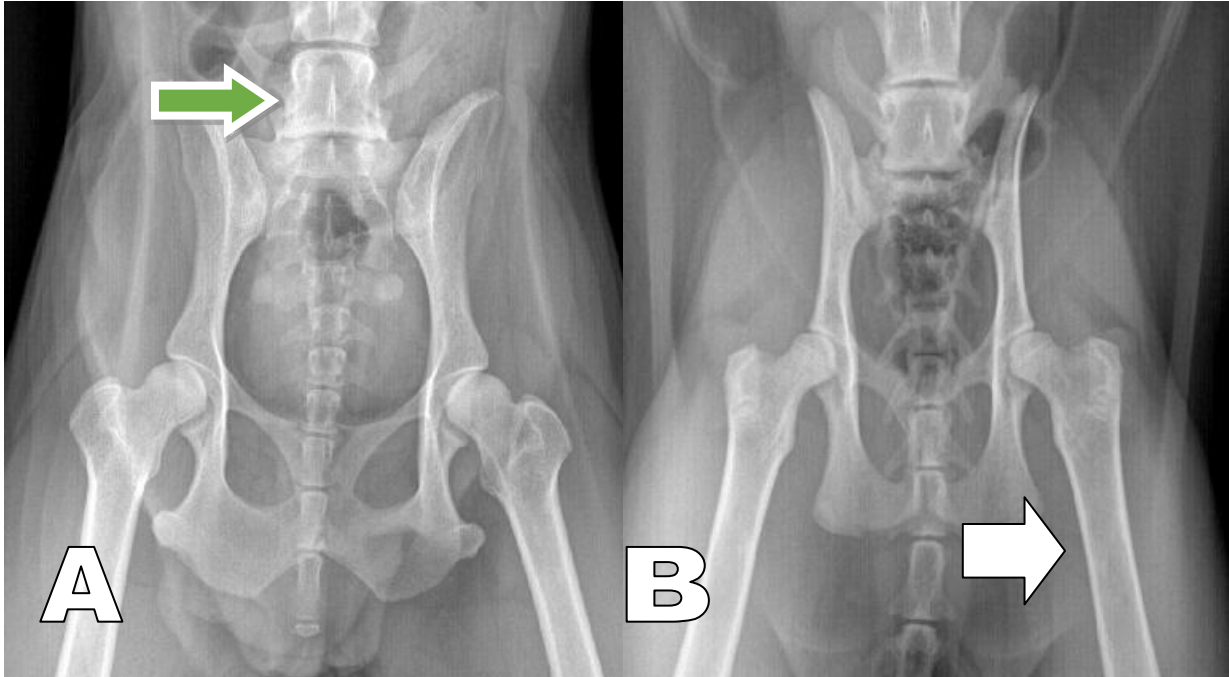
- a) ML
- b) Li-Ld
- c) Cr-Cd
- d) Cd-Cr

**Posición de B**

- a) Decúbito lateral izquierdo
- b) Decúbito dorsal
- c) Decúbito ventral
- d) Decúbito lateral derecho



Figura 16 A y B: Observe las radiografías y conteste lo que se le pide.



Seleccione la opción correcta:

- a) A gato y B gato
- b) A perro y B perro
- c) A perro y B gato
- d) A gato y B perro

Escriba el nombre de la estructura ósea que señala la flecha blanca:

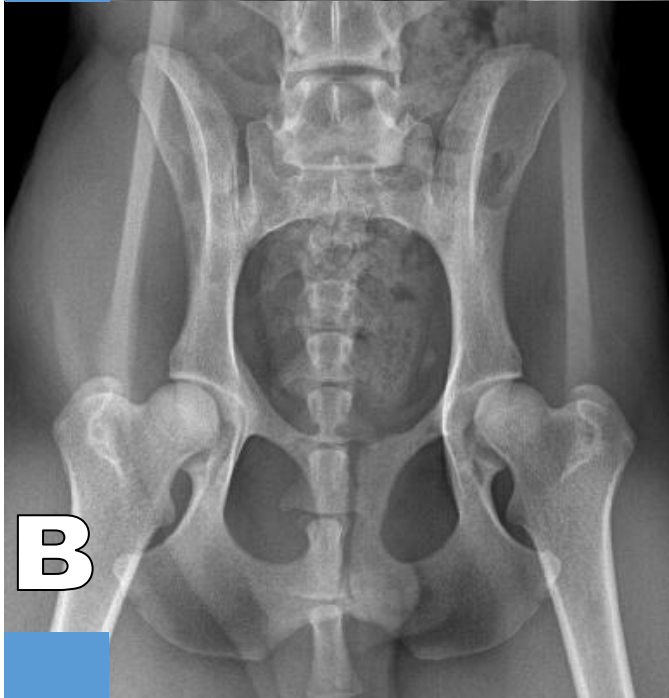
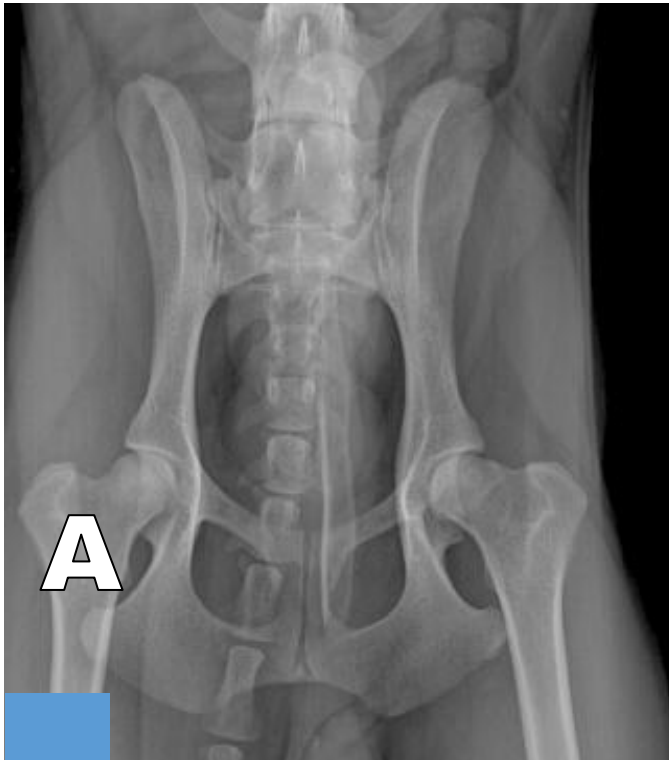\_\_\_\_\_

Escriba el nombre de la estructura ósea que señala la flecha verde:

\_\_\_\_\_



Figura 17 A y B: Observe las radiografías y conteste lo que se le pide.

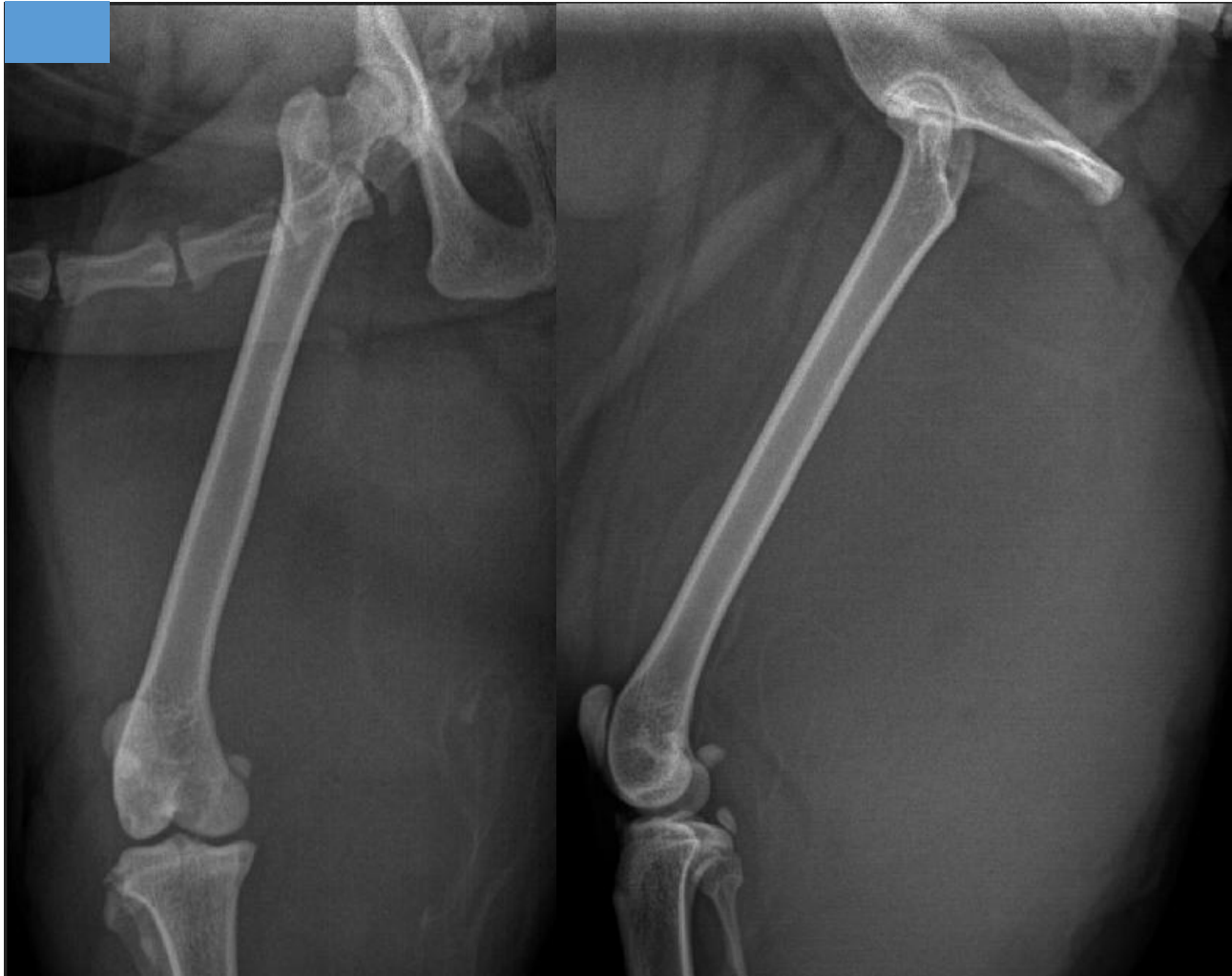

Seleccione la opción correcta:

- a) A perra y B perra
- b) A perro y B perro
- c) A perra y B perro
- d) A perro y B perra



Figura 18: Observe las radiografías y conteste lo que se le pide.

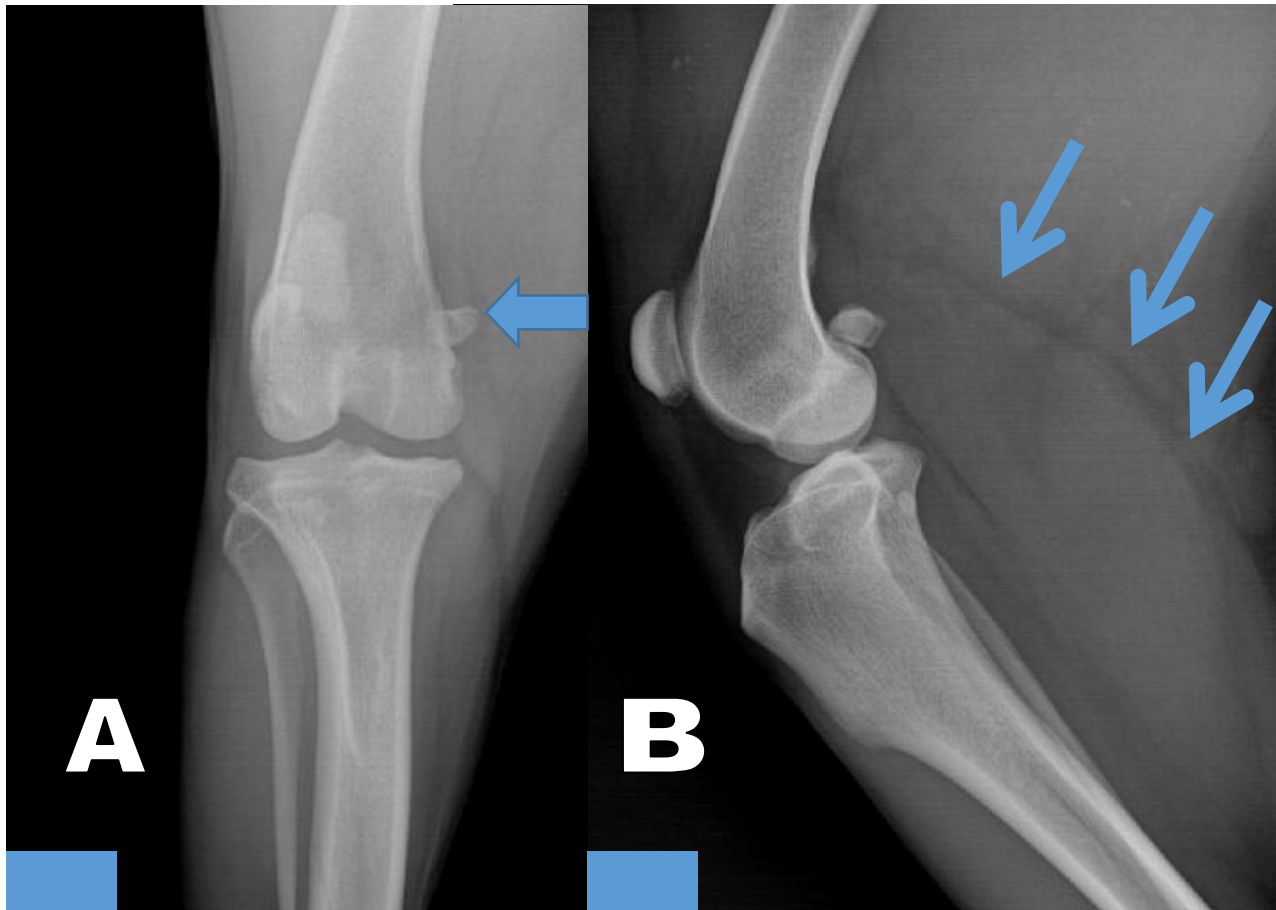


En este estudio radiográfico se observa:

- a) Fractura de fémur
- b) Luxación coxofemoral
- c) Luxación patelar
- d) Aumento de volumen de tejidos blandos adyacentes al fémur.



Figura 19 A y B: Observe las radiografías y conteste lo que se le pide.



En la figura A, la flecha azul señala:

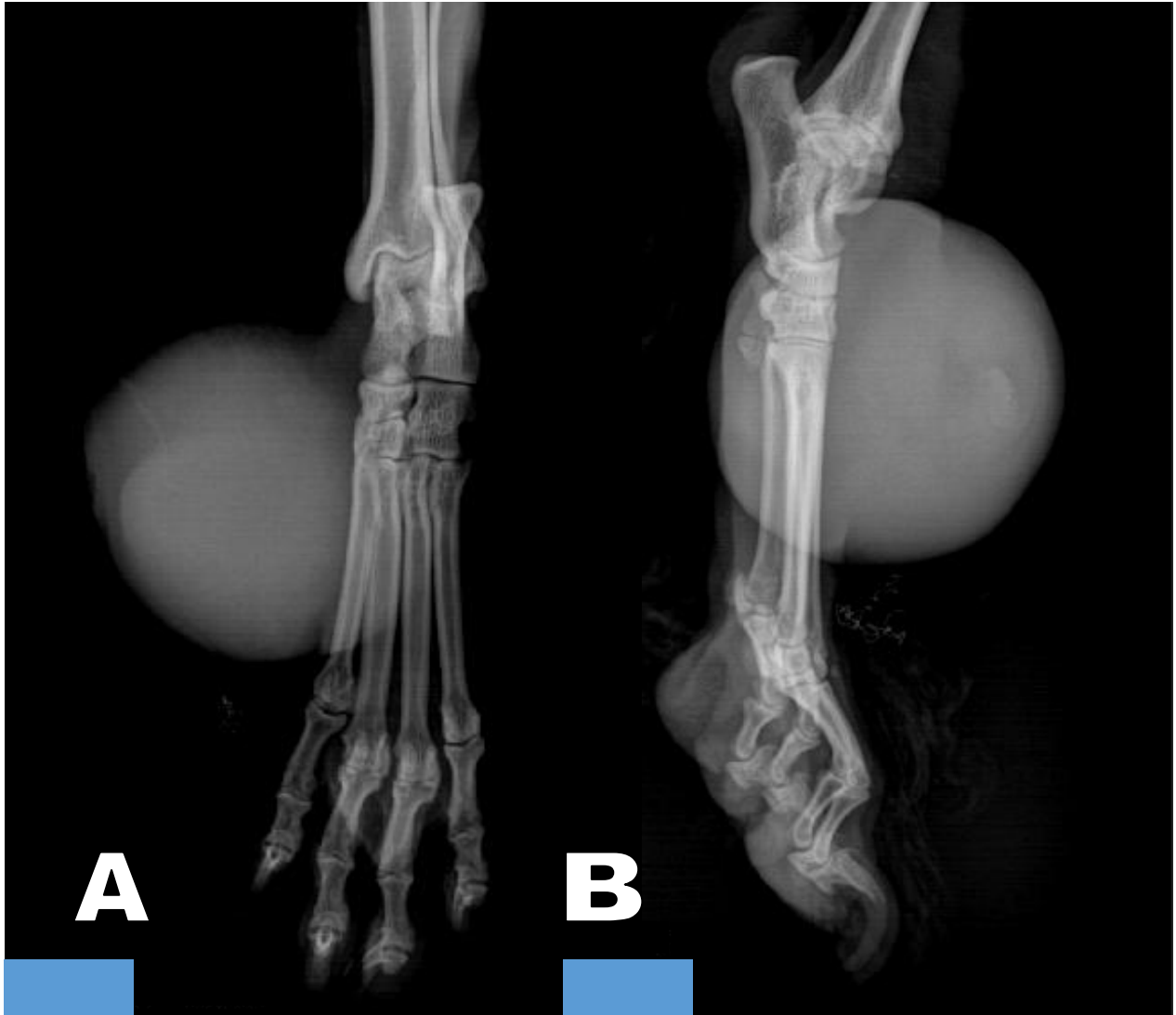
- a) Sesamoideo proximal lateral
- b) Sesamoideo proximal medial
- c) Sesamoideo distal lateral
- d) Sesamoideo distal medial

En la figura B, las flechas azules señalan la fascia...

- a) Lata
- b) Popliteo
- c) Sartorio
- d) Gastrocnemio



Figura 20 A y B: Observe las imágenes y conteste lo que se le pide.



En la imagen A se observa que la masa de tejido blando se localiza con respecto al segundo metatarsiano:

- a) Craneal
- b) Caudal
- c) Medial
- d) Lateral

En la imagen B se observa que la masa de tejido blando se localiza con respecto a los metatarsianos:

- a) Craneal
- b) Caudal
- c) Medial
- d) Lateral



## **Práctica 3. Visualización y análisis de estudios radiográficos del tórax de perros y gatos.**

### **Introducción**

En el tórax se encuentran órganos importantes de los sistemas cardio-respiratorio y digestivo.

Para poder entender la anatomía tridimensional del tórax, se requieren proyecciones ortogonales y es importante recordar lo siguiente:

- En el tórax se rompe la regla de radiología que dice: “La zona de interés debe ir cerca de la película radiográfica”.
- En esta región corporal se ven mejor los lóbulos pulmonares que están “lejos” de la película radiográfica.

### **Objetivos específicos**

- Recordar la localización y apariencia radiográfica de los órganos y estructuras contenidas en el tórax en los diferentes tipos de conformación de los perros y en el gato.

### **Habilidades y destrezas a adquirir**

- El alumno desarrollará la habilidad para relacionar la posición del paciente con la proyección radiográfica.
- Identificará los órganos y estructuras anatómicas señaladas.

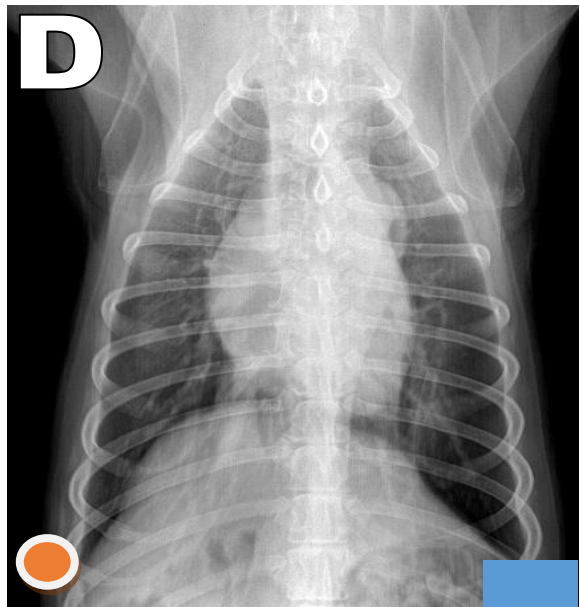
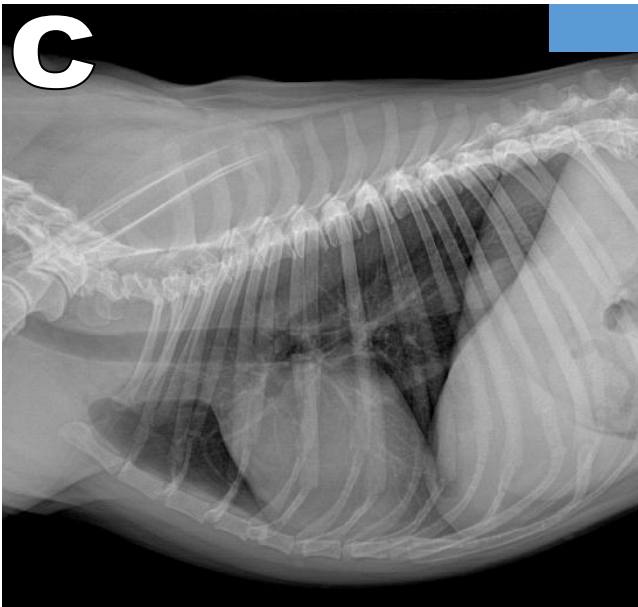
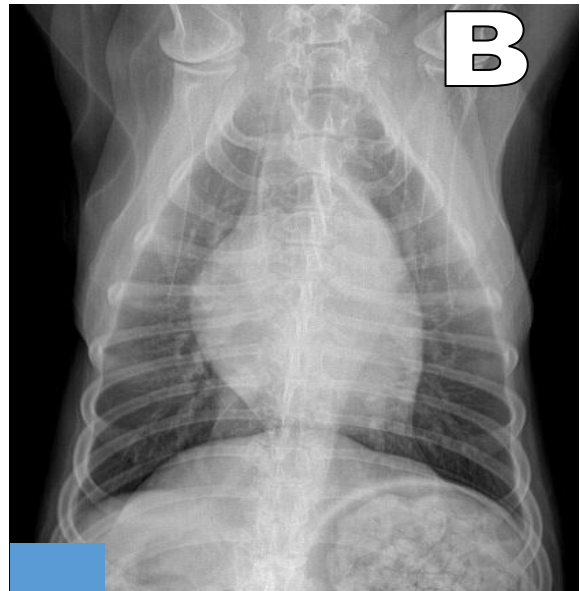
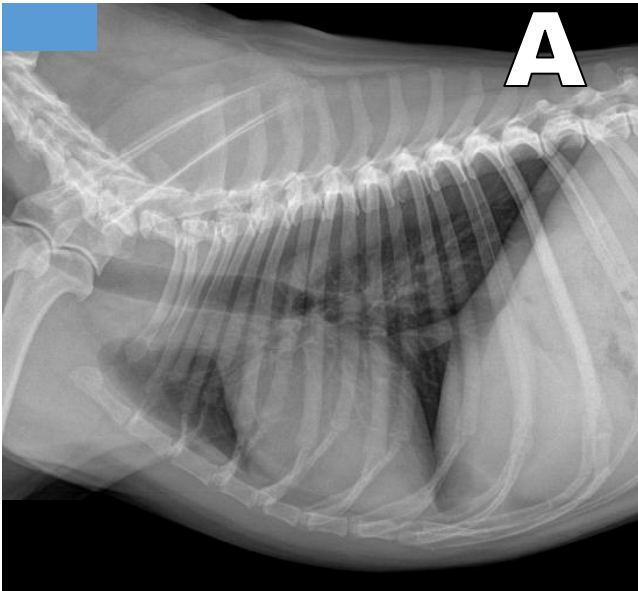
### **Actividades**

- En una serie de diapositivas, el alumno identificará la posición del paciente, la proyección radiográfica y los órganos y estructuras anatómicas señaladas.





Figura 1 A, B, C y D: Observe las radiografías y determine el posicionamiento y las proyecciones más empleadas para un estudio de tórax.



Relacione las imágenes con su respectiva proyección:

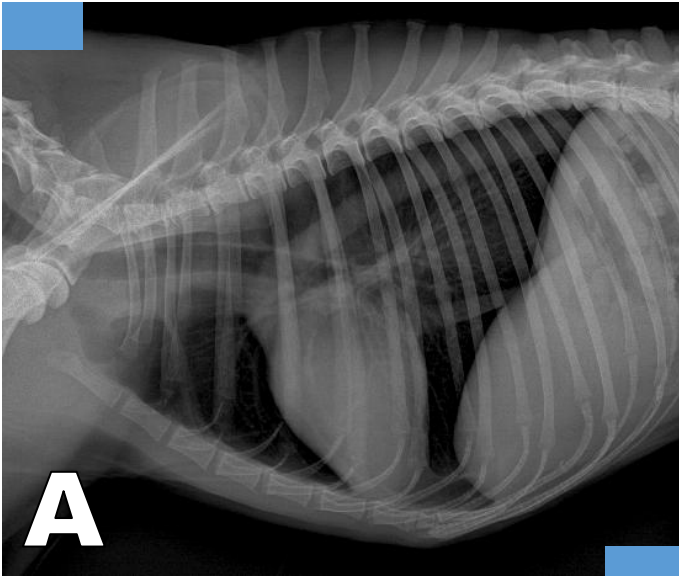
- ( ) DV
- ( ) Li-Ld
- ( ) VD
- ( ) Ld-Li

Relacione las imágenes con su respectiva posición:

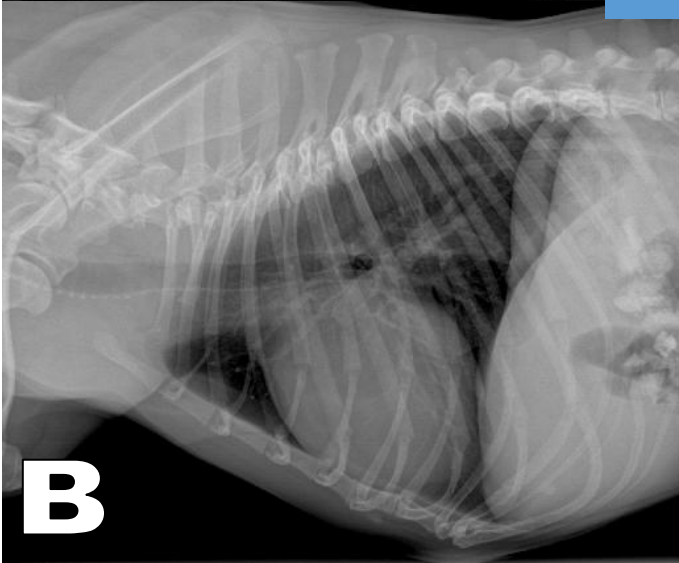
- ( ) Decúbito lateral izquierdo
- ( ) Decúbito dorsal
- ( ) Decúbito ventral
- ( ) Decúbito lateral derecho



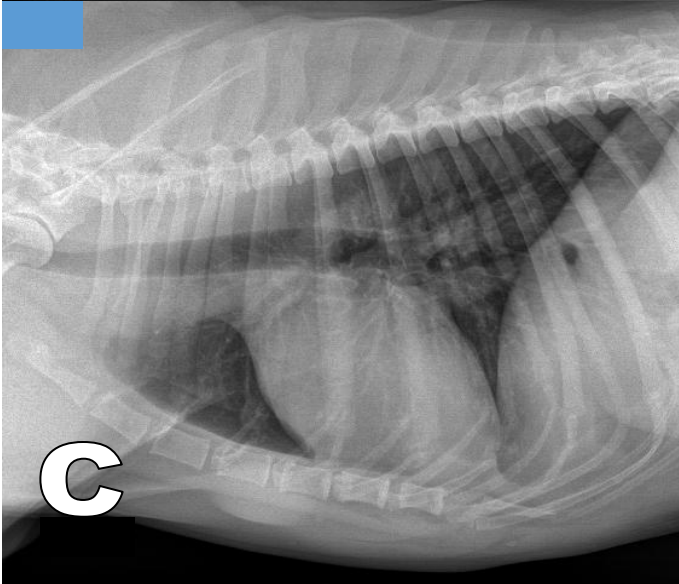
Figura 2 A, B y C: Observe las radiografías y conteste lo que se le pide.



**A**



**B**



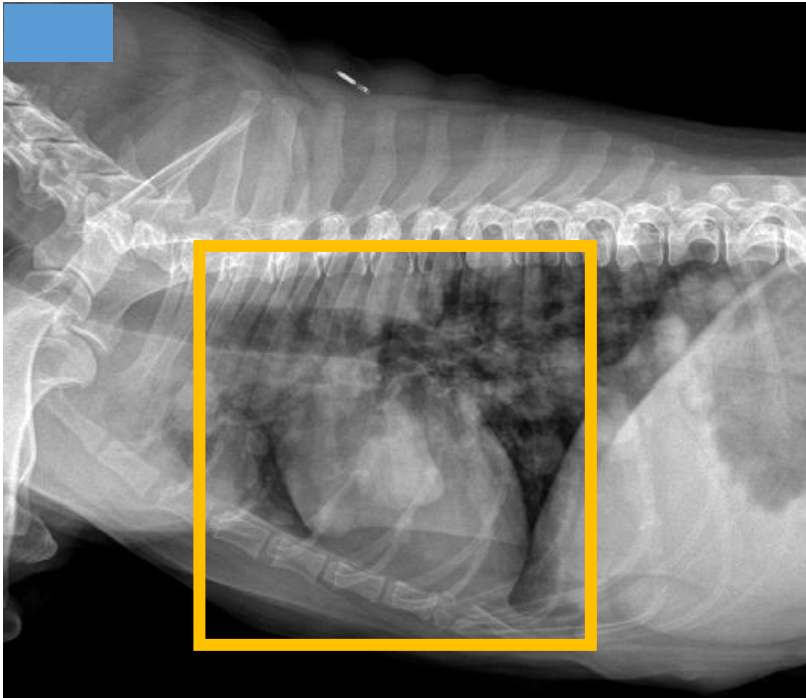
**C**

Relacione las imágenes con el tipo de conformación torácica que le corresponda:

- ( ) De barril
- ( ) Intermedio
- ( ) Profundo



Figura 3: Observe las radiografías y conteste lo que se le pide.



¿De qué patrón pulmonar se trata?

- a) Alveolar
- b) Intersticial
- c) Bronquial
- d) Vascular

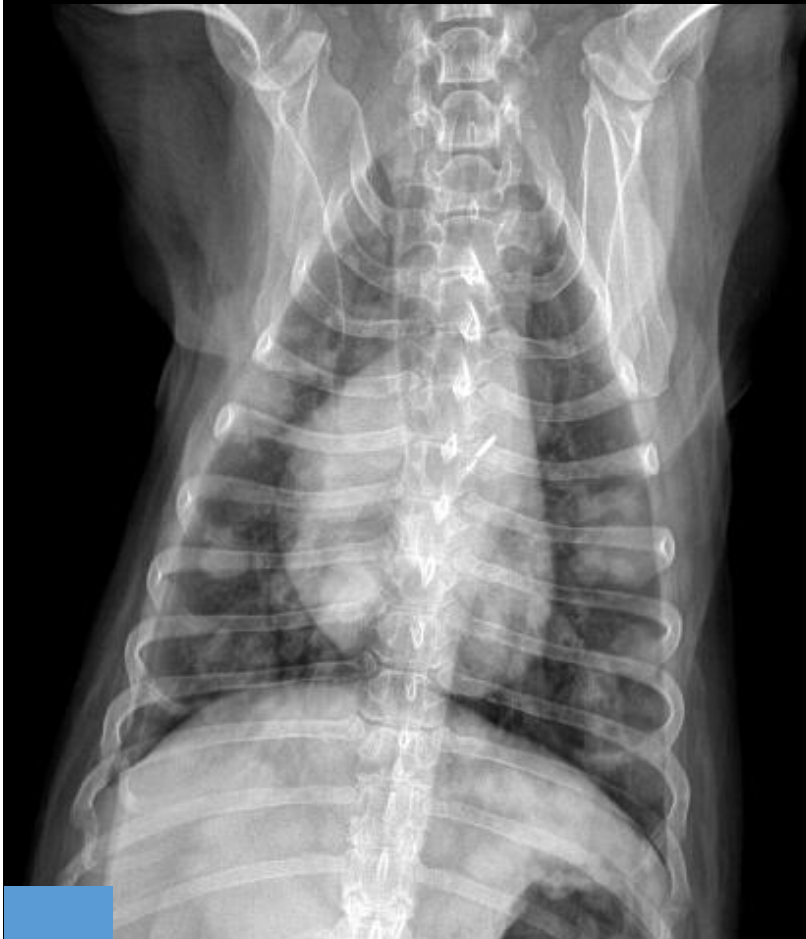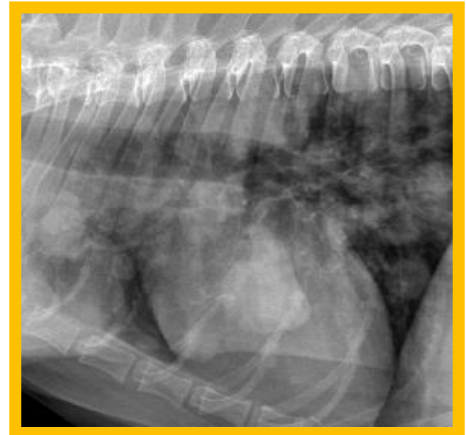
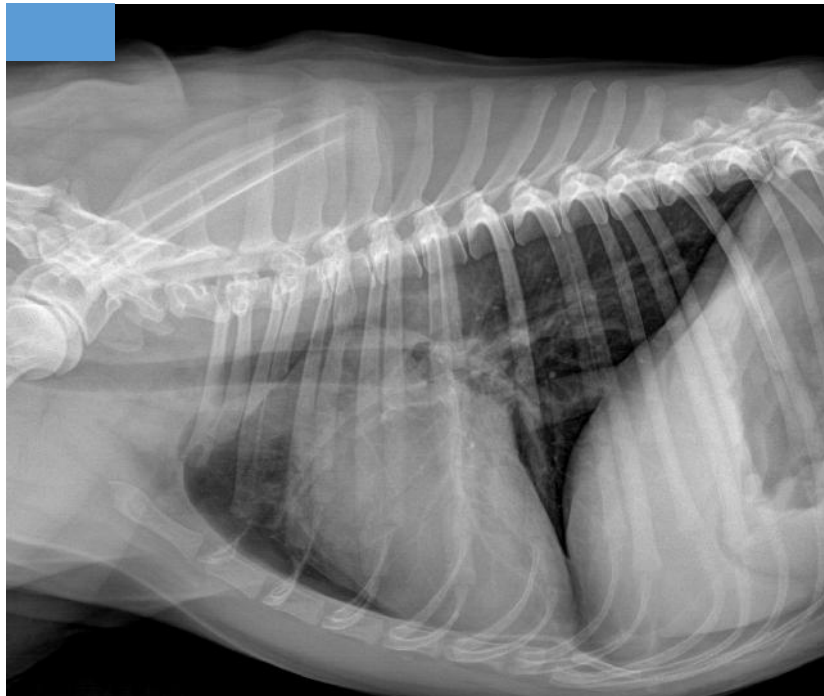


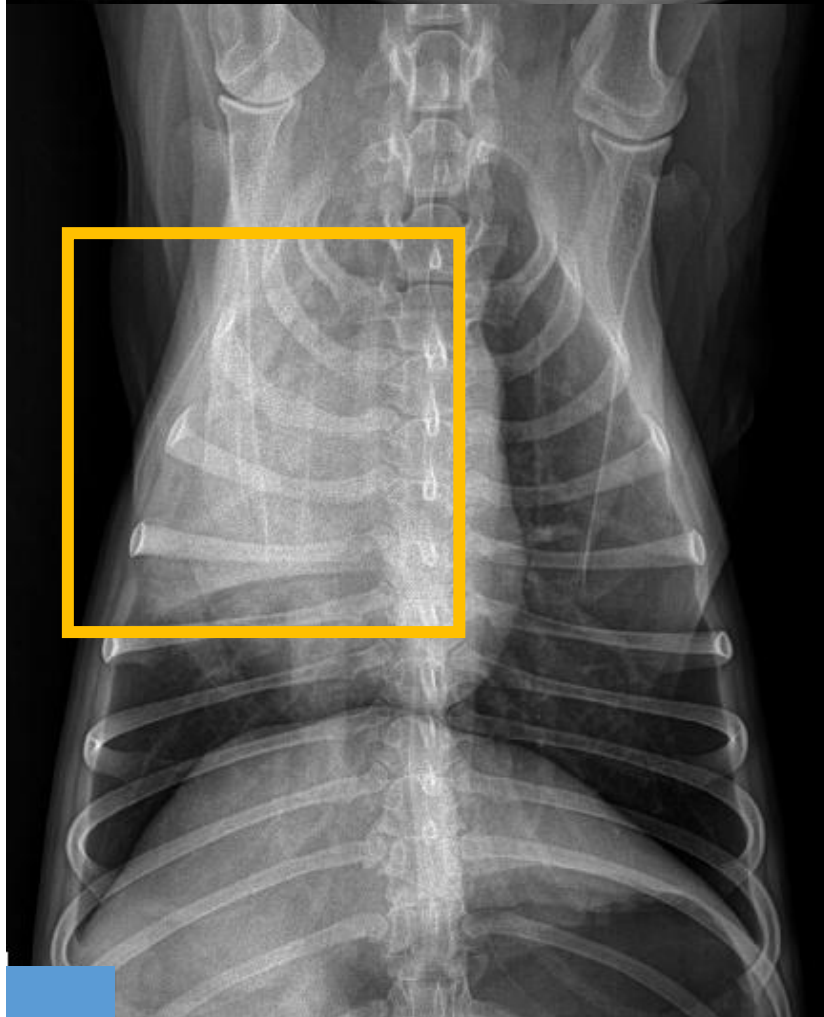

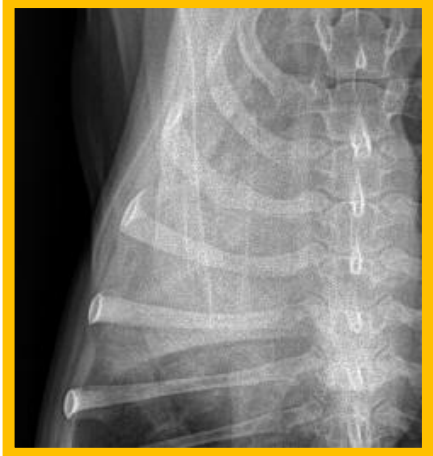
Figura 4: Observe las radiografías y conteste lo que se le pide.



¿De qué patrón pulmonar se trata?

- a) Alveolar
- b) Intersticial
- c) Bronquial
- d) Vascular



Explique por qué no es evidente el patrón en la radiografía A:

---

---

---

---

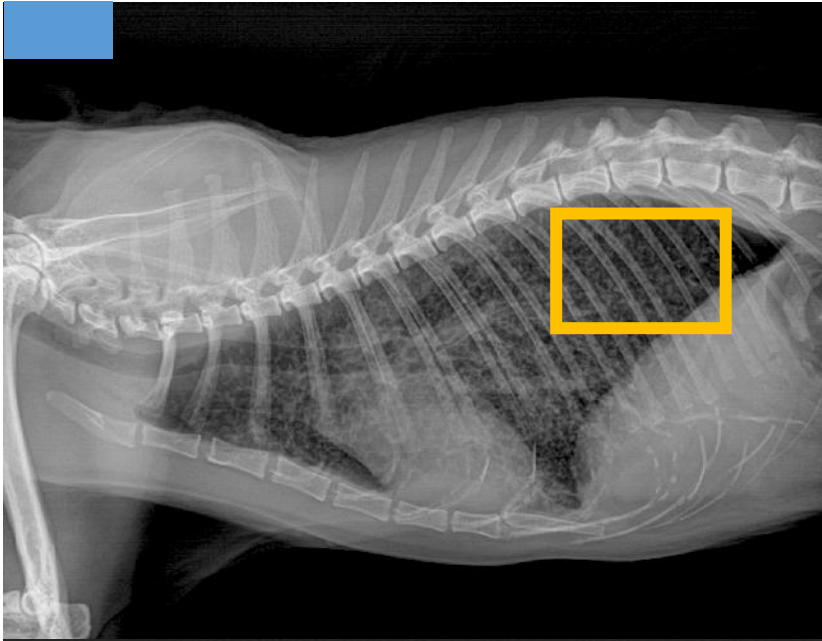
---

---





Figura 5: Observe las radiografías y conteste lo que se le pide.



¿De qué patrón pulmonar se trata?

- a) Alveolar
- b) Intersticial
- c) Bronquial
- d) Vascular

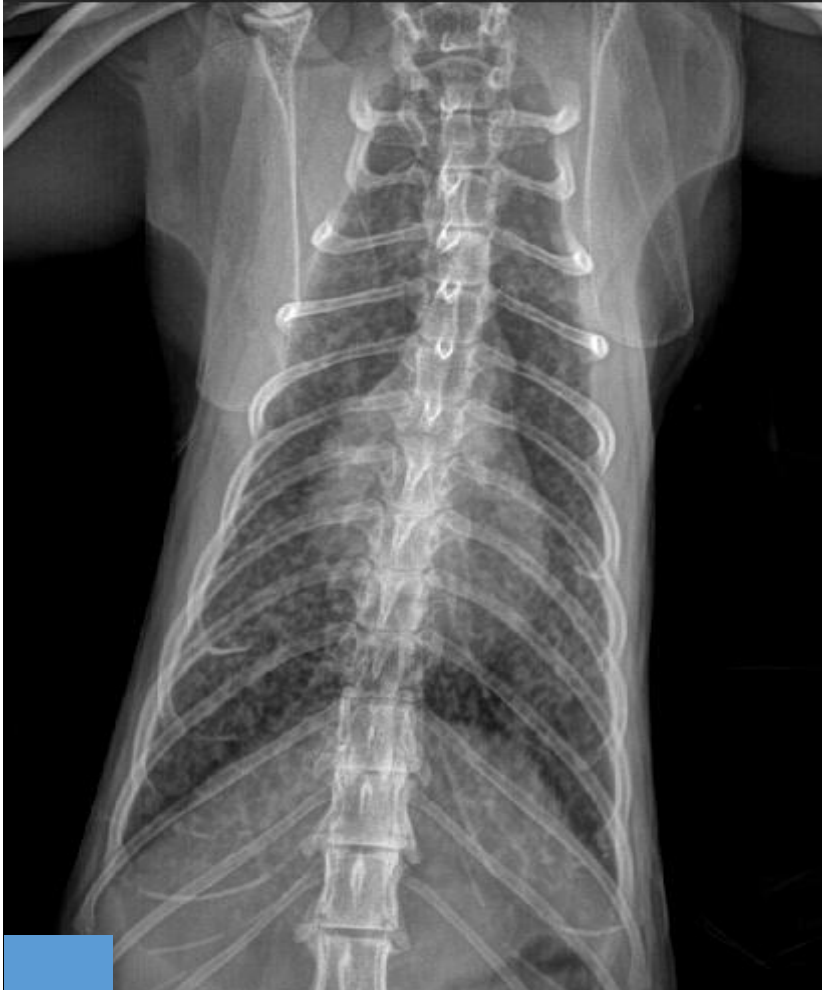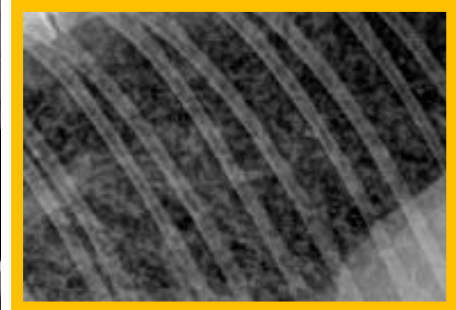
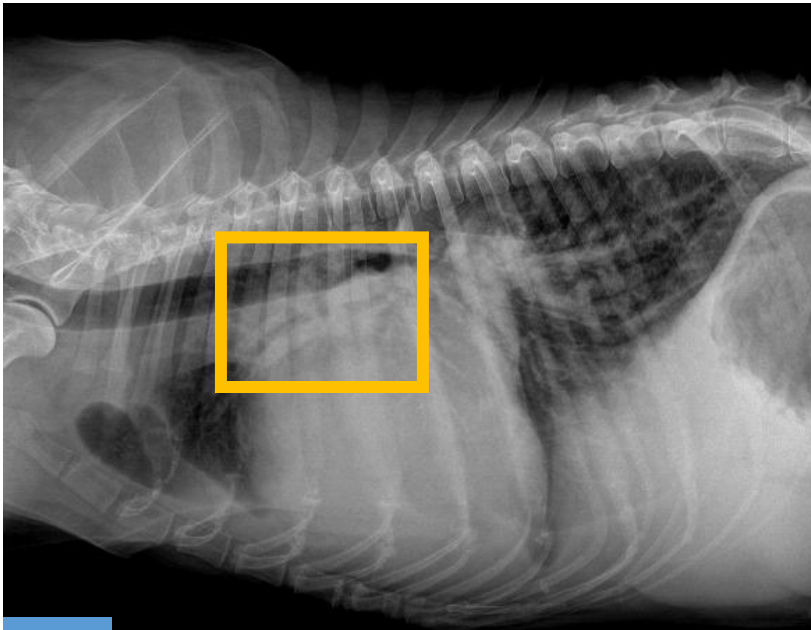




Figura 6: Observe las radiografías y conteste lo que se le pide.



¿De qué patrón pulmonar se trata?

- a) Alveolar
- b) Intersticial
- c) Bronquial
- d) Vascular

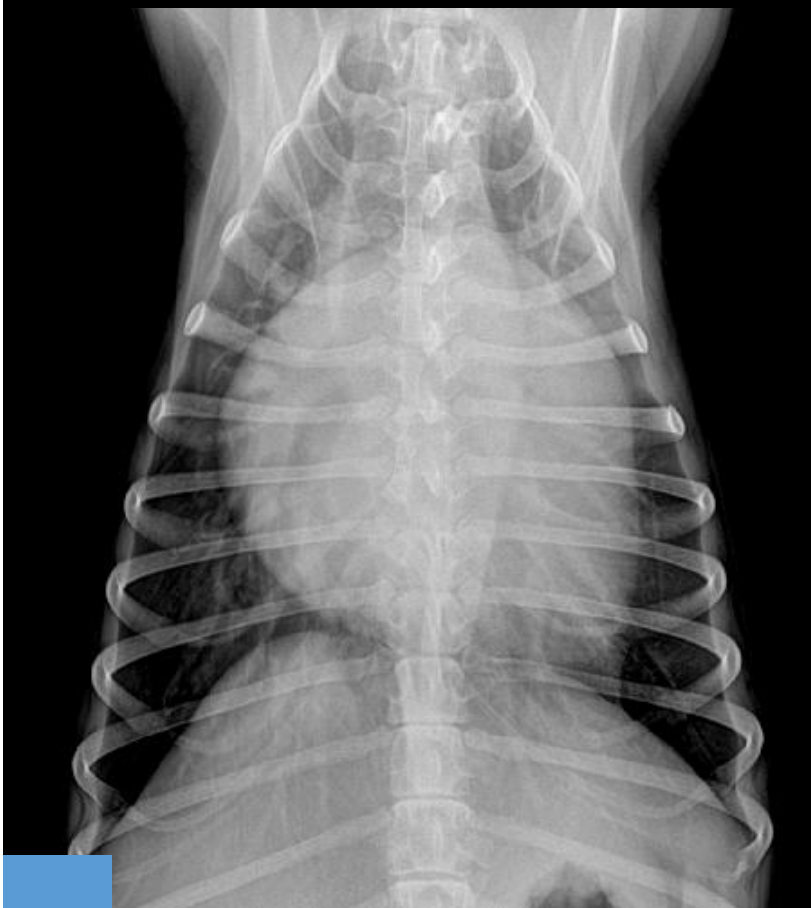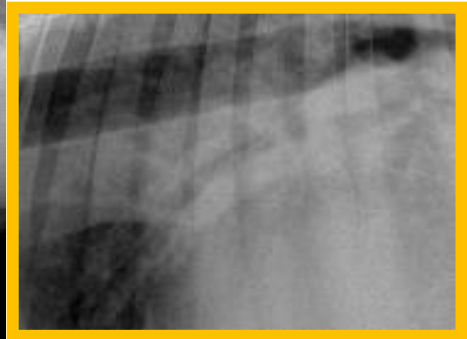
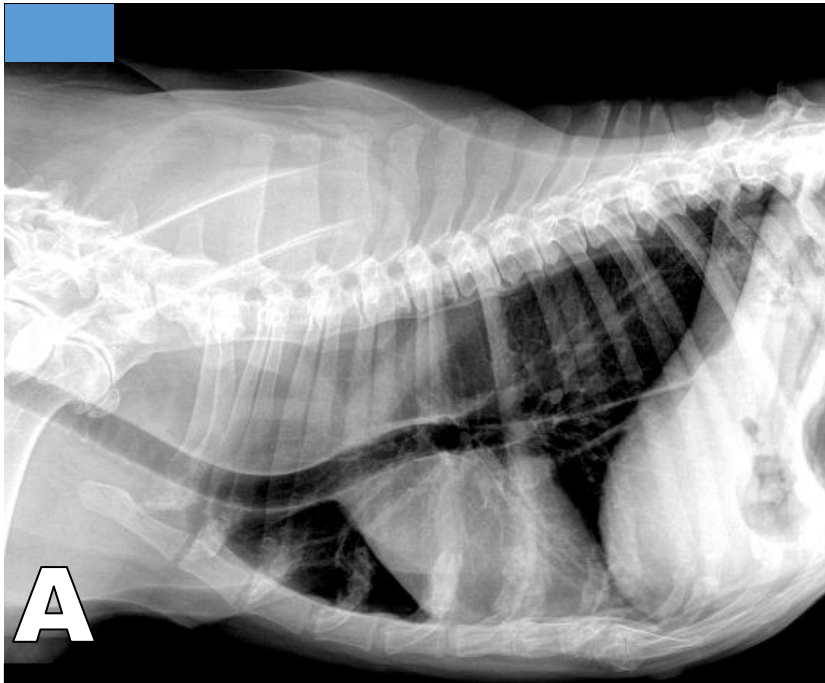




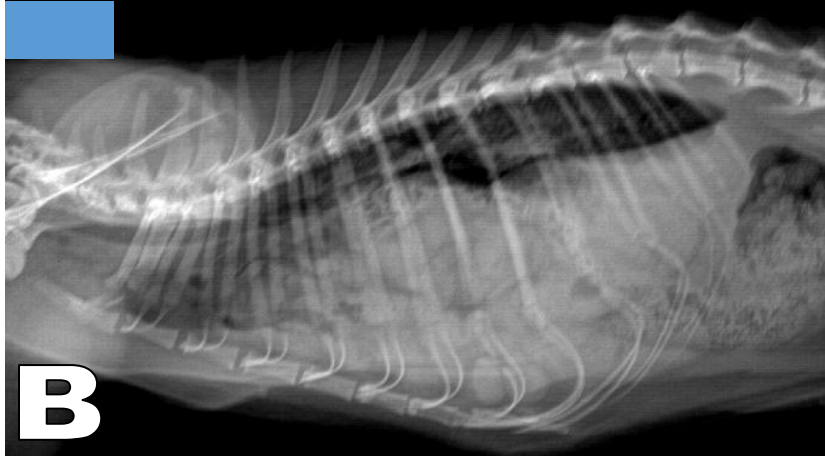Figura 7 A, B y C: Observe las radiografías y conteste lo que se le pide.



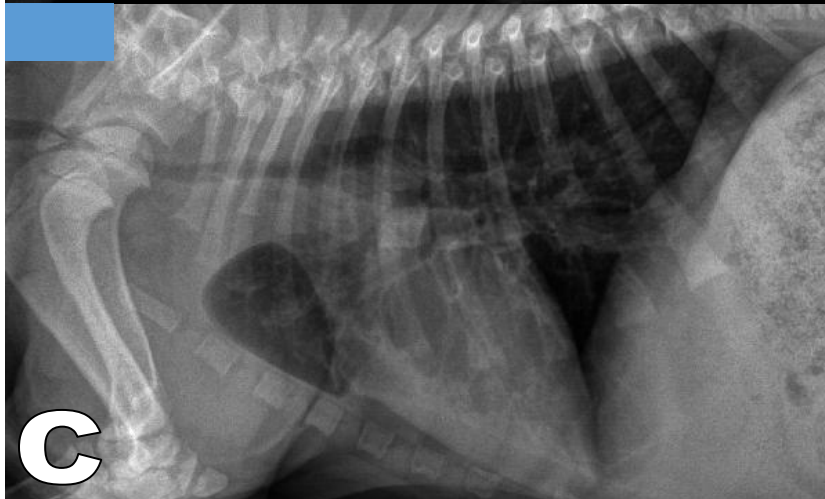
**A**

Relacione las imágenes con las siguientes alteraciones:

- ( ) Hernia diafragmática
- ( ) Megaesófago
- ( ) Hipoplasia traqueal



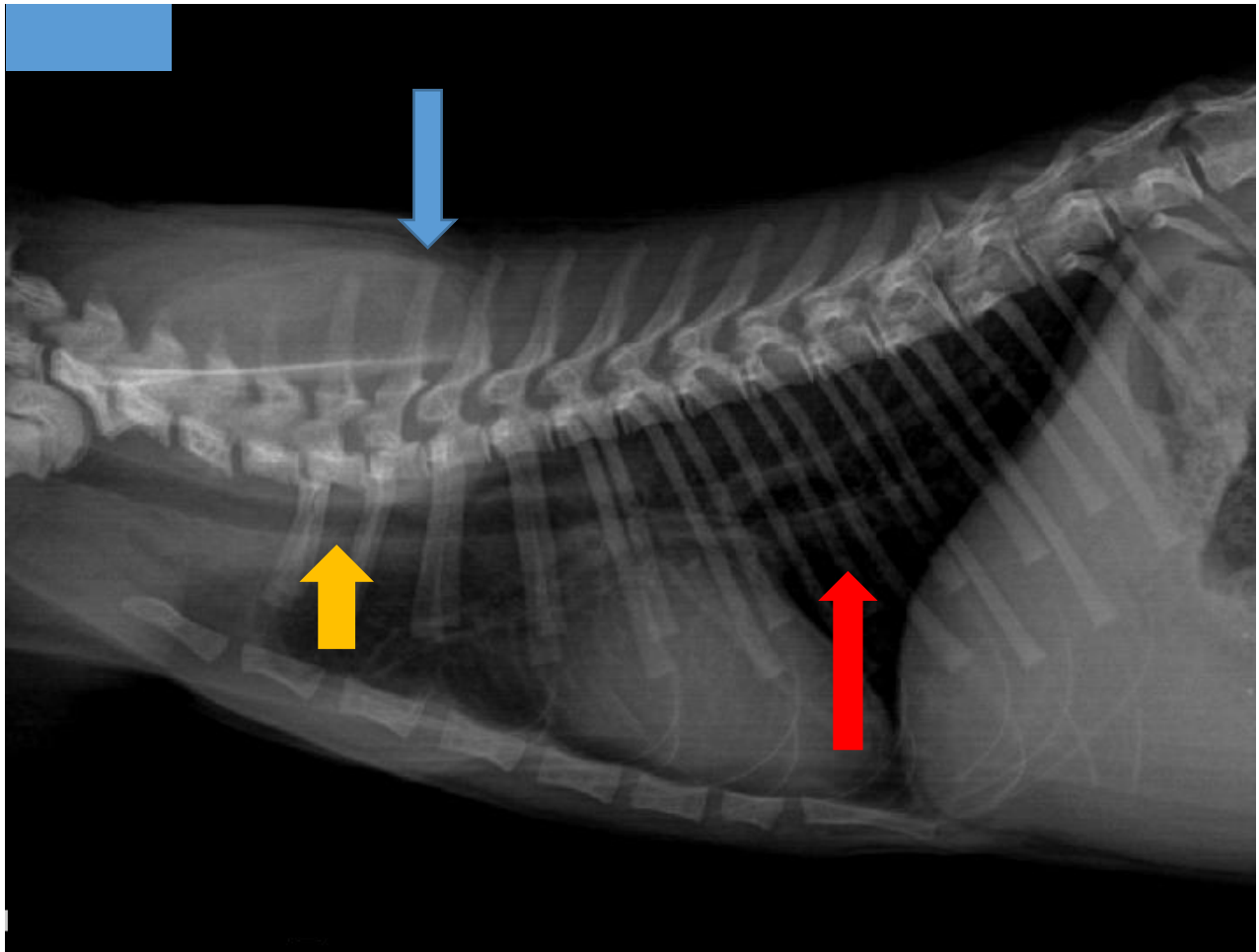
**B**



**C**



Figura 8: Observe la radiografía y conteste lo que se le pide.



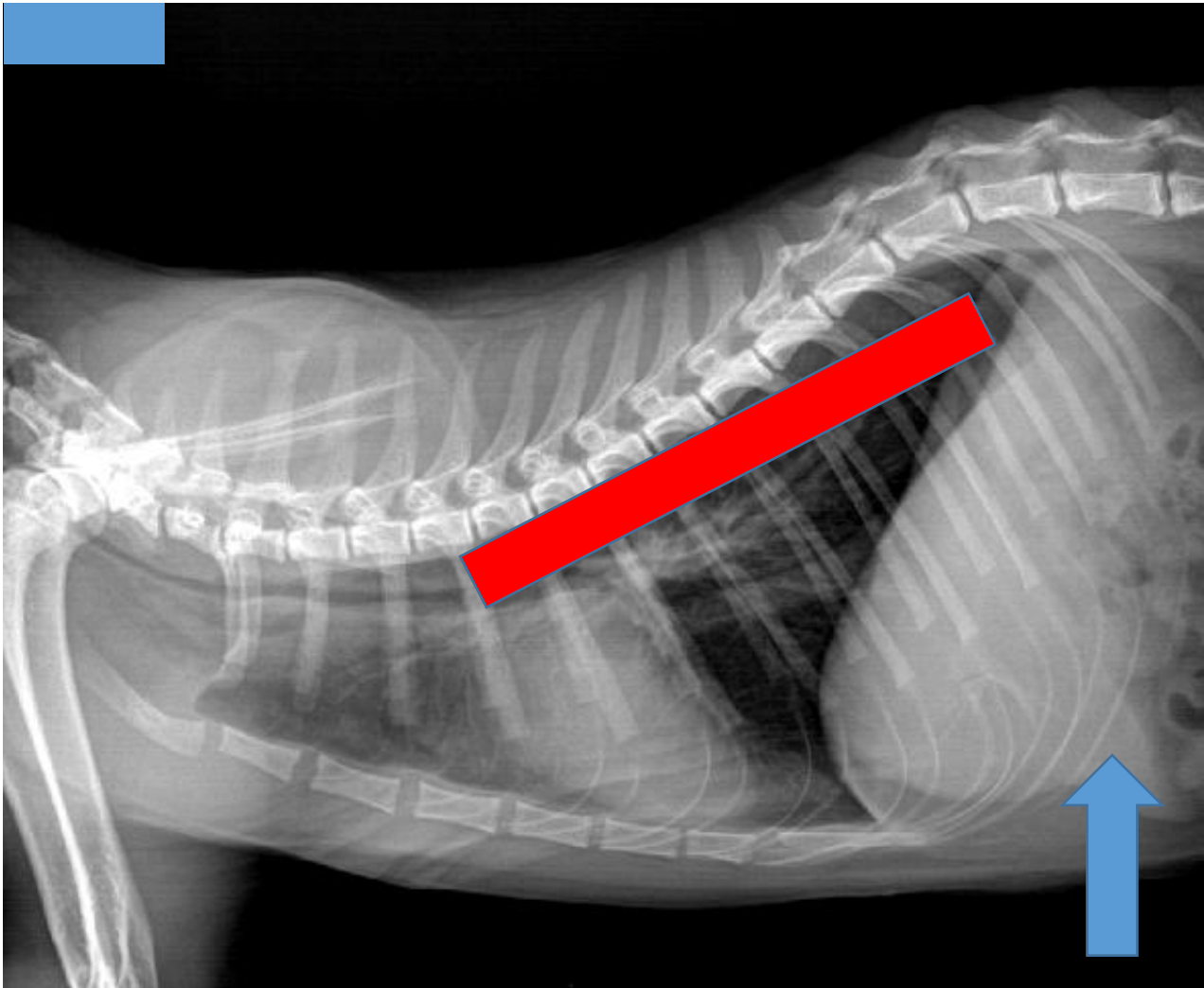
Escriba verdadero (V) o falso (F) según corresponda:

- ( ) Es un tórax de perro
- ( ) El paciente es joven
- ( ) La flecha azul señala el proceso dorsal de T2
- ( ) La flecha amarilla señala el esófago
- ( ) La flecha roja señala la vena cava caudal





Figura 9: Observe la radiografía y conteste lo que se le pide.

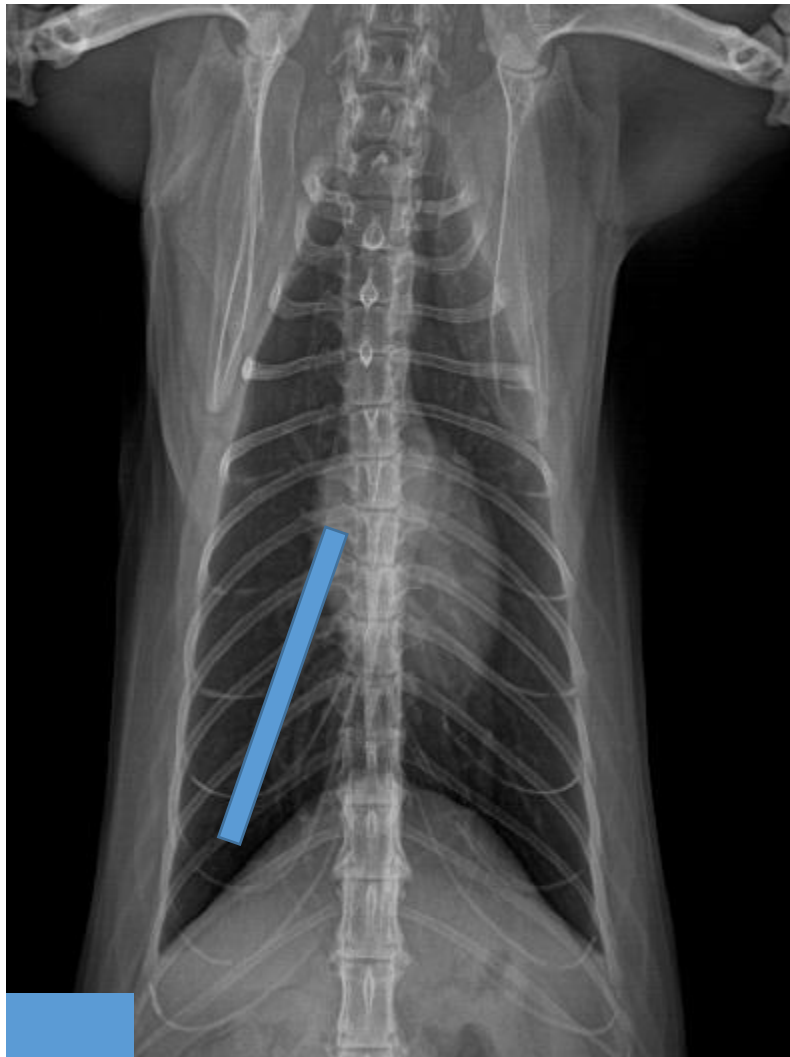

Escriba verdadero (V) o falso (F) según corresponda:

- ( ) En esta proyección es posible visualizar el lóbulo pulmonar caudal derecho.
- ( ) El paciente es un perro.
- ( ) La flecha azul señala el bazo.
- ( ) El rectángulo rojo muestra la posición de la aorta caudal.
- ( ) El patrón pulmonar craneal a la silueta cardíaca es el alveolar



Figura 10: Observe la radiografía y conteste lo que se le pide.

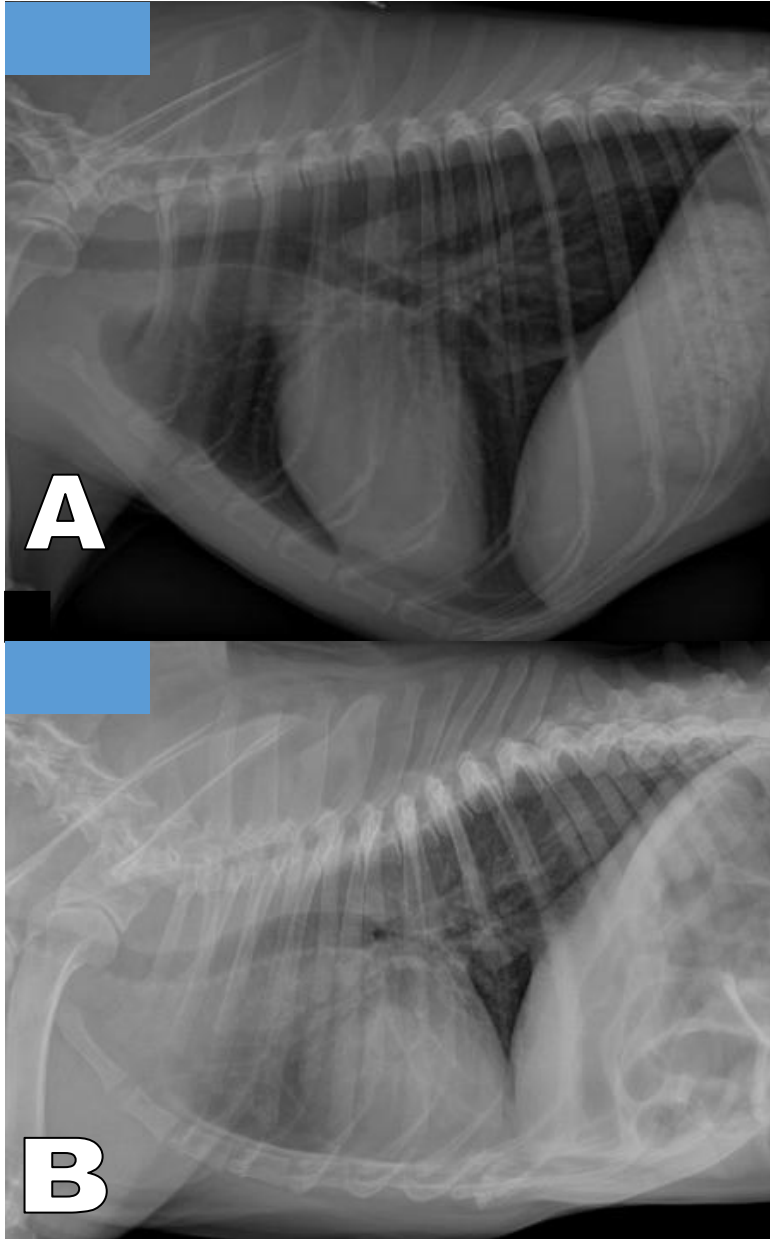


Escriba verdadero (V) o falso (F) según corresponda:

- El paciente se encuentra en decúbito ventral.
- El paciente es felino.
- Esta es la proyección recomendada para valorar la silueta cardíaca del gato..
- La línea gruesa azul muestra la posición de la vena del lóbulo pulmonar caudal izquierdo



Figura 11 A y B: Observe las radiografías y conteste lo que se le pide.

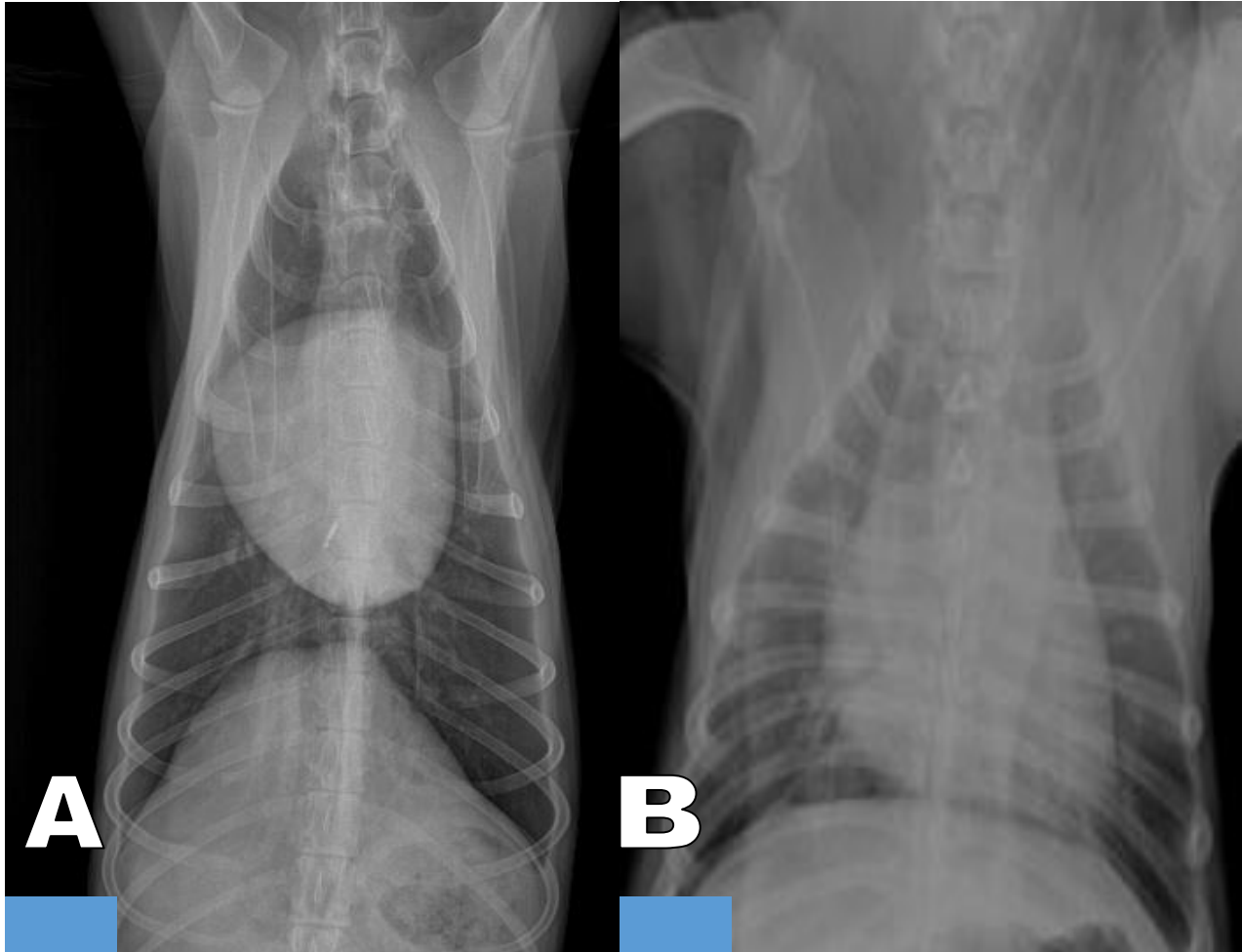


Escriba verdadero (V) o falso (F) según corresponda:

- ( ) La radiografía A corresponde a un paciente de conformación "Tórax de barril".
- ( ) En la radiografía A hay mayor contacto cardioesternal que en la radiografía B.



**Figura 12 A y B: Observe las radiografías y conteste lo que se le pide.**



**Analice las imágenes y determine a que se debe la apariencia tan diferente entre las 2 proyecciones VD:**

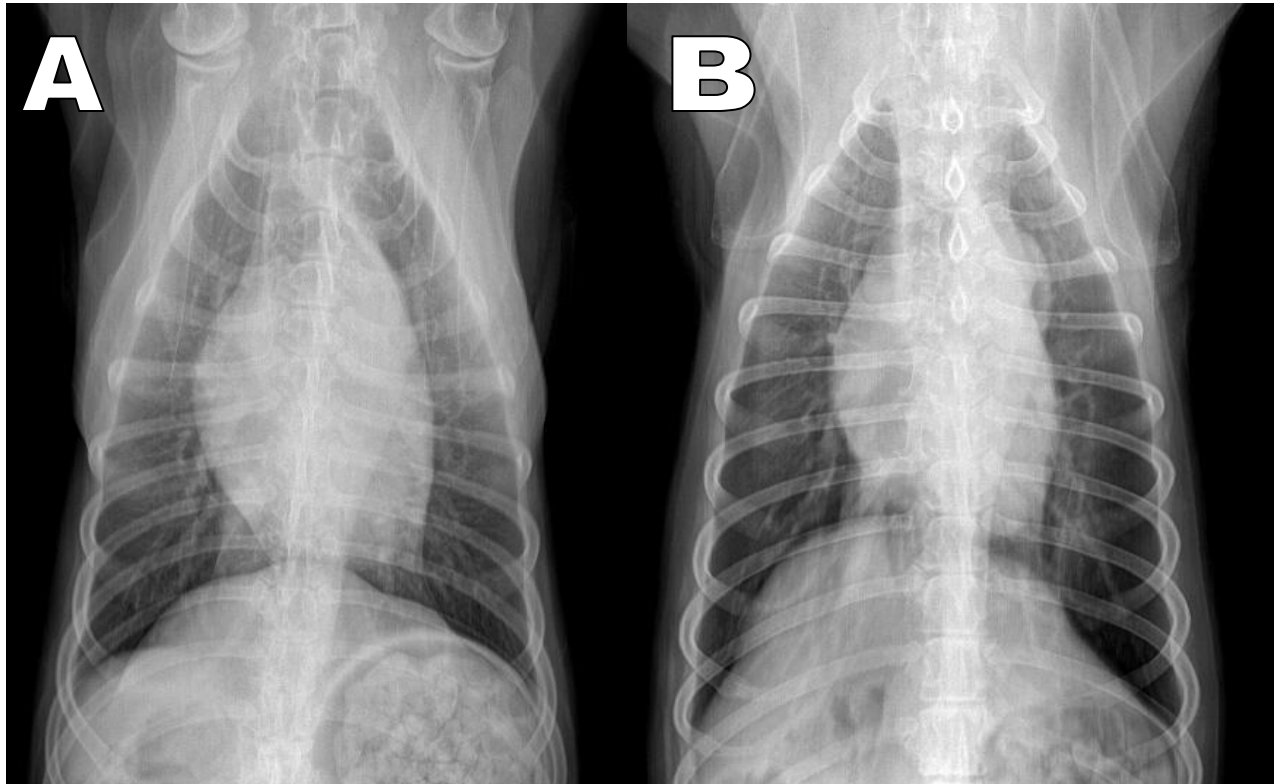
- a) A es flaco y B es gordo.
- b) A es de tórax profundo y B es de tórax de barril.

**Observe la radiografía B y ponga atención en la tráquea cervical.**

- a) La posición de la tráquea es normal.
- b) La tráquea esta desviada a la derecha.
- c) La tráquea esta desviada a la izquierda.



Figura 13 A y B: Observe las radiografías y conteste lo que se le pide.

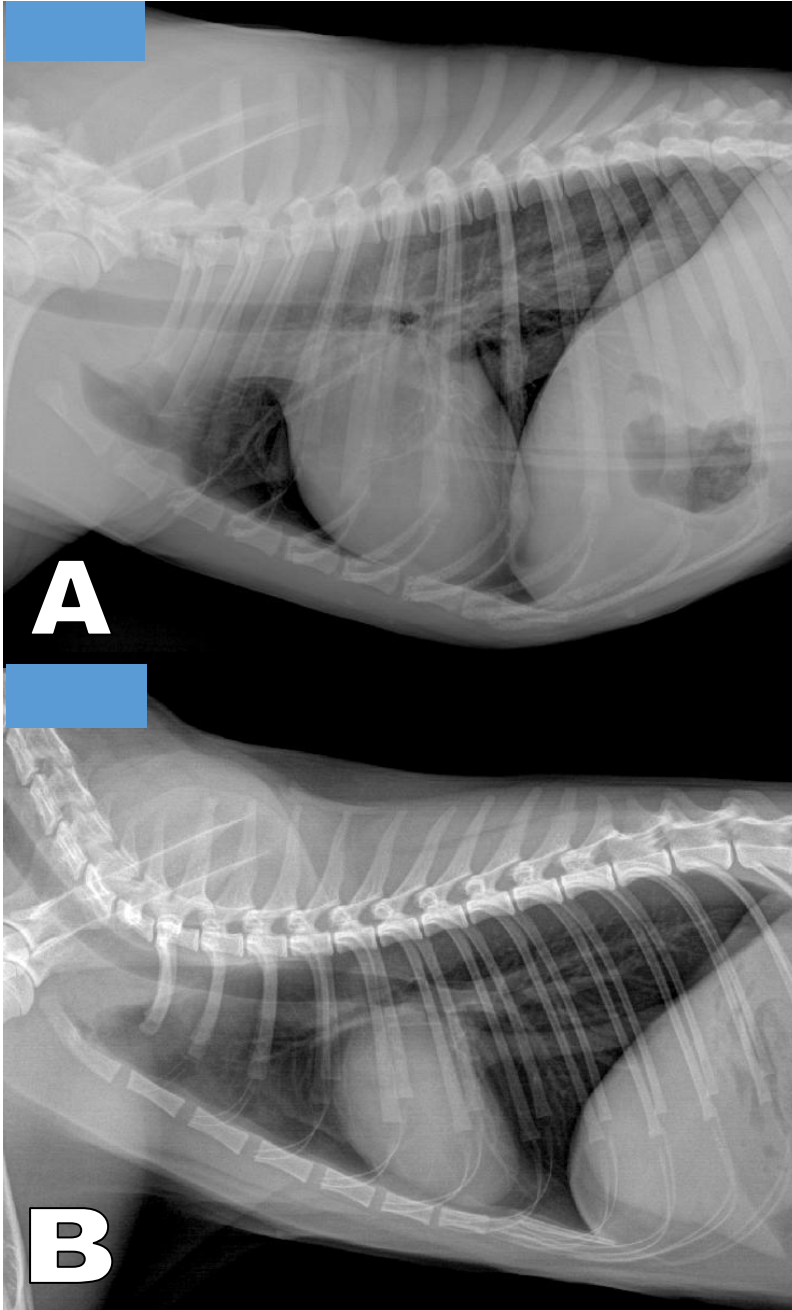


Compare las radiografías y determine a que se debe la apariencia tan diferente del diafragma.

- a) Son pacientes diferentes.
- b) Las radiografías se tomaron en fechas diferentes.
- c) Son proyecciones opuestas.



Figura 14 A y B: Observe las radiografías y conteste lo que se le pide.



Analice las radiografías La apariencia tan diferente de las radiografías se debe:

- a) A es flaco y B es gordo.
- b) A es un perro de tórax promedio y B es de tórax profundo.
- c) A es tórax de perro y B es tórax de gato.



## **Práctica 4. Visualización y análisis de estudios radiográficos del abdomen de perros y gatos.**

### **Introducción**

- En el abdomen se localizan órganos de varios sistemas que presentan una radio-opacidad similar
- Para poder entender la anatomía tridimensional de los órganos abdominales, se requieren proyecciones ortogonales.

### **Objetivos específicos**

- Recordar la localización y apariencia radiográfica de los órganos y estructuras contenidas en el abdomen de perros y gatos.

### **Habilidades y destrezas a adquirir**

- El alumno desarrollará la habilidad para relacionar la posición del paciente con la proyección radiográfica.
- Identificará los órganos y estructuras anatómicas señaladas.

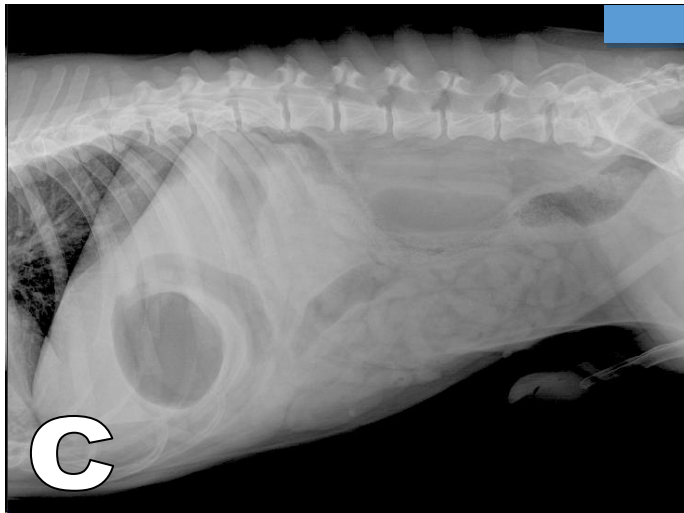
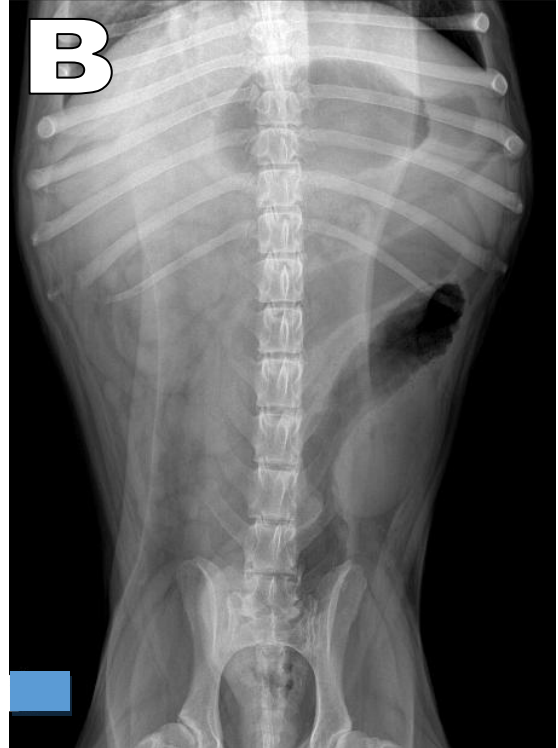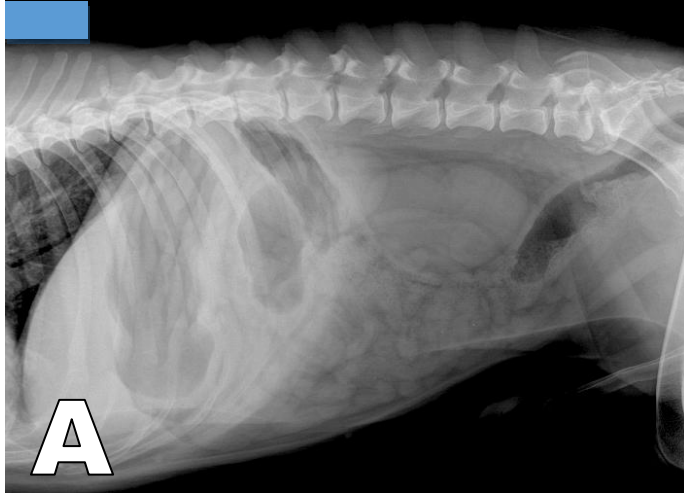
### **Actividades**

- En una serie de diapositivas, el alumno identificará la posición del paciente, la proyección radiográfica y los órganos y estructuras anatómicas señaladas.





Figura 1 A, B y C: Observe las radiografías y determine el posicionamiento y las proyecciones más empleadas para un estudio de abdomen.



Relacione las imágenes con su respectiva proyección:

- ( ) Ld-Li
- ( ) Li-Ld
- ( ) VD

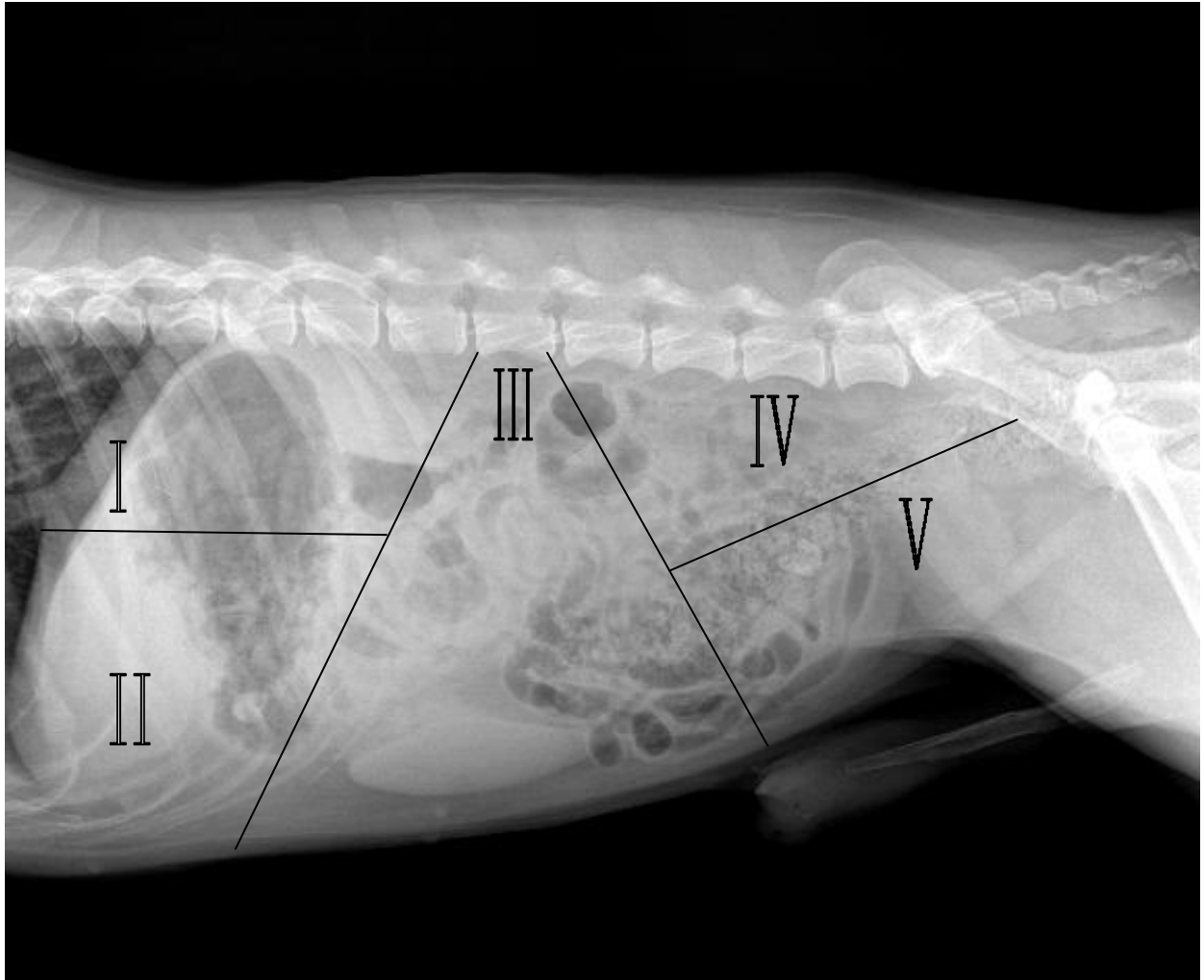
Relacione las imágenes con su respectiva posición:

- ( ) Decúbito lateral izquierdo
- ( ) Decúbito dorsal
- ( ) Decúbito lateral derecho





Figura 2: De manera didáctica el abdomen en su proyección lateral se puede dividir en 5 porciones. Relacione cada grupo de órganos con su localización.



( ) **Cuadrante craneal dorsal**

- Lóbulo hepático derecho y caudado
- Bazo
- Fondo del estomago
- Porción craneal riñones

( ) **Cuadrante craneal ventral**

- Lóbulo hepático derecho, izquierdo y cuadrado
- Páncreas
- Porciones pilóricas del estomago
- Conducto y vesícula biliar

( ) **Cuadrante caudal dorsal**

- Linfonodos sublumbares
- Colon
- Uréteres terminales

( ) **Cuadrante central**

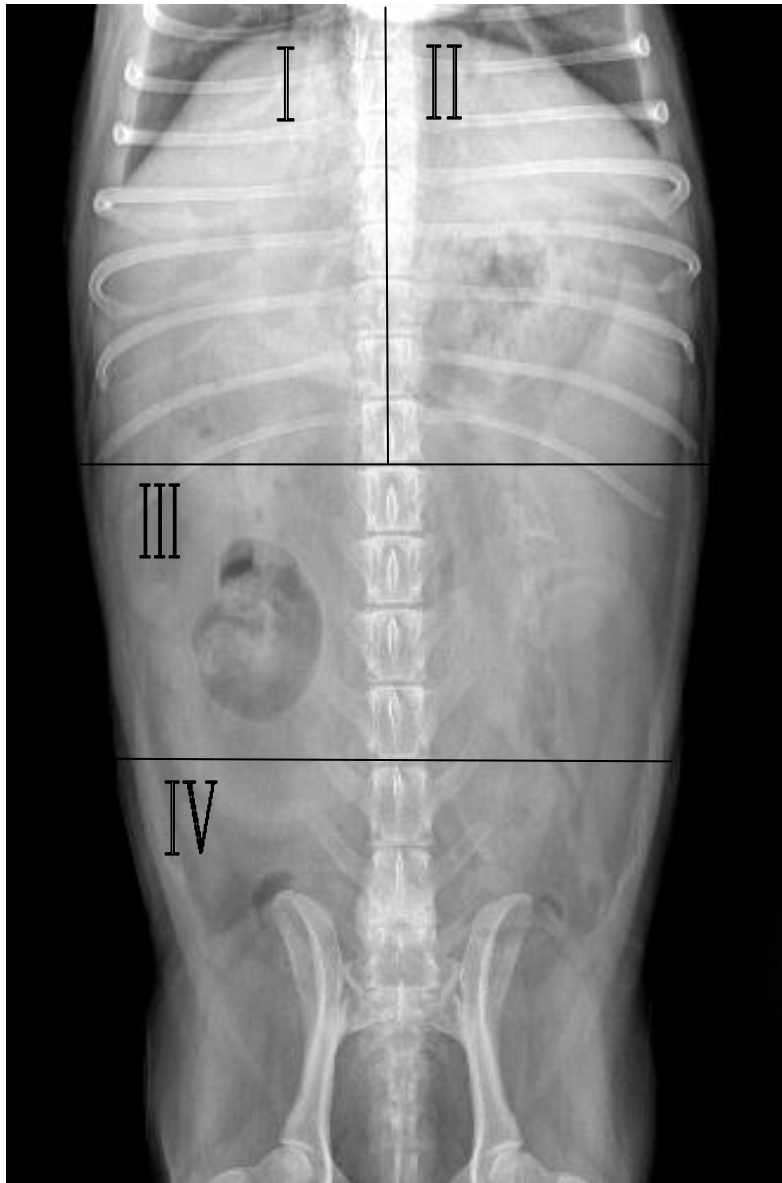
- Tracto intestinal
- Inserción del peritoneo
- Colon
- Bazo
- Riñón izquierdo
- Ovarios

( ) **Cuadrante caudal ventral**

- Vejiga
- Próstata
- Útero
- Vagina
- Testículo criptorquidia



Figura 3: De manera didáctica el abdomen en su proyección VD se puede dividir en 4 porciones. Relacione cada grupo de órganos con su localización.



( ) **Cuadrante craneal derecho**

- Porciones pilóricas del estomago
- Duodeno
- Lóbulos hepáticos derechos
- Conducto y vesícula biliar
- Riñón derecho

( ) **Cuadrante craneal izquierdo**

- Estomago
- Bazo
- Lóbulos hepáticos izquierdos

( ) **Cuadrante central**

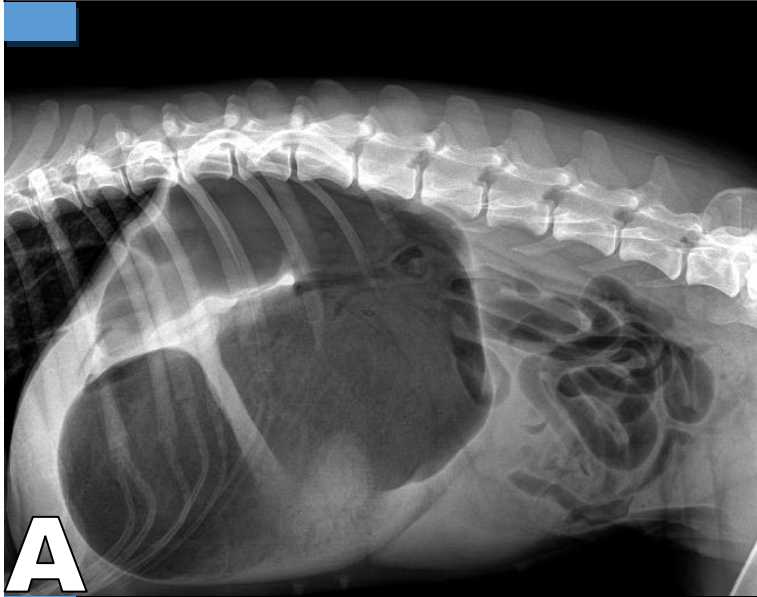
- Bazo
- Tracto intestinal
- Riñón izquierdo
- Colon
- Ovarios
- Útero

( ) **Cuadrante caudal**

- Vejiga
- Próstata
- Útero
- Vagina
- Colon
- Recto

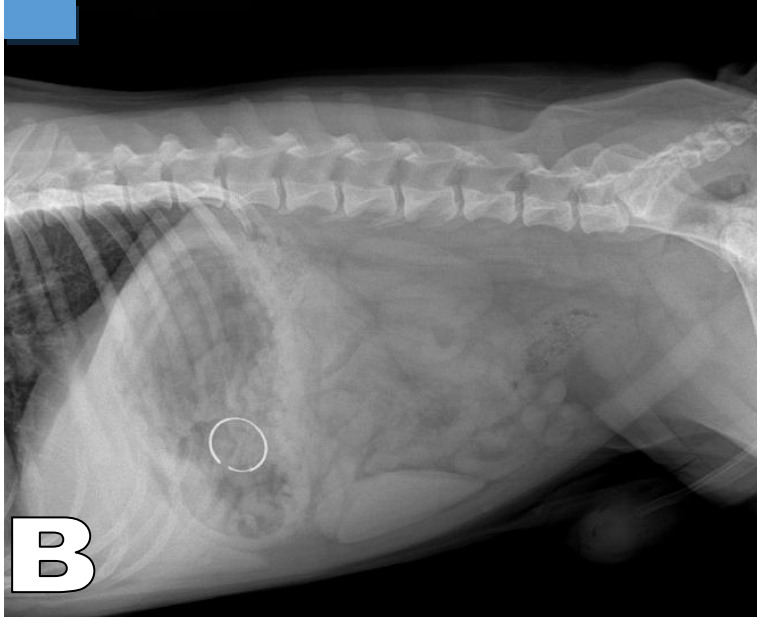


Figura 4 A, B y C: Observe las radiografías y correlaciónelas con la alteración que corresponda.

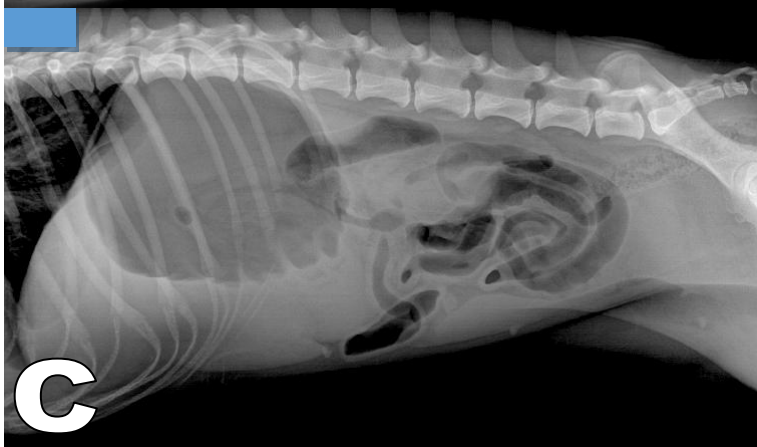

A

- Cuerpo extraño gástrico
- Dilatación torsión vólvulo gástrico
- Dilatación gástrica



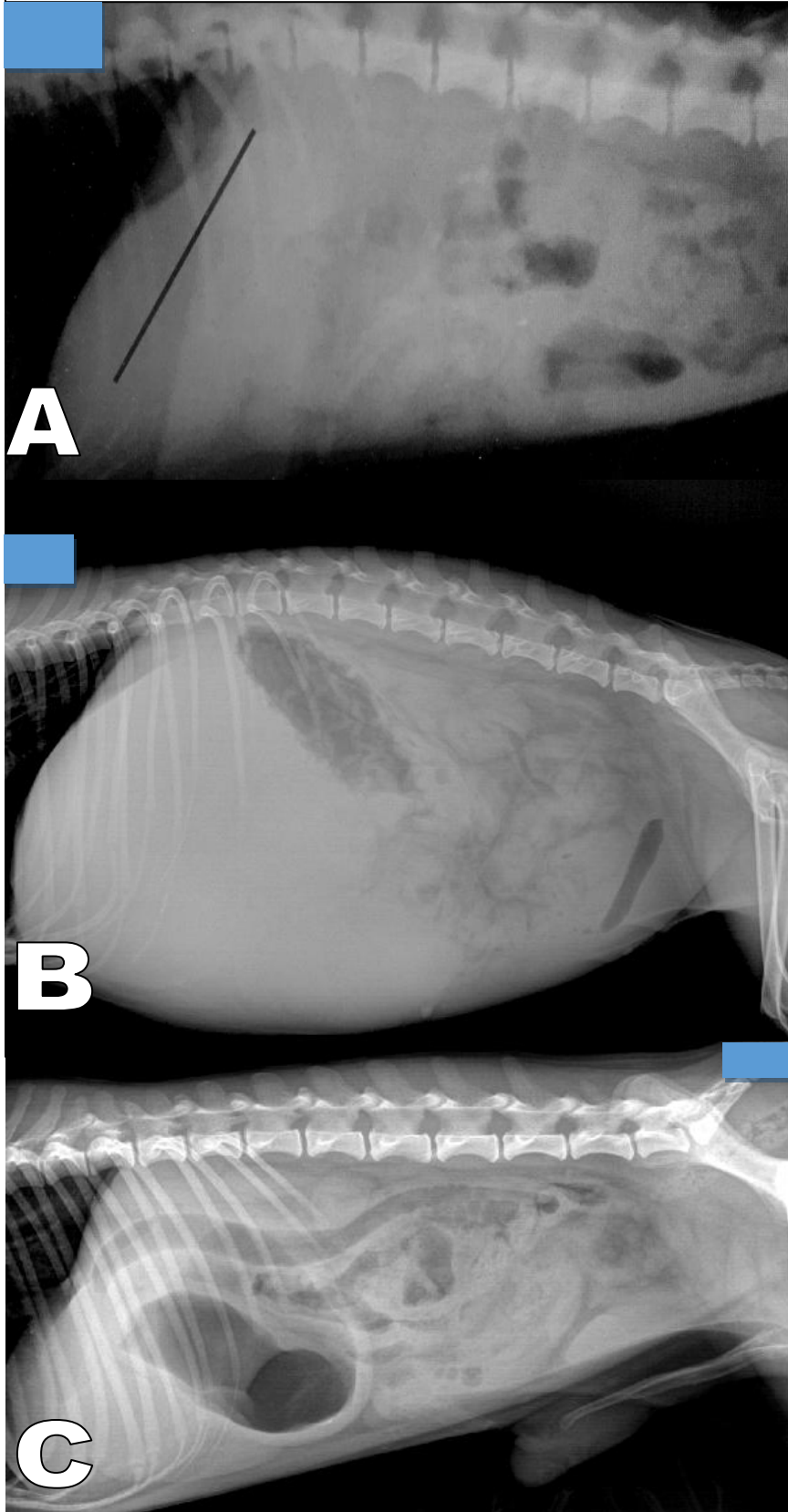
B



C



Figura 5 A, B y C: Observe las radiografías y correlaciónelas con la alteración que corresponda.

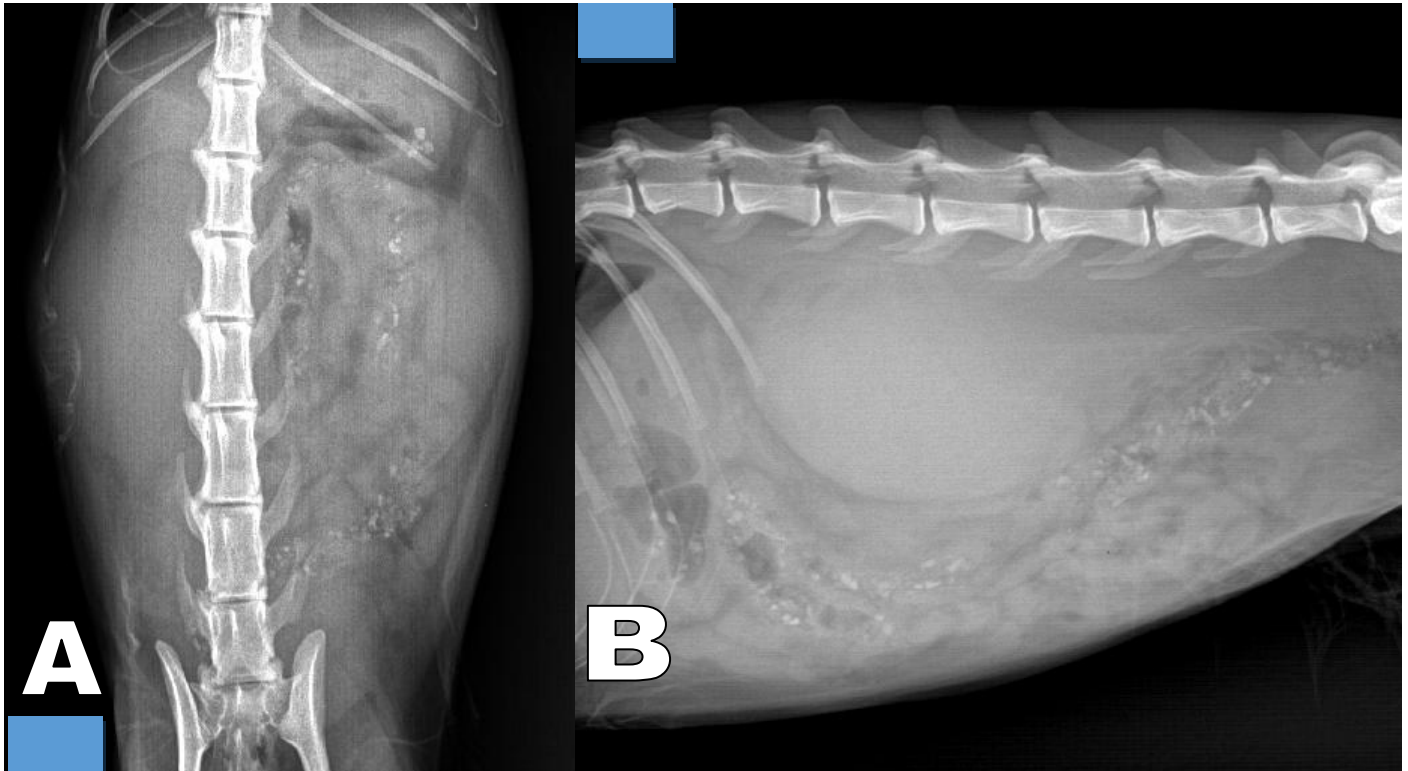


- Dilatación pilórica y duodenal
- Microhepatia
- Hepatomegalia

**Nota:** En la radiografía marcada con la letra "A", la línea negra resalta la posición del eje gástrico.



Figura 6 A y B: Observe las radiografías y conteste lo que se le pide.



Desde la proyección lateral (B), ¿En qué cuadrante se observa la alteración?

- a) Craneal dorsal
- b) Craneal ventral
- c) Central
- d) Caudal ventral

Órgano principalmente afectado

- a) Bazo
- b) Útero
- c) Estomago
- d) Riñón

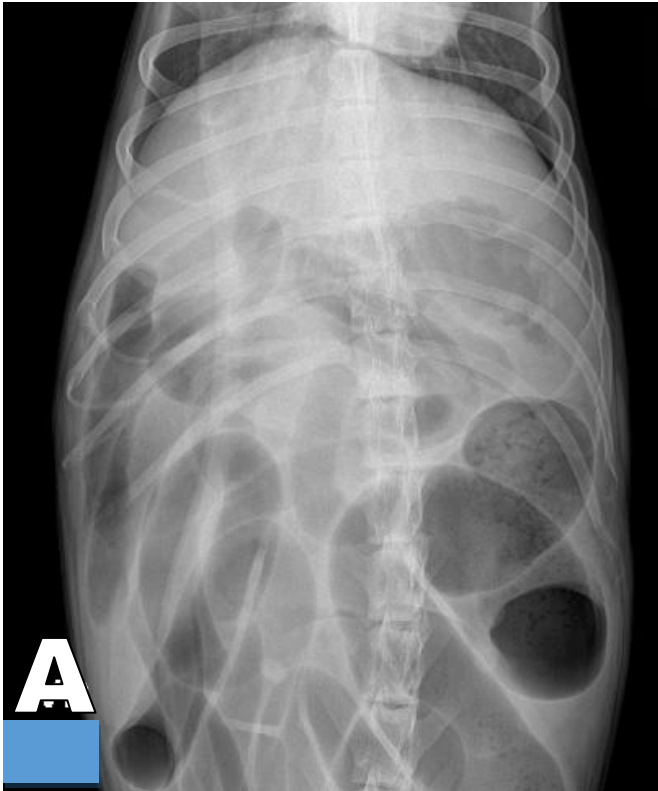Signo radiográfico que mejor describe el órgano afectado:

\_\_\_\_\_





Figura 7 A y B: Observe las radiografías y conteste lo que se le pide.



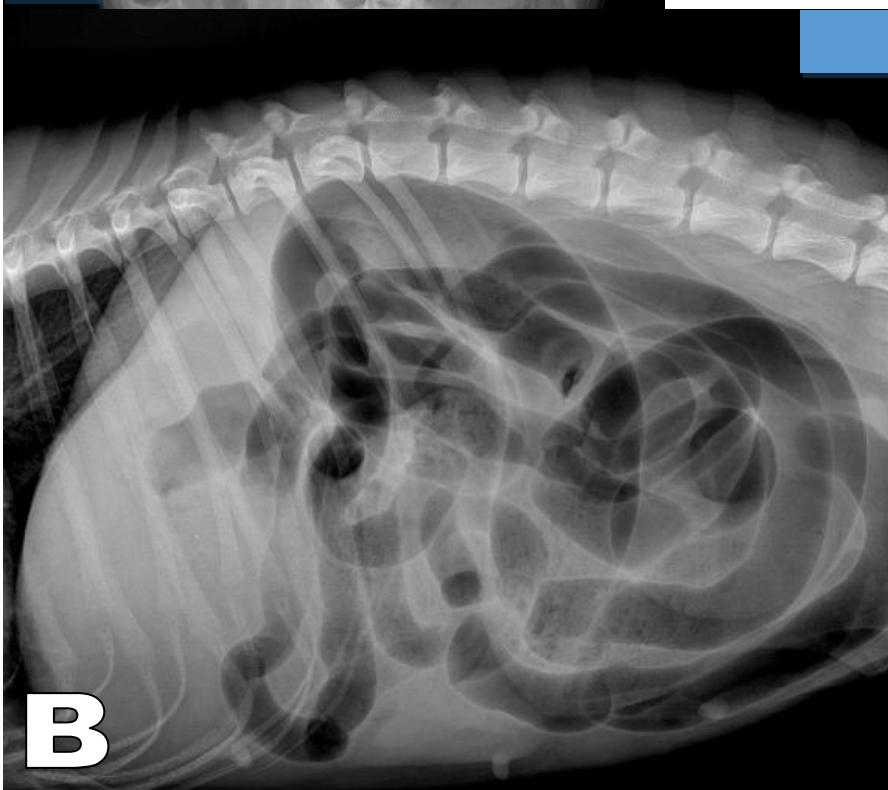
**A**

**Órgano principalmente afectado**

- a) Bazo
- b) Asas intestinales
- c) Vejiga
- d) Riñón

**Posición de B**

- a) Decúbito ventral
- b) Decúbito lateral derecho
- c) Decúbito lateral izquierdo
- d) Decúbito dorsal



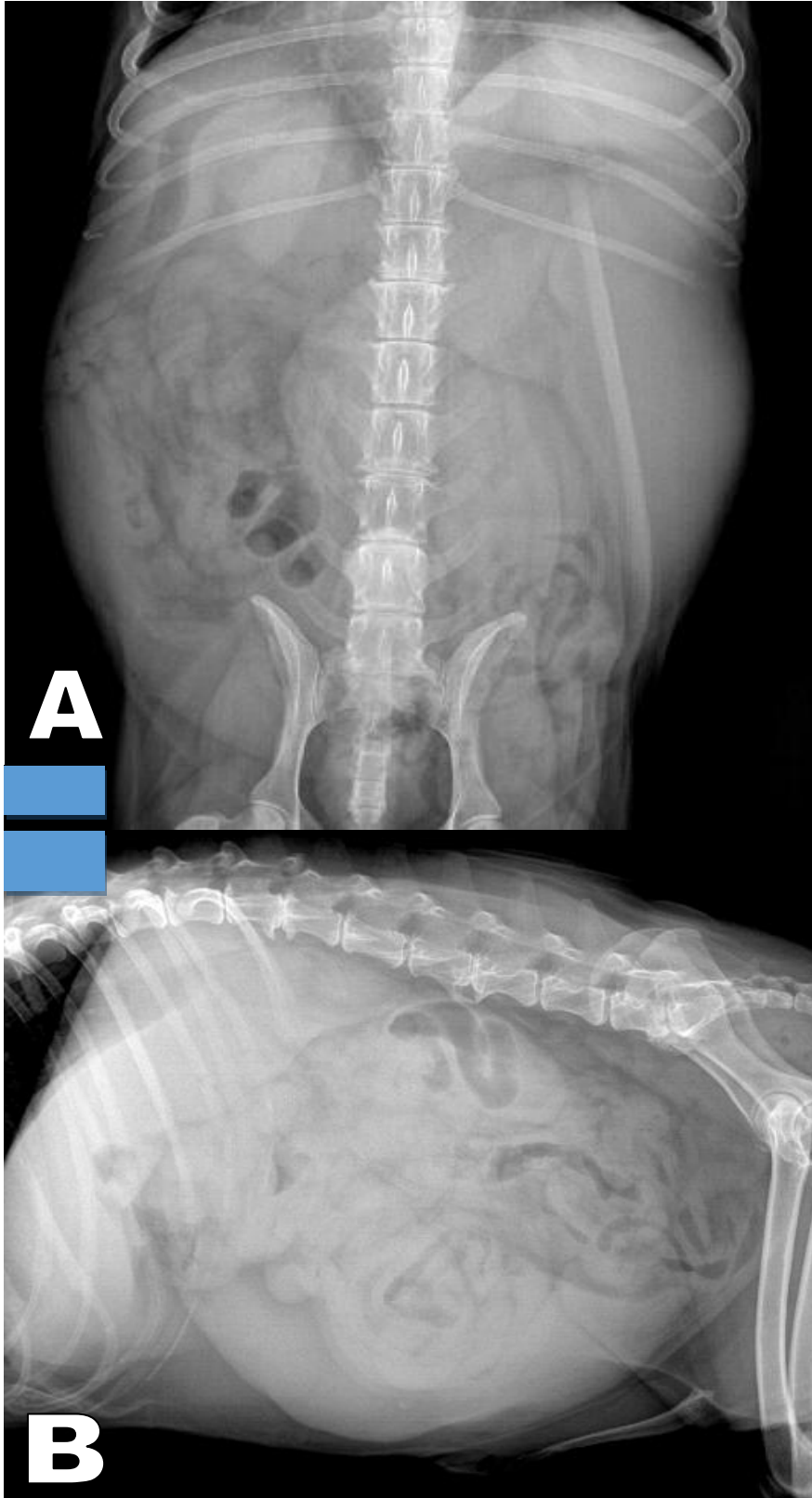
**B**

**Proyección de B**

- a) Li-Ld
- b) Ld-Li
- c) VD
- d) DV



Figura 8 A y B: Observe las radiografías y conteste lo que se le pide.



**Órgano principalmente afectado**

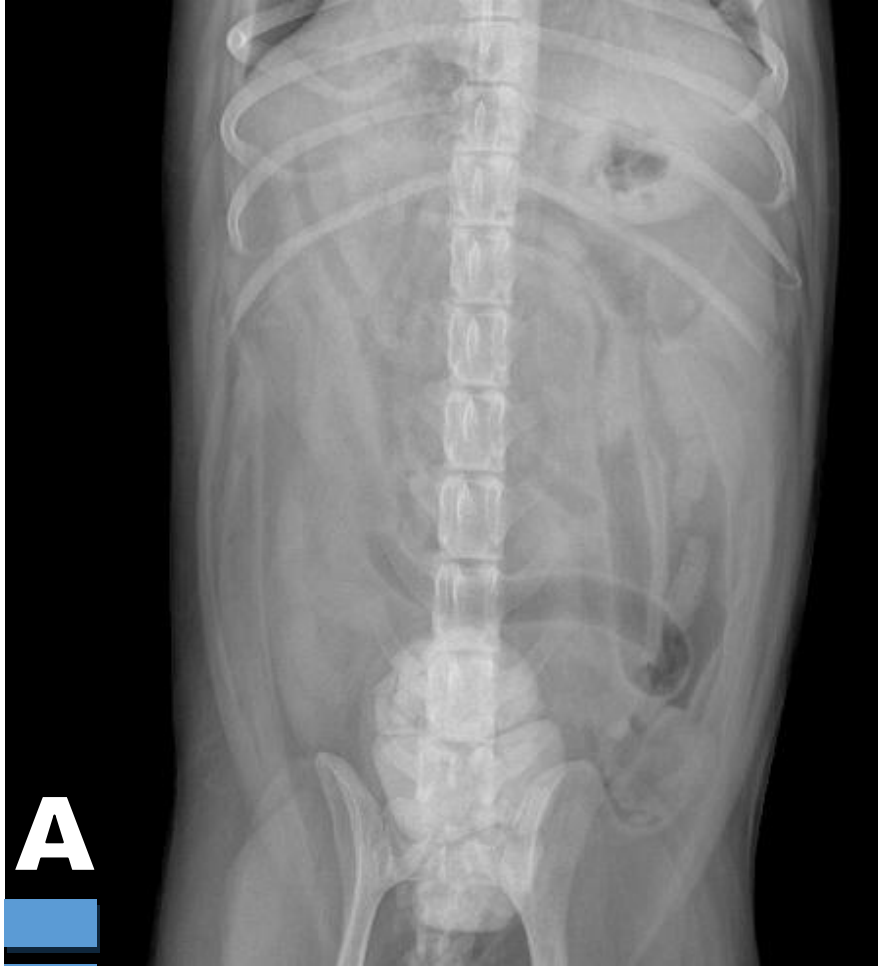- a) Bazo
- b) Asas intestinales
- c) Vejiga
- d) Riñón

**Desde la proyección VD (A) ¿En qué cuadrante se observa la alteración?**

- a) Craneal derecho
- b) Craneal izquierdo
- c) Central
- d) Caudal



Figura 9 A y B: Observe las radiografías y conteste lo que se le pide.

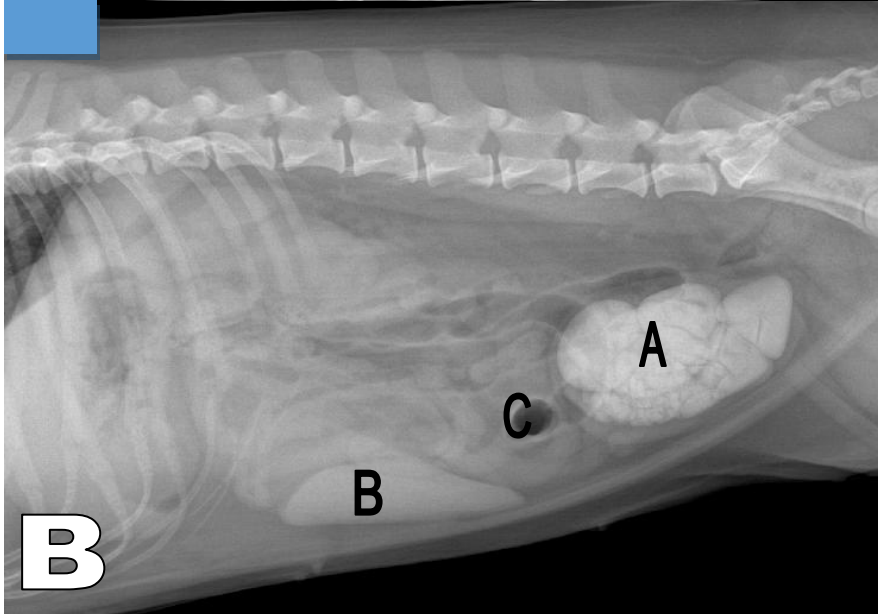


Órgano principalmente afectado

- a) Bazo
- b) Asas intestinales
- c) Vejiga
- d) Riñón

Desde la proyección VD (A) ¿En qué cuadrante se observa la alteración?

- a) Craneal derecho
- b) Craneal izquierdo
- c) Central
- d) Caudal



Observe la imagen B y conteste:

Densidad de A

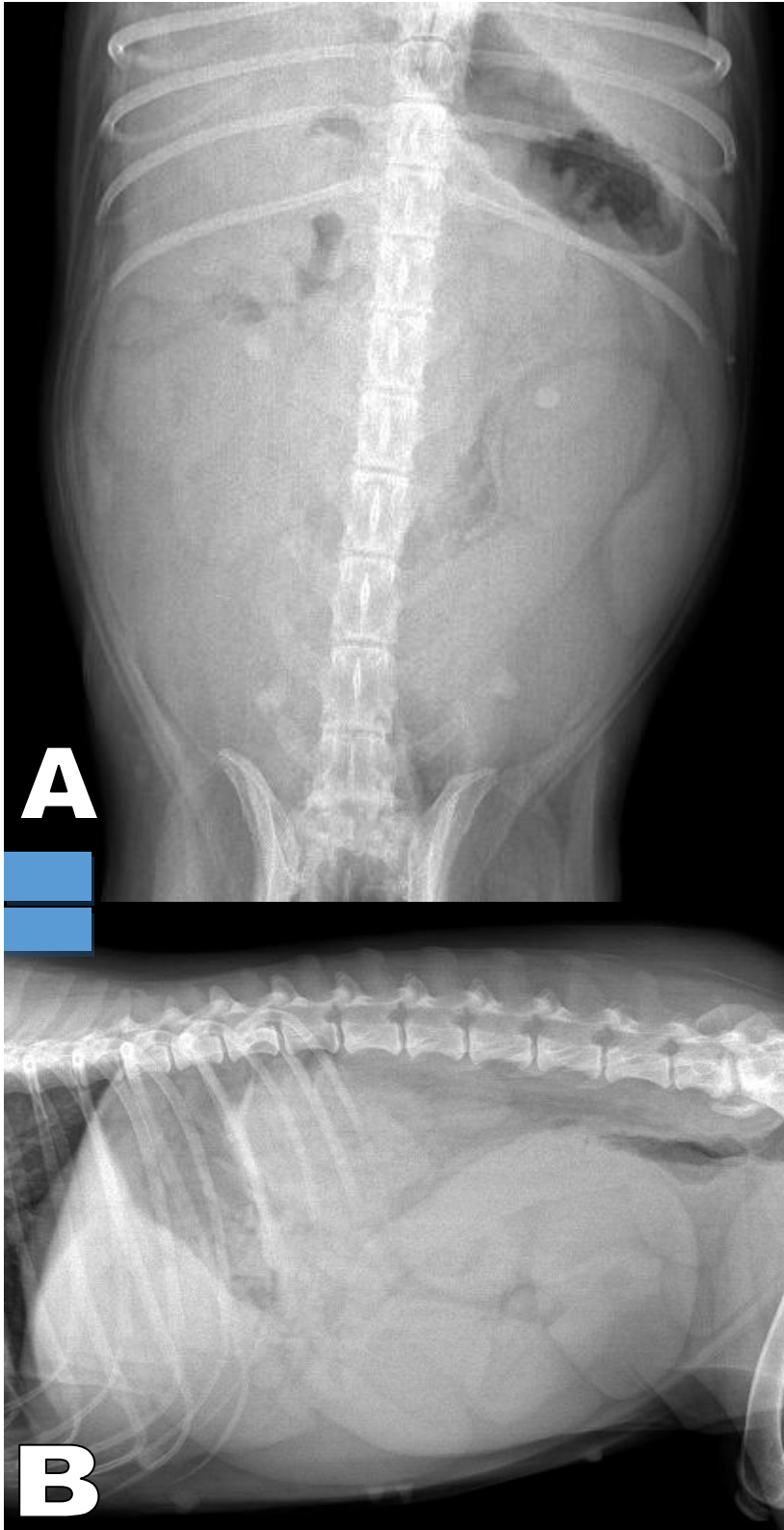
Densidad de B

Densidad de C





Figura 10 A y B: Observe las radiografías y conteste lo que se le pide.



**Sexo del paciente**

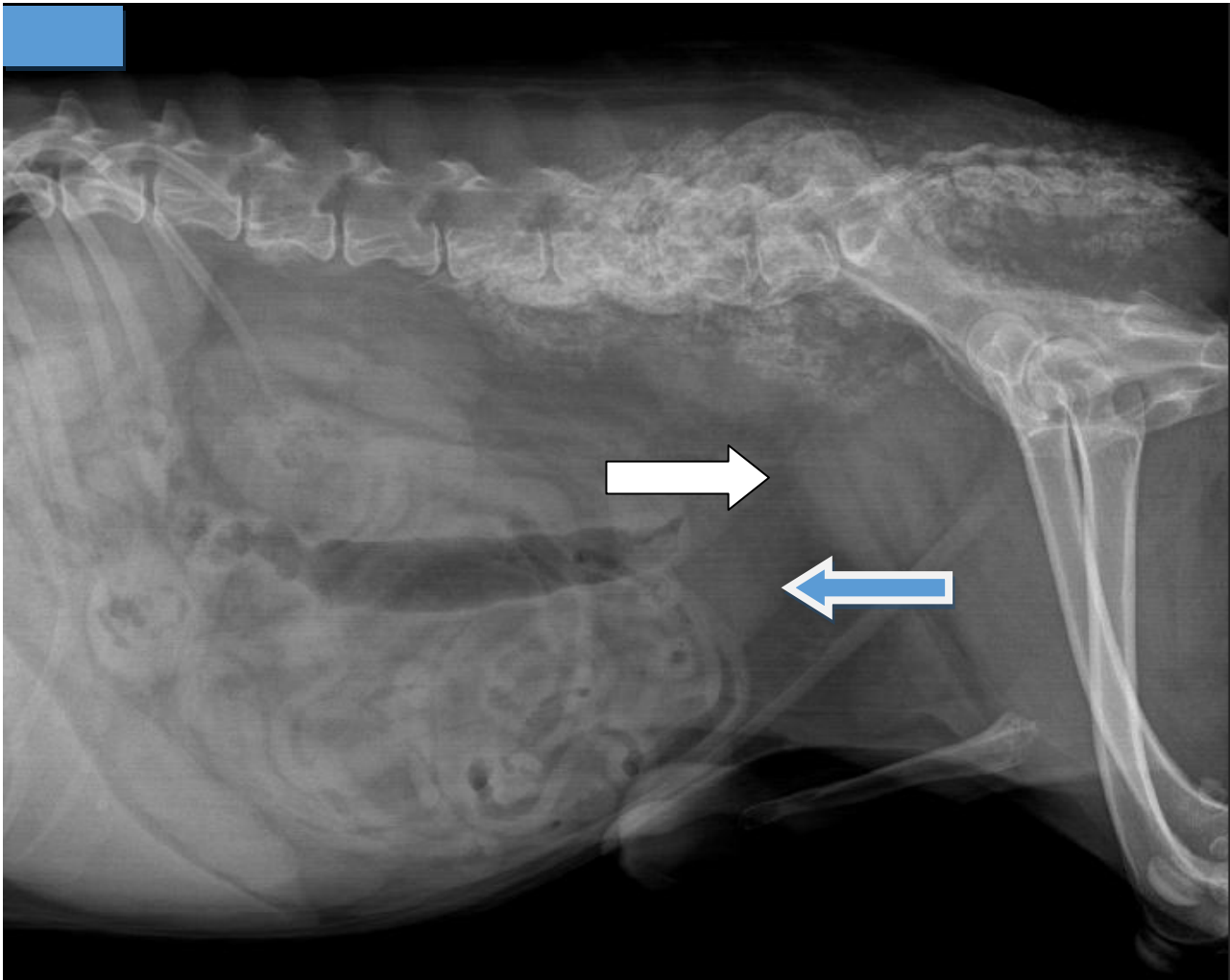
- a) Macho
- b) Hembra

**Órgano principalmente afectado**

- a) Riñón
- b) Útero
- c) Próstata
- d) Vejiga



Figura 10: Observe la radiografía y conteste lo que se le pide.



**Estructura que señala la flecha blanca:**

- a) Útero
- b) Vejiga
- c) Próstata
- d) Riñón

**Estructura que señala la flecha azul:**

- a) Útero
- b) Vejiga
- c) Próstata
- d) Riñón

**Sexo del paciente**

- a) Macho
- b) Hembra

**Utilizando los signos radiográficos haga una descripción de las alteraciones en la columna lumbar, sacro y en pelvis:**

---

---

---

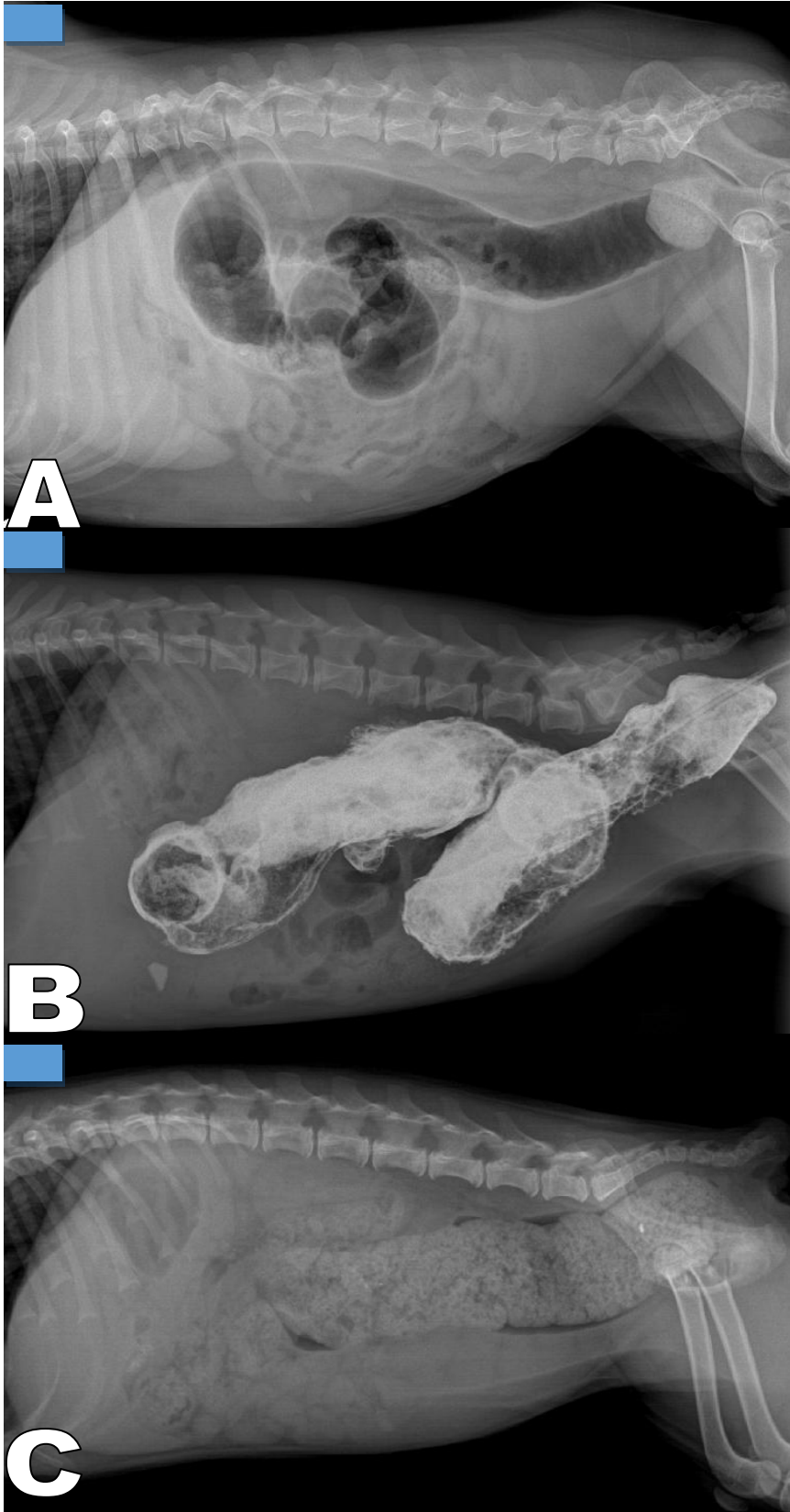
---

---

---



Figura 11: Observe las radiografías y relaciónelas con las opciones de la derecha.



- Colon por enema con medio de contraste
- Dilatación del colon por obstrucción
- Coprostasis



## **Bibliografía**

### **LIBROS**

1. LISTE BF. Atlas veterinario de diagnóstico por imagen. España Servet 2010.
2. SEVER R, UNZUETA A. Manual de posiciones y proyecciones radiológicas en el perro. España Servet 2008.
3. THRALL DE. Textbook of Veterinary Diagnostic Radiology 7th ed. USA Elsevier Saunders 2018.

### **REVISTAS**

Journal of Veterinary Radiology & Ultrasound