



UNIVERSIDAD NACIONAL AUTÓNOMA DE MÉXICO

Facultad de Medicina Veterinaria y Zootecnia

# Manual de Prácticas de Reproducción Animal



Editores: Dr. Antonio I. Porras Almeraya  
Dra. Rosa María Páramo Ramírez

# Directorio

## UNIVERSIDAD NACIONAL AUTÓNOMA DE MÉXICO

Dr. José Narro Robles

*Rector*

Dr. Sergio Alcocer Martínez de Castro

*Secretario General*

Mtro. Juan José Pérez Castañeda

*Secretario Administrativo*

Dra. Rosaura Ruiz Gutiérrez

*Secretaria de Desarrollo Institucional*

Lic. Luis Raúl González Pérez

*Abogado General*

## FACULTAD DE MEDICINA VETERINARIA Y ZOOTECNIA

Dr. Francisco Trigo Tavera

*Director*

Dra. María Elena Trujillo Ortega

*Secretaria General*

L.C. Alfonso Ayala Rico

*Secretario Administrativo*

MVZ Martha Beatriz Trejo Salas

*Secretaria de Comunicación*

*Dr. Raymundo Martínez Peña*

Coordinador de Publicaciones

UNIVERSIDAD NACIONAL AUTÓNOMA DE MÉXICO  
FACULTAD DE MEDICINA VETERINARIA Y ZOOTECNIA

Manual de Prácticas de

# R

eproducción

# Animal

\*Lucía E. Rangel Porta \* Marco A. Alarcón Zapata\*Carlos Galina Hidalgo\*  
\*Joel Hernández Cerón \*Antonio Ismael Porras Almeraya\*Javier de Jesús Valencia  
Méndez\*  
\*Juan Alberto Balcazar Sánchez \* Myriam Boeta Acosta \* Héctor Flores González\*  
\*Rosa María Páramo Ramírez\*

**Editores:**

**ANTONIO ISMAEL PORRAS ALMERAYA**  
**ROSA MARÍA PÁRAMO RAMÍREZ**

*Primera edición, 2009*

DR© Universidad Nacional Autónoma de México.

Facultad de Medicina Veterinaria y Zootecnia.

Ciudad Universitaria.

México 04510, DF.

Hecho en México

ISBN: 978-607-02-0401-2

El Comité Editorial de la FMVZ reconoce al MVZ José Alfredo Medrano Hernández su participación como revisor técnico

de esta obra.

Se agradece a la Dirección General de Asuntos del Personal Académico (DGPA) de la UNAM por el financiamiento recibido para la publicación de la presente obra a través del proyecto PAPIME PE207706 “Mejoramiento de la enseñanza práctica en Reproducción Animal”.

*Diseño de portada:* MVZ Bruno Octavio Rodríguez Mendoza

*Diseño editorial:* DCV F. Avril Braulio Ortiz

*Formación electrónica:* DCV F. Avril Braulio Ortiz

*Corrección de estilo:* Lic. Marcela Chapou Videgaray

*Los autores de cada capítulo son responsables de su contenido. Queda rigurosamente prohibida, sin autorización escrita de los titulares del copyright, bajo las sanciones establecidas por las leyes, la reproducción total o parcial de esta obra por cualquier medio o procedimiento, comprendidos la reprografía y el tratamiento informático.*

# Prólogo

Uno de los propósitos fundamentales del nuevo plan de estudios de licenciatura de la carrera de Medicina Veterinaria y Zootecnia es elevar la calidad de la enseñanza práctica, ya que diversas evaluaciones, revelaron que el egresado de nuestra licenciatura es un profesional con una buena preparación en aspectos de tipo teórico, pero con pocas habilidades prácticas. En el contexto de la carrera de Medicina Veterinaria y Zootecnia la asignatura de Reproducción no ha sido la excepción, nuestros alumnos terminan su curso con una buena preparación teórica pero con pocas destrezas y habilidades prácticas. Este buen desempeño “teórico” se debe en parte a que nuestros alumnos cuentan con un libro de texto, que cubre adecuadamente todas las unidades temáticas del programa. Sin embargo, la asignatura carece de un manual de prácticas que coadyuve al desarrollo de habilidades prácticas en los alumnos. Por lo anterior, algunos de los profesores que colaboramos en la realización del libro de texto de Reproducción nos propusimos producir un manual de prácticas, diseñado específicamente para cubrir los contenidos prácticos de la asignatura de Reproducción Animal, donde se expongan las técnicas reproductivas utilizadas en las distintas especies domésticas, procedimientos que normalmente no están contemplados en los libros de texto. El manual de prácticas permitirá que los alumnos puedan preparar sus prácticas con anticipación o bien reforzar los conocimientos adquiridos durante las mismas. En ocasiones las actividades programadas no se puedan llevar a cabo por diversas circunstancias, por ejemplo, si no existen hembras en celo no es posible colectar el semen de algunas especies o realizar la inseminación artificial de las mismas, en estos casos, el alumno podrá encontrar en su manual el desarrollo claro y preciso de la práctica. Esperamos que éste manual permita reforzar los conocimientos teóricos del alumno, pero sobre todo para que contribuya a adquirir el desarrollo de habilidades prácticas.

Expresamos un sincero reconocimiento a todos los autores de las prácticas presentadas, porque pusieron lo mejor de su experiencia en cada tema en particular. Hacemos patente nuestro reconocimiento al trabajo eficaz del MVZ Bruno Octavio Rodríguez Mendoza por su entusiasta colaboración en la revisión, corrección y edición de textos e imágenes de todo el manual. Por último, queremos señalar que la realización de este manual no habría sido posible sin el apoyo recibido por el Programa de Apoyo a Proyectos para la Innovación y el Mejoramiento de la Enseñanza (PAPIME), a través del proyecto: “Mejoramiento de la enseñanza práctica en Reproducción Animal mediante el apoyo de los manuales de prácticas en sus versiones escrita, electrónica y en línea (clave: PE207706).

*Antonio Ismael Porras Almeraya*

*Rosa María Páramo Ramírez*

# Índice

---

<i>Práctica 1</i> <b>Morfofisiología del Aparato Reproductor .....</b>	<b>7</b>
Lucía E. Rangel Porta	
<i>Práctica 2</i> <b>Examen del Aparato Reproductor de la Vaca .....</b>	<b>31</b>
Marco A. Alarcón Zapata y Carlos S. Galina Hidalgo	
<i>Práctica 3</i> <b>Diagnóstico de Gestación en la Vaca .....</b>	<b>48</b>
Joel Hernández Cerón	
<i>Práctica 4</i> <b>Parto y Distocia .....</b>	<b>55</b>
Antonio Porras Almeraya	
<i>Práctica 5</i> <b>Inseminación Artificial .....</b>	<b>74</b>
Javier de Jesús Valencia Méndez	
<i>Práctica 6</i> <b>Examen de la capacidad reproductiva del semental.....</b>	<b>90</b>
Antonio Porras Almeraya	
<i>Práctica 7</i> <b>Parámetros reproductivos en vacas lecheras .....</b>	<b>107</b>
Joel Hernández Cerón	
<i>Práctica 8</i> <b>Manejo reproductivo en ganado bovino en sistemas de producción de leche.....</b>	<b>115</b>
Joel Hernández Cerón	
<i>Práctica 9</i> <b>Manejo reproductivo en ganado bovino en sistemas de producción de carne y doble propósito .....</b>	<b>126</b>
Joel Hernández Cerón	
<i>Práctica 10</i> <b>Manejo reproductivo en ovinos y caprinos.....</b>	<b>135</b>
Juan Alberto Balcázar Sánchez	
<i>Práctica 11</i> <b>Manejo reproductivo en el equino .....</b>	<b>179</b>

**Myriam Boeta Acosta**

*Práctica 12*

**Manejo reproductivo en porcinos ..... 197**

**Antonio Porras Almeraya y Héctor Flores González**

*Práctica 13*

**Manejo reproductivo en perros ..... 213**

**Rosa María Páramo Ramírez**

*Práctica 14*

**Transferencia de embriones ..... 236**

**Javier Valencia Méndez**

# Práctica 1

---

## MORFOFISIOLOGÍA DEL APARATO REPRODUCTOR

LUCÍA E. RANGEL PORTA

### OBJETIVOS

Conocer cada estructura del aparato reproductor femenino y masculino, así como las membranas fetales de las especies domésticas, mediante el trabajo con material de rastro y plastinado, para identificar las estructuras normales, incluyendo las que son palpables por vía rectal, y con ello determinar las enfermedades del aparato reproductor.

### ACTIVIDADES

Identificación de:

Las estructuras de los órganos reproductores femeninos, así como sus diferencias entre las especies domésticas (30 minutos).

Las estructuras ováricas presentes durante las distintas etapas del ciclo estral (30 minutos).

Los tipos de placentación en los animales domésticos (30 minutos).

Las estructuras que conforman los órganos reproductores masculinos, y sus diferencias entre las especies domésticas (30 minutos).

### REQUERIMIENTOS

Para el estudio de las hembras se utilizarán úteros gestantes y no gestantes de varias especies domésticas (bovinos, ovinos, porcinos y equinos), los cuales deben incluir los ovarios y preferentemente la vagina y la vulva. Este material deberá ser colectado en los rastros y podrá ser cortado para la observación interna de los órganos. Además, se dispondrá de material plastinado para complementar las ejemplificaciones del profesor.

En el caso de los machos, también se utilizará material de rastro y plastinado, el cual deberá incluir testículos, epidídimo, conducto deferente y pene.

### EVALUACIÓN

Al término de la práctica los alumnos realizarán los ejercicios anexos a este manual.



## INTRODUCCIÓN

En toda la práctica será utilizada como modelo la especie bovina, y se harán las observaciones correspondientes a las diferencias entre esta y las demás especies.

## ANATOMÍA DEL APARATO REPRODUCTOR FEMENINO

Los órganos genitales de la hembra comprenden los genitales internos (ovarios, oviductos, útero, cérvix, vestíbulo y vagina) y los genitales externos (labios vulvares y clítoris) (cuadro 1).

Algunos órganos internos están sostenidos por el ligamento ancho, el cual se forma a partir del peritoneo y se divide en *a*) mesovario, que sostiene al ovario; *b*) mesosálpinx, que soporta al oviducto, y *c*) mesometrio, que sostiene al útero.

La figura 1 muestra la posición anatómica de los órganos reproductores femeninos en diferentes especies domésticas, la cual debe ser considerada en los casos de palpación rectal de las especies en las que ésta se practica (bovinos y equinos).

Al hacer la disección de los órganos reproductores se observará que el aparato reproductor femenino es esencialmente un conjunto de órganos tubulares. En estos órganos tubulares deben distinguirse cuatro capas, las cuales se denominan, de adentro hacia fuera, **mucosa** (capa de epitelio secretorio), **submucosa** (soporta a la mucosa y contiene la irrigación e inervación), **muscular** (dos capas de músculo liso) y **serosa** (capa simple de células que son continuación de las del peritoneo). Hay que recordar que en el útero los nombres de estas capas son: **endometrio** (mucosa y submucosa, esta última contiene las glándulas uterinas), **miometrio** (muscular) y **perimetrio** (serosa).

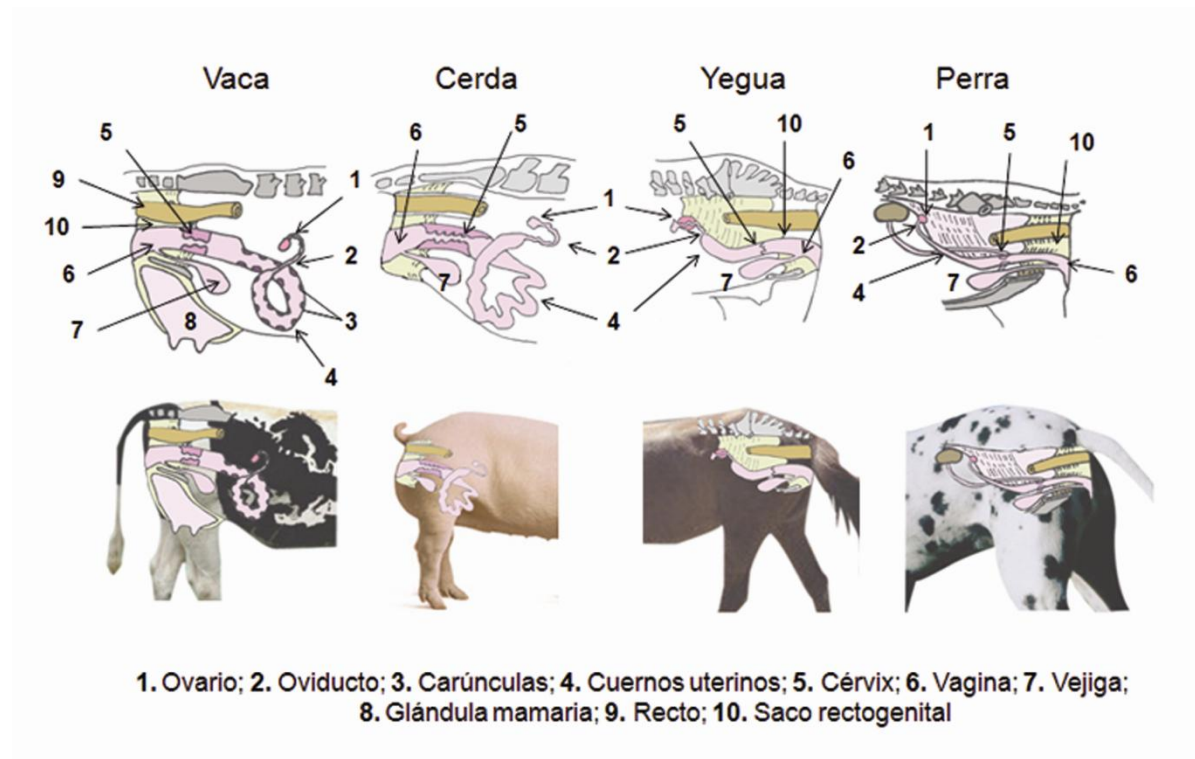


Figura1. Esquema de la posición anatómica de los órganos reproductivos de las hembras domésticas

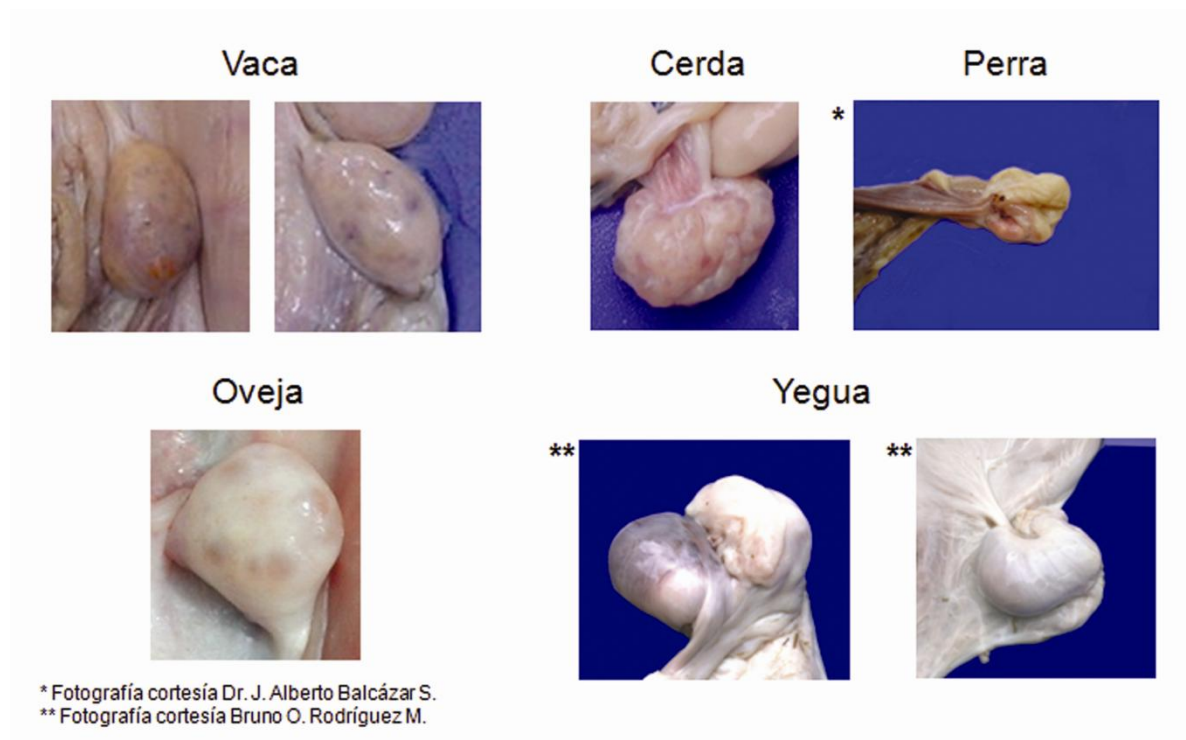
## Ovarios

**Descripción.** Los ovarios son las gónadas femeninas. El ovario está compuesto por una corteza o parte externa y una médula o parte interna. La yegua es la única especie en la cual la médula y la corteza tienen una localización inversa, ya que durante el séptimo mes del desarrollo embrionario el ovario se voltea y queda en el interior la corteza; por ello su forma es arriñonada.

**Función.** El ovario es el sitio de desarrollo de los ovocitos, e interviene activamente en la producción hormonal.

**Anatomía.** La forma del ovario varía entre especies (cuadro 1, figura 2). Asimismo, la presencia de determinadas estructuras ováricas (figuras 3 y 4) depende de la etapa del ciclo estral en la que se encuentre el animal.

La observación de las estructuras ováricas de la vaca debe ser muy cuidadosa; tienen que identificarse claramente las que se describen a continuación.



**Figura2.** Ovarios de las hembras domésticas.  
\* Fotografía cortesía de: J. Alberto Balcázar S  
\*\* Fotografía cortesía de: Cortesía Bruno O. Rodríguez M.

## Folículos (F)

Son estructuras esféricas rodeadas por una membrana semitransparente, su consistencia es la de una vejiga con líquido en su interior y al tacto suave puede presionarse fácilmente; en la vaca su tamaño máximo es de 2 a 2.5 cm.

En el caso de las vacas, los folículos se denominarán de acuerdo con su tamaño: F5, cuando su diámetro aproximado sea de 5 mm; F10, cuando sea de 10 mm, y así sucesivamente. Asimismo, se clasifican en primarios

o preantrales (menores de 4 mm de diámetro), secundarios o antrales (de 4 a 9 mm de diámetro) y terciarios o de Graaf (mayores de 9 mm).

**Cuadro 1. Características de los órganos reproductores de las hembras en las diferentes especies domésticas**

Órgano	Bovino	Ovino	Equino	Porcino	Canino	Felino
Forma del Ovario	Ovoide: semeja una almendra	Ovoide	Arriñonada con fosa de ovulación	Racimo de uvas	Como un frijol	Ovoide: cubierta parcialmente por la bolsa ovárica
Peso de los Ovarios (g)	10 a 20	3 a 4	40 a 80	3 a 7	1.5	0.2
Número de folículos que maduran	1 a 2	1 a 4	1 a 2	10 a 25	3 a 20	3 a 7
Bolsa ovárica	Ancha y abierta	Ancha y abierta	Angosta con una hendidura sobre la fosa de ovulación	Bien desarrollada, encierra al ovario completamente	Cubre completamente los ovarios	Cubre completamente los ovarios
Longitud del oviducto (cm)	25	15 a 19	20 a 30	15 a 30	---	5 a 6
Tipo de útero	Bicornual de fusión moderada	Bicornual de fusión moderada	Bicornual de fusión alta	Bicornual de fusión baja	Bicornual de fusión baja	Bicornual de fusión baja
Longitud de cuernos (cm)	35 a 40	10 a 12	15 a 25	40 a 65	4 a 10	10
Longitud de cuerpo (cm)	2 a 4	1 a 2	15 a 20	5	2 a 5	2
Características de cérvix	Muy prominente 3 a 4 anillos	Muy prominente 5 a 7 anillos	Pliegues longitudinales	En forma de tirabuzón	Forma de papila que protruye hacia la vagina	---
Longitud de cérvix (cm)	8 a 10	4 a 10	7 a 8	10	1.5 a 2	---
Longitud de la vagina (cm)	25 a 30	10 a 4	20 a 35	10 a 15	10 a 15	2
Diámetro de los Folículos (mm)	12 a 19	5 a 10	25 a 70	8 a 12	6	0.5
Diámetro del cuerpo Lúteo (mm)	20 a 25	9	10 a 25	10 a 15	---	4.5

*Modificado de: Galina C y Valencia J. Reproducción de animales domésticos. 3ª ed. México: Limusa, 2008*

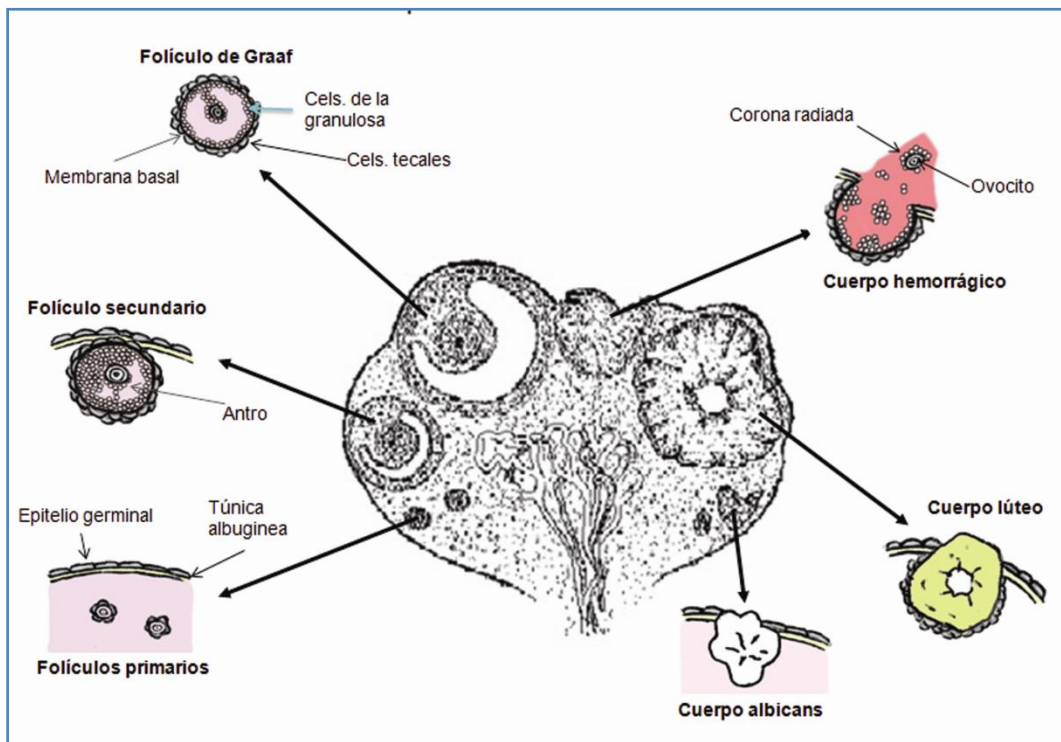
En la vaca y en la yegua generalmente madura un solo folículo en cada ciclo; en la cerda, de 10 a 20 y en la oveja, de 1 a 3, dependiendo de la alimentación, el medio ambiente y la estación del año, entre otros factores.

La experiencia para reconocer la madurez de los folículos por palpación se obtiene mediante la práctica del examen rectal en la vaca y la yegua.

Debe considerarse que, salvo en casos de anestro profundo, siempre será posible encontrar mediante la palpación rectal folículos en diferentes etapas de desarrollo; de modo que el hallazgo que se considera significativo para determinar el estado reproductivo del animal es el de folículos mayores de 10 mm de diámetro.

### **Cuerpo hemorrágico (CH)**

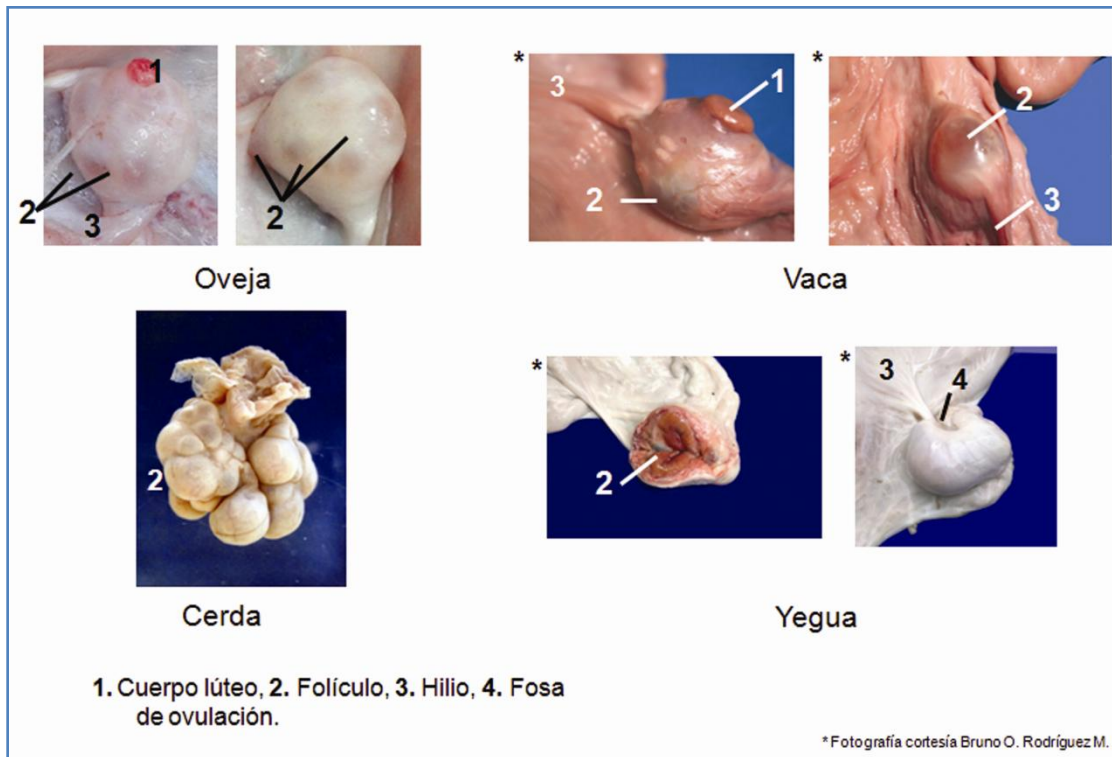
Después de la ovulación se forma una depresión en el sitio previamente ocupado por el folículo, que se reconoce por la presencia de un área suave circunscrita que rara vez excede a 1 cm de diámetro. A esta depresión se le conoce como fosa de ovulación y a partir de ella se formará el cuerpo hemorrágico. Los primeros dos o tres días de iniciado el ciclo es difícil de palpar en la vaca; posteriormente se va llenando de sangre y tejido, haciéndola más detectable. El cuerpo hemorrágico se denomina CH 1, 2 y 3, conforme aumenta su desarrollo.



**Figura3.** Esquema de las estructuras ováricas.

### **Cuerpo lúteo (CL)**

Durante los cinco a siete días posteriores a la ovulación, a partir de las células de la granulosa y de la teca interna, se lleva a cabo la proliferación e hipertrofia de células lúteas, y se forma, entonces, el cuerpo lúteo, que es otra de las estructuras del ovario que podemos observar macroscópicamente y que puede encontrarse en varias fases de desarrollo.



**Figura 4.** Estructuras ováricas en las diferentes especies domésticas

En la vaca es posible palpar el cuerpo lúteo después del quinto día del ciclo como una estructura redonda y firme, similar a una papila (coronilla o casquete), que sobresale del ovario y puede llegar a deformarlo. El cuerpo lúteo en las vacas posee una porción dentro del estroma ovárico; en las vaquillas a veces sobresale gradualmente del ovario. En las vacas no gestantes el cuerpo lúteo alcanzará un tamaño máximo de 2.5 a 3 cm de diámetro y se representa como CL3; después decrecerá rápidamente hacia los días 16 y 17 del ciclo, formando un CL2 y, al final, un CL1.

### **Cuerpo albicans (CA)**

Cuando se produce la luteólisis, tanto en vacas gestantes como en actividad cíclica, el cuerpo lúteo disminuye de tamaño rápidamente, pero permanece por algún tiempo como una pequeña estructura de color amarillento. Con el tiempo, su tamaño va reduciéndose hasta formar una pequeña cicatriz blanquecina en la superficie del ovario, que se conoce como *cuerpo albicans*.

La figura 5 ejemplifica las fases del ciclo estral y las estructuras ováricas presentes en una hembra bovina.

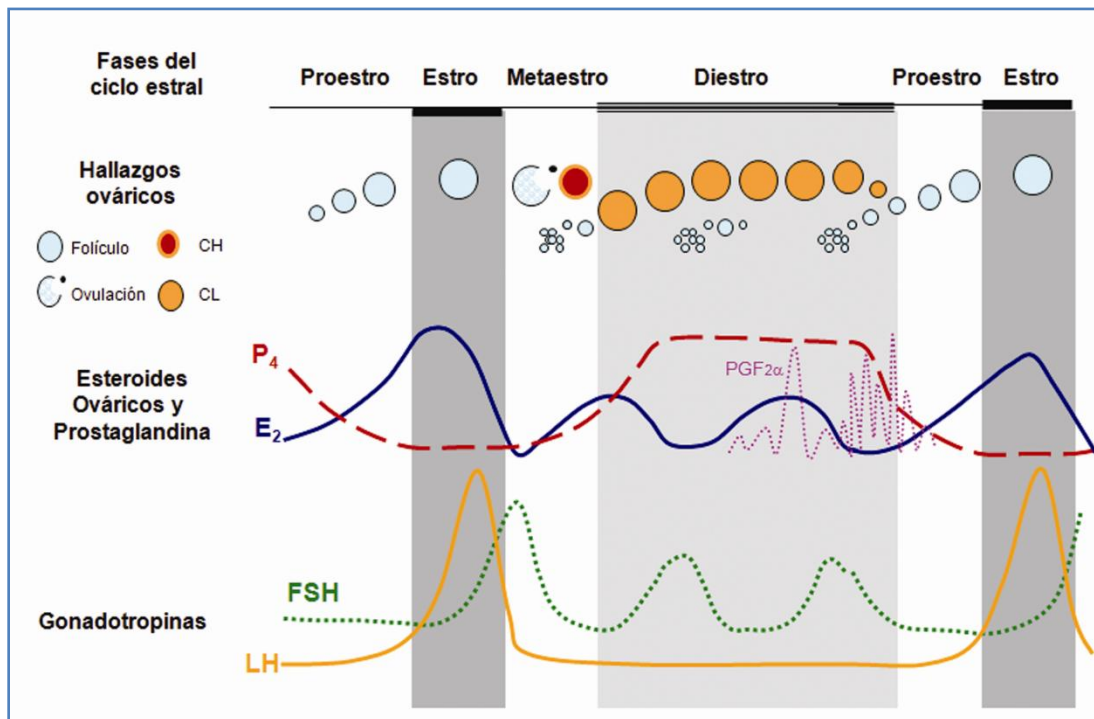
### **Oviductos**

*Descripción.* Los oviductos son órganos tubulares que conectan el útero con los ovarios.

*Función.* Captación del ovocito y conformación del sitio de fertilización.

*Anatomía.* El oviducto se divide en tres porciones: el extremo ovárico está expandido en forma de embudo rodeando al ovario y se conoce como infundíbulo; su borde presenta proyecciones filiformes que constituyen

la *fimbria*, y la apertura se denomina *ostium*. La siguiente parte del oviducto es el **ámpula**, la cual abarca cerca de la mitad de la longitud del oviducto. La parte del oviducto más cercana al cuerno uterino es el **istmo**, el cual se conecta con el cuerno por la unión útero tubárica.



**Figura5.** Fases del ciclo estral y estructuras ováricas de la hembra bovina

## Útero

*Descripción.* El útero es un órgano tubular que conecta al oviducto con el cérvix; y que en las especies domésticas se encuentra dividido en dos cuernos y un cuerpo.

*Función.* El útero es el órgano encargado de albergar la gestación.

*Anatomía.* Los úteros de las especies domésticas se clasifican como **bicornuales**, ya que poseen dos cuernos, un cuerpo y un cérvix. El grado de unión que presentan los cuernos uterinos varía de una especie a otra, por lo cual pueden clasificarse como:

úteros con alta fusión intercornual, por ejemplo, la yegua, en la cual los cuernos se aprecian cortos y el cuerpo uterino grande (figura 6);

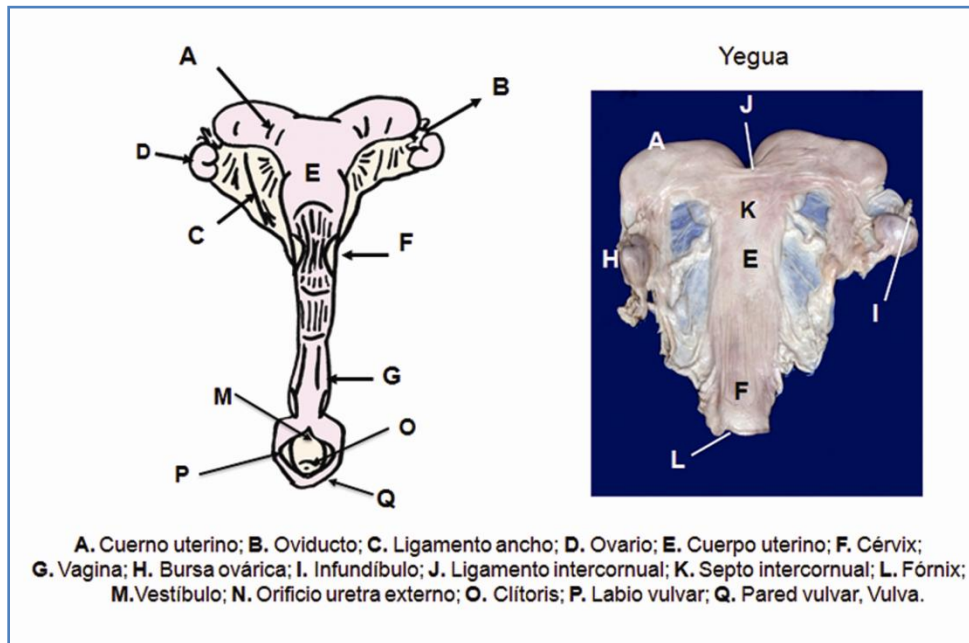
úteros con fusión intercornual moderada, como en los rumiantes, en los que los cuernos tienen una longitud media (figura 7);

úteros de baja fusión intercornual, como la cerda, la perra y la gata, en las que los cuernos son extremadamente largos y el cuerpo corto (figura 8).

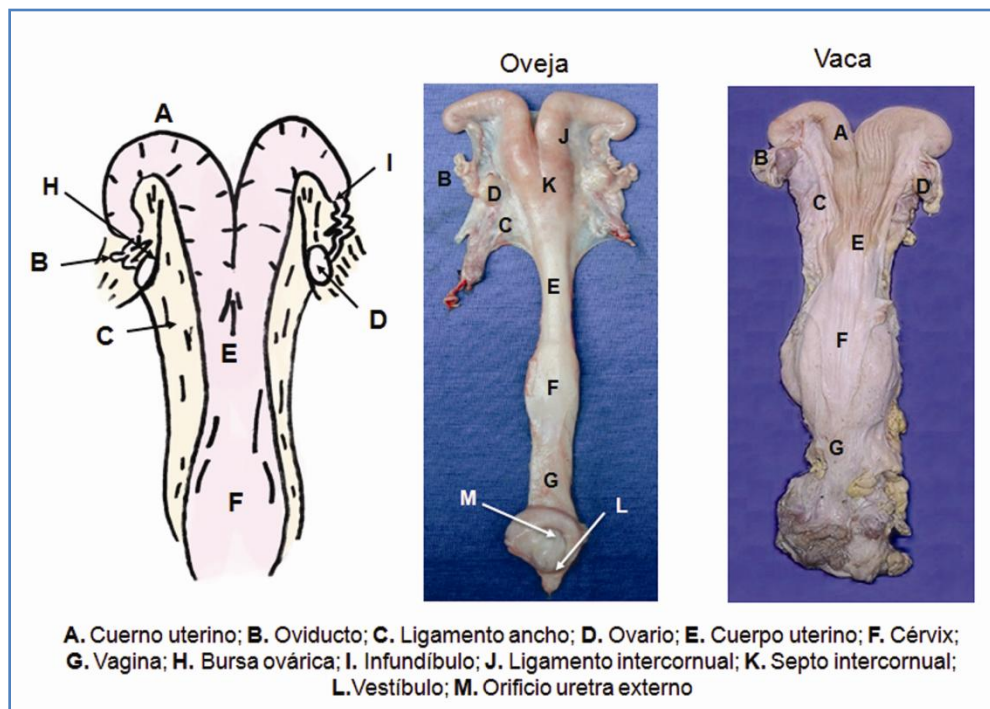
La forma de los cuernos uterinos también varía entre especies. En la vaca y la oveja asemejan cuernos de carnero, en la yegua tienen forma de T y en la cerda son sumamente tortuosos y largos.

Al diseccionar los úteros se observará que en los rumiantes la bifurcación real de los cuernos se encuentra a nivel de la unión con el cuerpo del útero. Sin embargo, más craneal y externamente se localiza una falsa

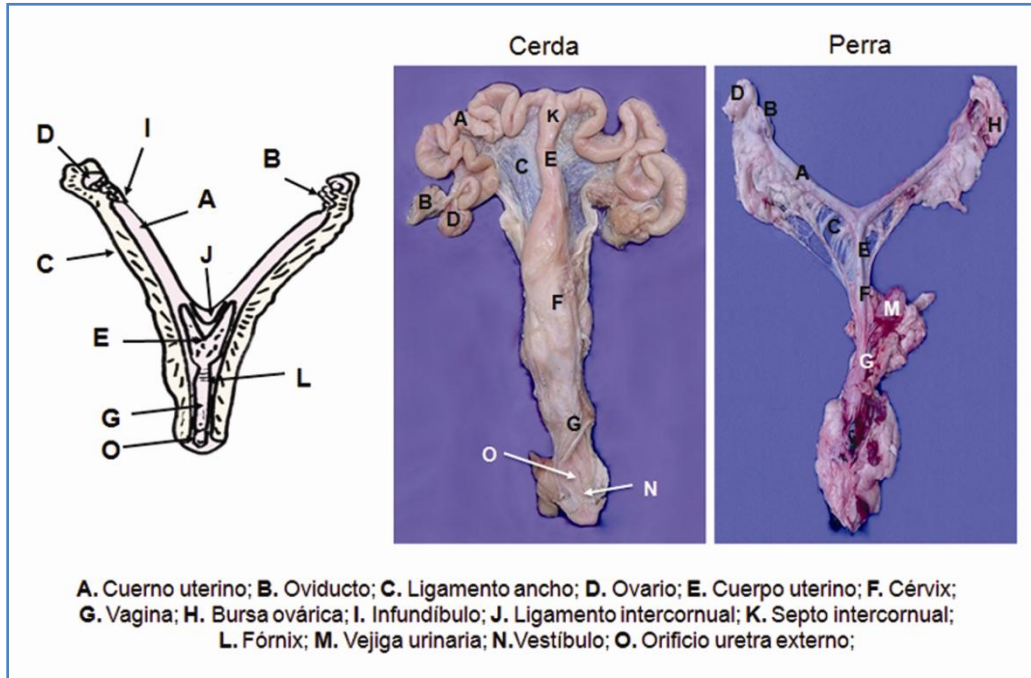
bifurcación en el sitio donde ambos cuernos están unidos por dos hojas ligamentosas. Estos son los ligamentos intercornuales, de los cuales es más resistente el ventral que el dorsal. Este constituye un punto de referencia para la retracción del útero al momento del examen rectal.



**Figura6.** Esquema de las estructuras anatómicas de las hembras domésticas con útero bicornual de alta fusión entre los cuernos



**Figura7.** Esquema de las estructuras anatómicas de las hembras domésticas con útero bicornual de moderada fusión entre los cuernos.



**Figura8.** Esquema de las estructuras anatómicas de las hembras domésticas con útero bicornual de baja fusión entre los cuernos

### Cérvix

*Descripción.* El cérvix es una estructura en forma de esfínter, que se proyecta de la parte caudal del útero hacia la vagina.

*Función.* El cérvix forma una barrera física entre la vagina y el útero. Por otro lado, es el responsable de producir el moco cervical.

*Anatomía.* El cérvix se caracteriza por tener una pared muscular gruesa y poseer pliegues o anillos que son capaces de cerrarlo herméticamente, los cuales varían en número y forma en las diferentes especies domésticas (figura 9).

Durante la disección de los aparatos reproductores se identificará el cérvix y se hará una comparación de las estructuras entre diferentes especies domésticas (cuadro 1, figura 9).

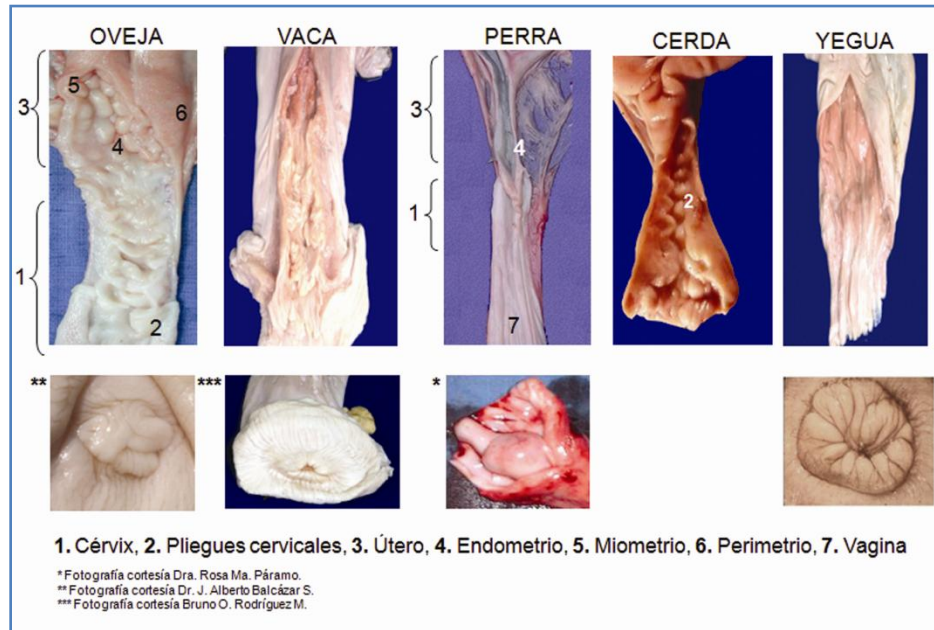
### Vagina

*Descripción y función.* La vagina es un órgano dilatable para la cópula, además de que forma el canal para la salida del feto y la placenta al momento del parto; también es el órgano por donde se expulsa la orina.

*Anatomía.* El piso de la vagina, en su parte posterior, se conoce como **vestíbulo**, que es una porción común al sistema urinario y reproductor, ya que alberga el orificio uretral, además contiene las glándulas de Gartner,



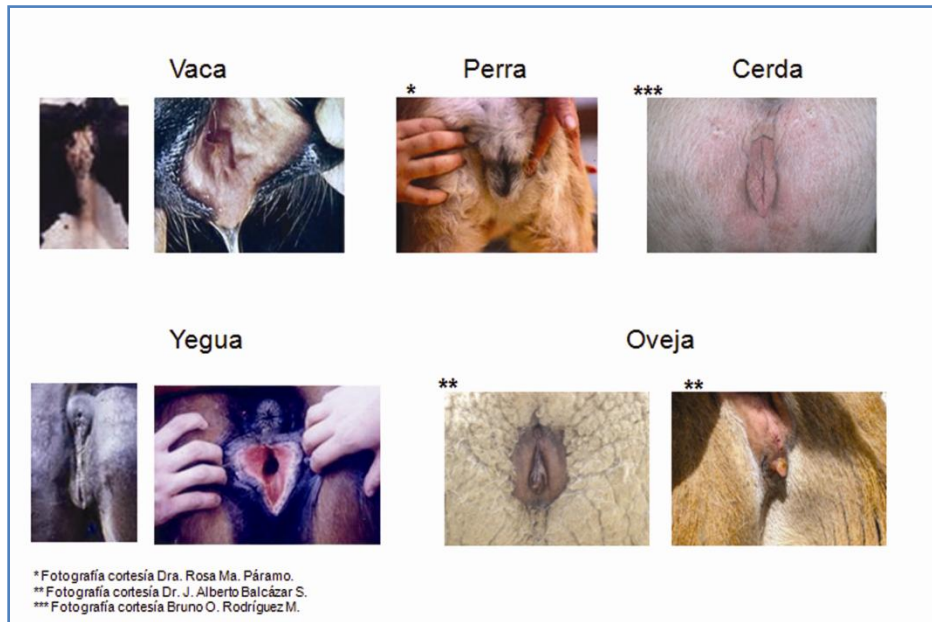
que son los remanentes de los conductos de Wolff; las glándulas vestibulares, que son las homólogas de las glándulas bulbouretrales, y, en la cerda, un divertículo uretral o saco ciego.



**Figura9.** Diferencias en la conformación del cérvix entre las hembras domésticas.

### **Genitales externos**

*Descripción y función.* Los genitales externos están formados por: la **vulva**, que tiene la función de aislar la vagina del exterior y está conformada por los labios vulvares mayores y menores (en las especies domésticas sólo hay labios menores, figura 10). La vulva aloja en su comisura ventral el **clítoris**, que es el homólogo femenino del pene.



**Figura10.** *Diferencias en la conformación de la vulva entre las hembras domésticas*

### *Actividades para el alumno*

Observar los órganos reproductores y llevar a cabo su disección, así como identificar las estructuras que se muestran en las figuras 6, 7 y 8, y las diferencias que presentan entre las especies domésticas.

Identificar en los ovarios la forma (cuadro 1, figura 4), las distintas capas que los conforman (corteza y médula) y las estructuras ováricas (figuras 3 y 4).

Realizar el paso de pipetas a través del cérvix de los úteros bovinos.

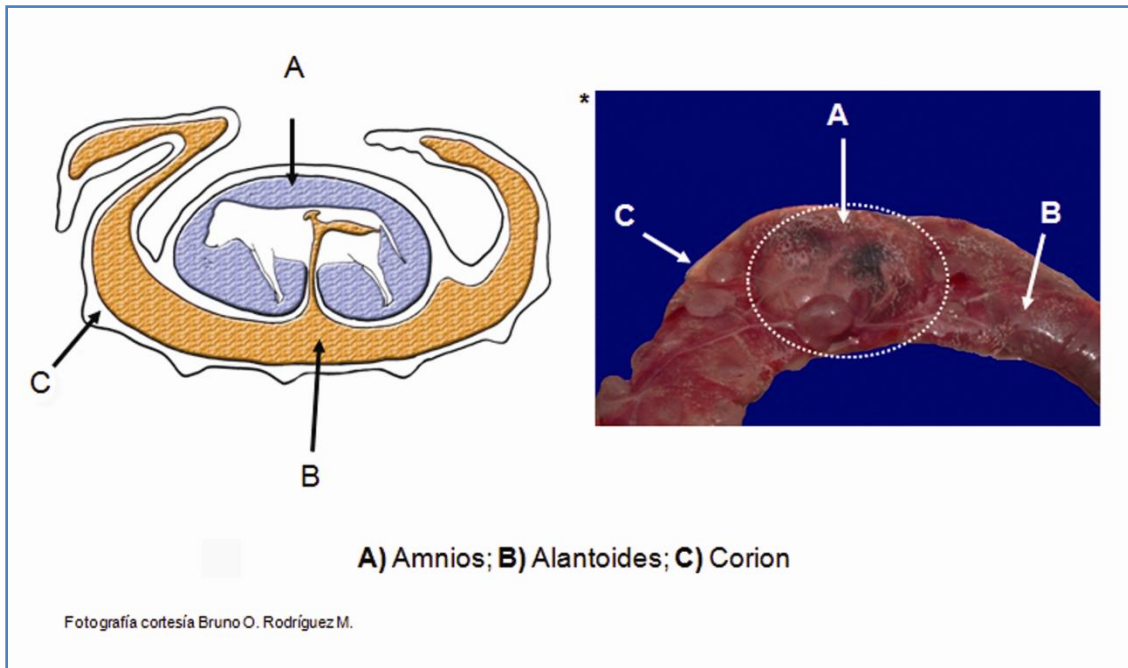
## **PLACENTACIONES**

La placenta es un órgano temporal que se desarrolla durante la gestación, compuesta por tres membranas fetales (figura 11), que son las siguientes:

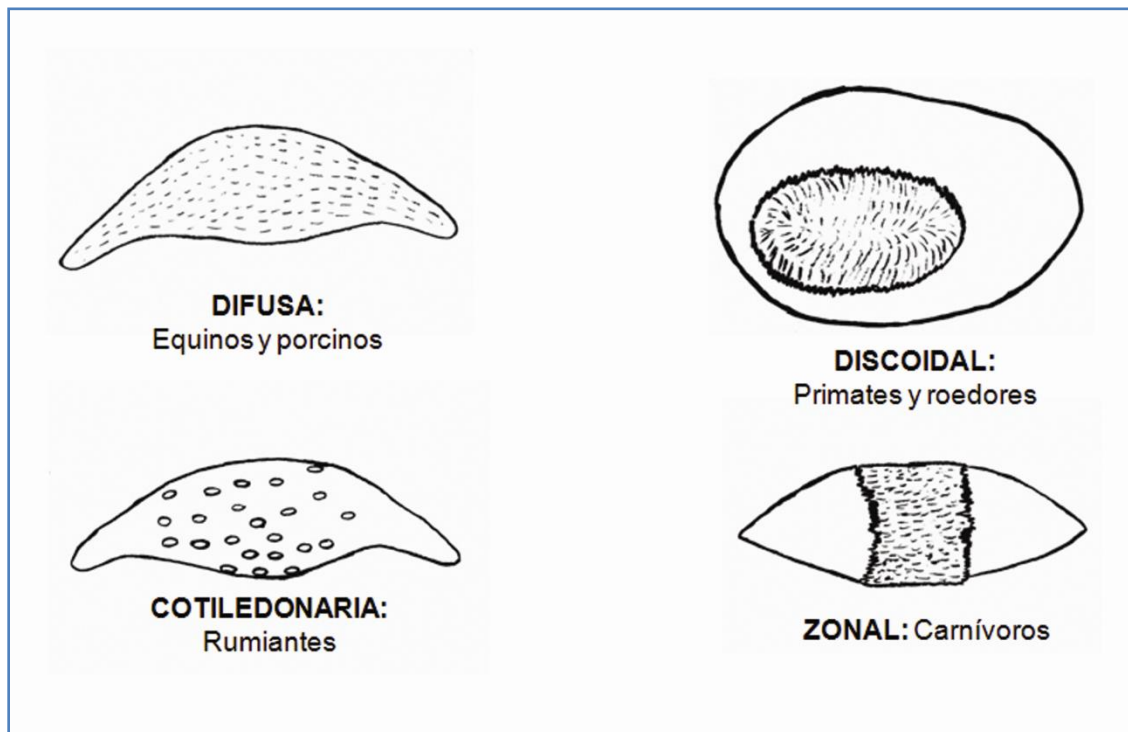
El **amnios** es la membrana más interna que forma la cavidad amniótica y contiene el líquido amniótico, cuya función es proteger al producto. **Alantoides:** es la membrana intermedia, se forma a partir del intestino primitivo, almacena la orina y es responsable de la irrigación fetal. **Corion:** es la membrana más externa, que constituye la superficie de contacto con el útero materno; es una estructura endocrinamente activa.

Una cuarta membrana que está presente sólo al inicio de la gestación, porque involuciona rápidamente, es el **saco vitelino**. La especie doméstica en la que más tiempo permanece esta estructura es la equina, donde llega a encontrarse hasta el día 40 de gestación.

Las placentas se clasifican, según la conformación y distribución de las vellosidades coriónicas, como sigue (figura 12):



**Figura11.** Membranas fetales.



**Figura12.** Clasificación morfológica de las placentas

**Placenta difusa**

Las vellosidades coriónicas están distribuidas homogéneamente en toda la placenta. Las especies que presentan este tipo de placentación son la porcina y la equina, aunque en esta última, debido a que sus vellosidades son muy ramificadas, también se le conoce como placentación microcotiledonaria (figura 13).

### ***Placenta zonal***

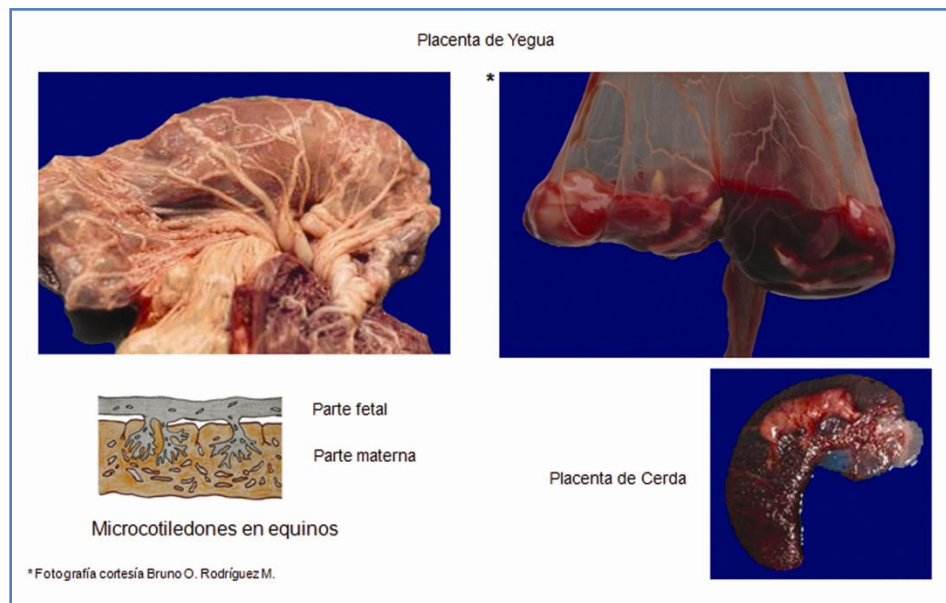
En este tipo de placentación las vellosidades coriónicas están distribuidas en una franja central de 2.5 a 7 cm de diámetro, que semeja un cinturón; el resto de la placenta está libre de vellosidades. Los animales carnívoros presentan este tipo de placentación.

### ***Placenta discoidal***

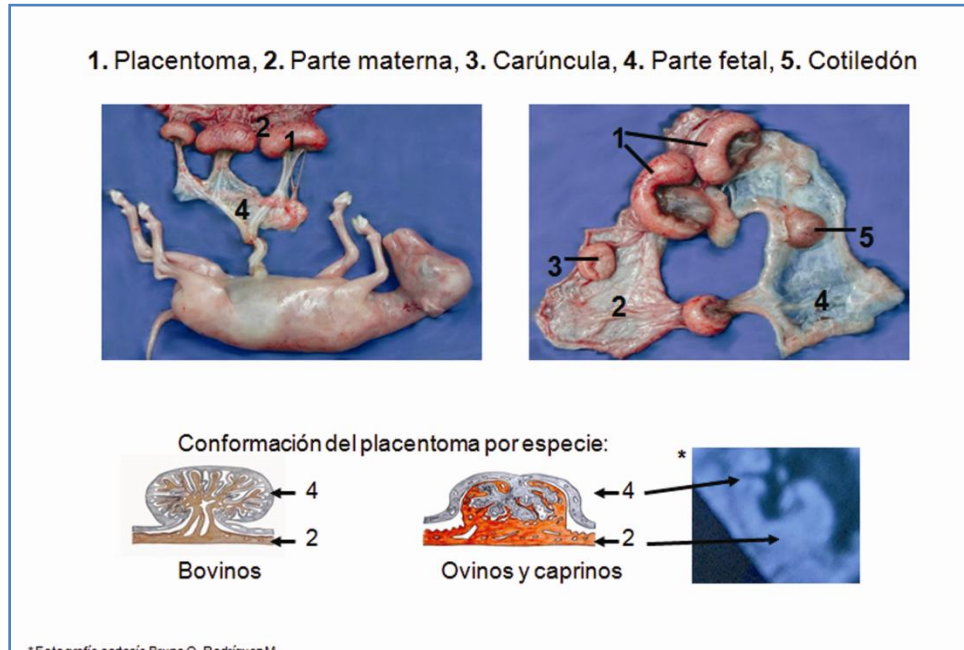
Las vellosidades coriónicas se encuentran distribuidas en un polo de la placenta, formando un disco. El resto de la placenta está libre de vellosidades. Los roedores y primates tienen este tipo de placentación.

### ***Placenta cotiledonaria***

Aquí se observan unas estructuras llamadas placentomas, las cuales están compuestas por una parte materna (carúncula) y una parte fetal (cotiledón), y que aparecen distribuidas a lo largo de la placenta, excepto en los extremos. Las especies con placentación cotiledonaria son las de los rumiantes (figura 14).



**Figura13.** *Placenta difusa*



**Figura14.** *Placenta cotiledonaria.*

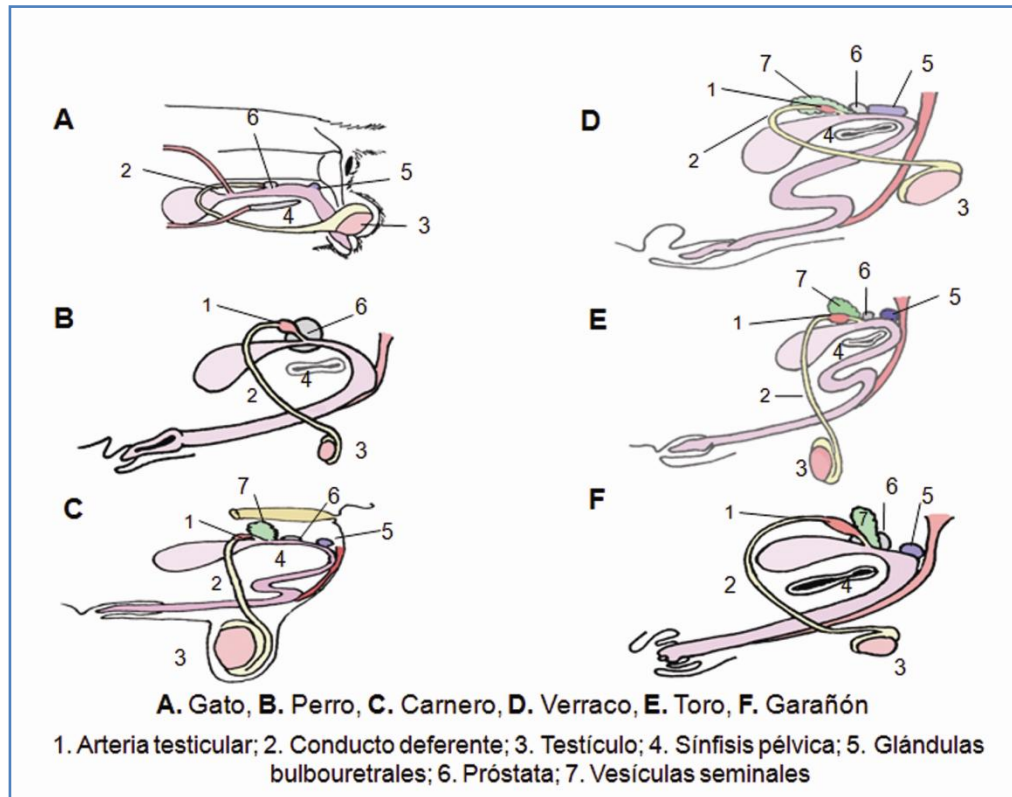
### *Actividades para el alumno*

Observar las diferencias en la conformación macroscópica de las placentas entre las especies domésticas, para lo cual se dispondrá de diversos úteros gestantes, de rastro.

## **ANATOMÍA DEL APARATO REPRODUCTOR MASCULINO**

Para valorar la capacidad reproductiva de los sementales, es primordial conocer la anatomía y fisiología del aparato reproductor del macho.

Los órganos genitales incluyen los testículos, epidídimos, conductos deferentes, ampollas deferentes, uretra, glándulas accesorias (próstata, glándulas vesiculares y glándulas bulbouretrales), pene y prepucio, los cuales presentan diferencias entre las especies domésticas (cuadro 2, figura 15).



**Figura15.** Esquema de la posición anatómica de los órganos reproductivos de los machos domésticos

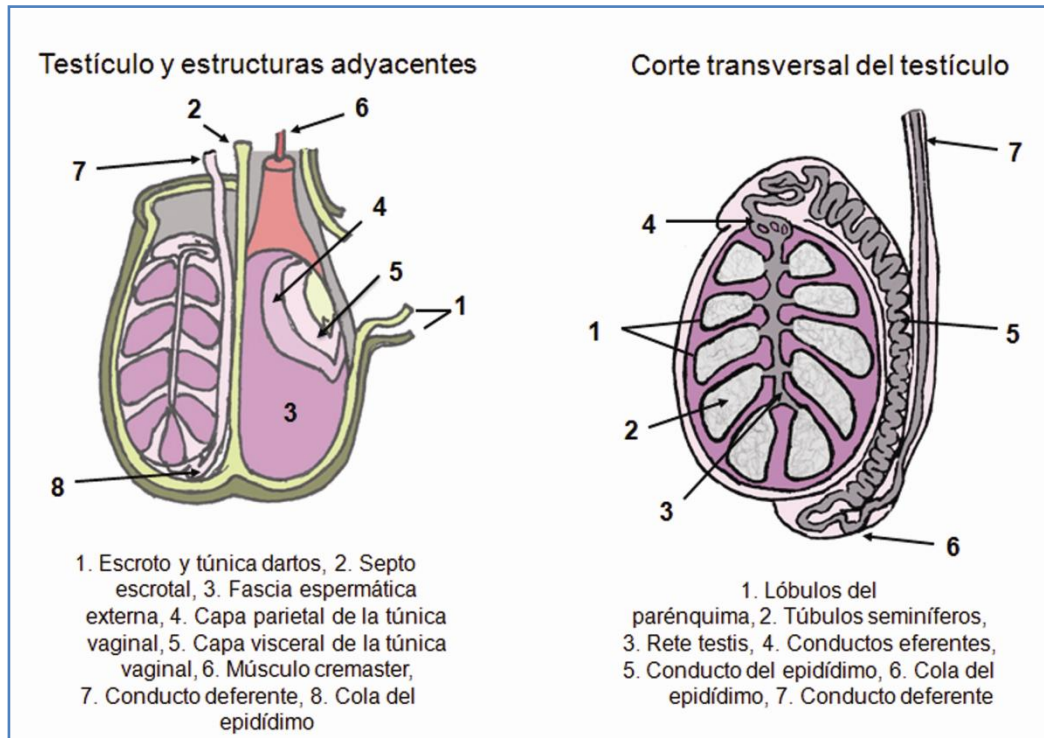
## Testículos

**Descripción.** En las especies domésticas, las gónadas masculinas están situadas fuera del abdomen, dentro del escroto, el cual se deriva de la piel y la fascia abdominal. El tamaño y la posición de los testículos con respecto al eje espinal, varían de acuerdo con la especie animal (figura 15); en el toro y en el borrego son grandes y colgantes, y están situados en forma vertical; en el cerdo, están más cerca del perineo, se encuentran más recogidos y forman un ángulo de 45 grados con el eje espinal; mientras que en el caballo se encuentran menos recogidos y en posición casi horizontal, igual que en los caninos y felinos. La localización en el toro, garañón, carnero y macho cabrío es inguinal, en tanto que en los cerdos se ubican en la región perineal.

**Función.** Los testículos son los órganos productores de los espermatozoides.

**Anatomía.** Si se realiza un corte transversal del testículo puede observarse que cada gónada está rodeada, de dentro hacia fuera, por una túnica albugínea, similar a una fascia; una túnica vaginal, que es una extensión del peritoneo que pasa a través de la pared abdominal por el canal inguinal; la túnica dartos, que es una capa de músculo liso, y el escroto (figuras 16 y 17).

El parénquima testicular está formado por los túbulos seminíferos (sitio de producción espermática) y tejido intersticial, el cual contiene los vasos sanguíneos y linfáticos, así como los nervios. Los espermatozoides son colectados por la *rete testis* y enviados a los conductos eferentes que desembocan en la cabeza del epidídimo (figura 16).



**Figura16.** Esquema de las estructuras testiculares en el toro.

### **Epidídimo**

*Descripción.* Esta estructura está compuesta por un único ducto muy contorneado y se localiza adyacente al testículo.

*Función.* Aquí se lleva a cabo la maduración espermática y al mismo tiempo sirve como almacén de espermatozoides.

*Anatomía.* El epidídimo se divide en: cabeza, cuerpo y cola. La cola continúa en el conducto deferente, el cual se incorpora al cordón espermático junto con los vasos sanguíneos y linfáticos del testículo, para llevar el semen hacia la uretra (figuras 16 y 17).

### **Ámpula**

*Descripción.* Es la última porción de cada conducto deferente, se forma por el engrosamiento de la mucosa y presenta muchos compartimientos. Carece de función específica y en el cerdo y el gato se encuentra poco desarrollada.

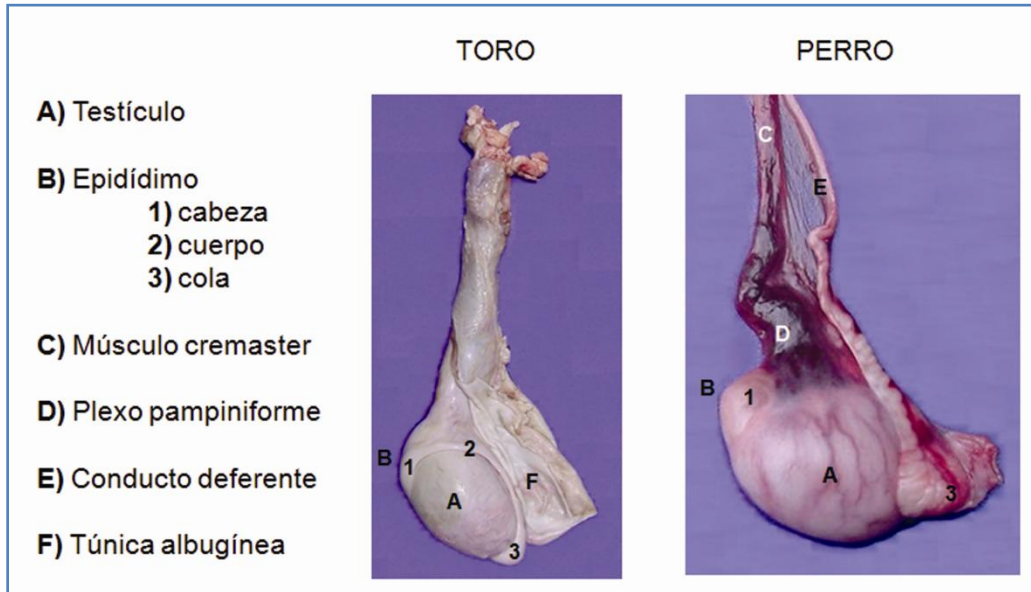
**Cuadro 2.** Características de los órganos reproductores de los machos en las diferentes especies domésticas.

Órgano	Medidas	Bovino	Ovino	Equino	Porcino	Canino	Felino
Testículo	Longitud (cm)	13	10	9	13	3	14X8 mm
					7	2	

	Diametro (cm) Peso(g)	7 350	6 275	6 180	360	1.5	
Epidídimo	Longitud (cm) Peso (g)	40 36	50 ---	75 40	18 85	---	---
Conducto deferente	Longitud (cm)	102	24	70	---	---	---
Ámpula	Longitud (cm)	15	7	25	Lóbulos esparcidos de tejido glandular a la terminación del conducto	---	---
Vesículas seminales	Longitud (cm) Ancho(cm) Grosor (cm) Peso (g)	13 3 2 75	4 2 1.5 5	15 5 5 ---	13 7 4 210	No presenta	No presenta
Próstata	Cuerpo (cm) Parte diseminada (cm)	3X1X1 12X1.5X1	Lóbulos esparcidos del tejido	Istmo 2X3X5 Lóbulo 7X4X1	3X3X1 17X1X1	Bilobulado 1.4-2.8 cm de long. y ancho	4 lóbulos 1X2 cm
Glándulas bulbouretrales	Longitud (cm) Peso (g)	3 6	1.5 3	5 ---	16 85	No presenta	4X3 ---
Pene	Longitud (cm) Parte libre (cm)	102 9.5	40 4	50 20	55 18	10 ---	21.2+2mm ---
Prepucio	Longitud (cm)	30	11	Pre-peneano: 25 Peneano: 20	23	---	---
Glande	Forma	Punta de lanza	Punta de lanza proceso uretral	Cuerpo y corona, proceso uretral de 1cm	Saca corcho	No hay una división específica	Rodeado de papilas cornificadas

Modificado de: Galina C y Valencia J. Reproducción de animales domésticos. 3ª ed. México: Limusa, 2008.



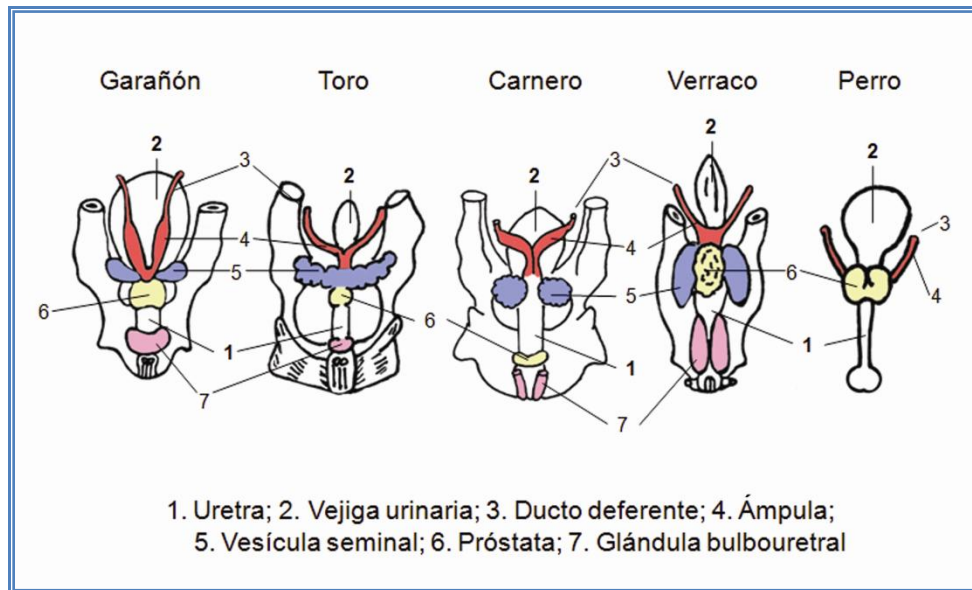


**Figura17.** Testículo y estructuras adyacentes.

### Glándulas accesorias

*Descripción y función.* Las glándulas accesorias producen el plasma seminal, que constituye la fracción líquida del eyaculado y sirve, entre otras cosas, como vehículo para el transporte de los espermatozoides, como aporte de nutrientes, para la limpieza de la uretra y como coagulante después de la eyaculación. Todas las glándulas accesorias están rodeadas por una capa de músculo liso que ayuda a la secreción de su contenido durante la eyaculación.

Existen tres diferentes glándulas accesorias, cuya forma y localización pueden variar según la especie (cuadro 2, figura 18).



**Figura18.** Esquema de las glándulas accesorias del aparato reproductor masculino.

### **Glándulas vesiculares**

Son glándulas pares que se localizan dorsalmente a la uretra pélvica, en la porción distal del conducto deferente.

### **Próstata**

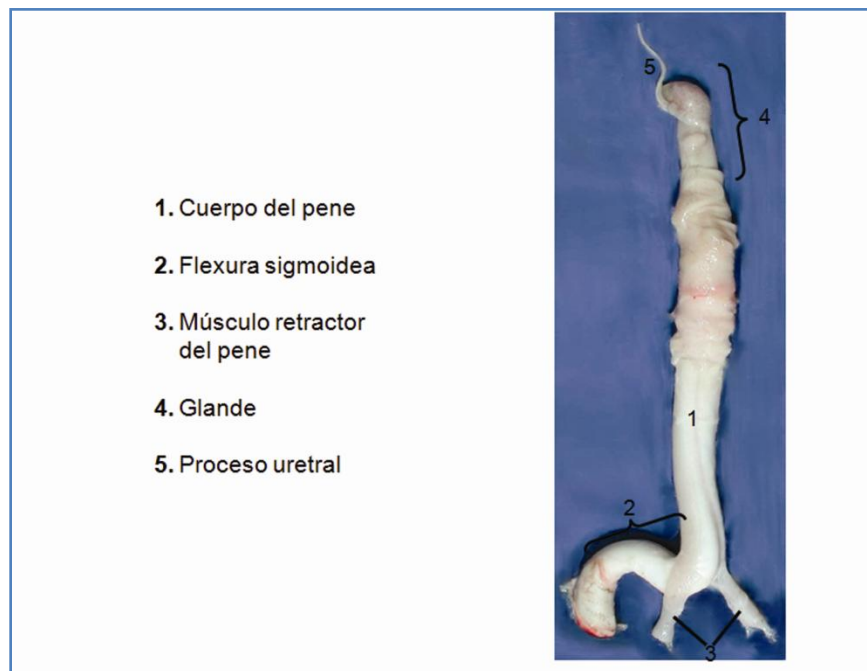
Se sitúa cerca de la unión de la vejiga y la uretra pélvica. Posee dos porciones, un cuerpo, ubicado por fuera del músculo uretral y una porción diseminada, distribuida a lo largo de las paredes dorsal y lateral de la uretra pélvica.

### **Glándulas bulbouretrales o de Cowper**

Son glándulas pares, localizadas a ambos lados de la uretra pélvica, cerca del arco isquiático. Están constituidas por un alto porcentaje de tejido conjuntivo fibroso, por lo tanto son muy densas.

### **Pene**

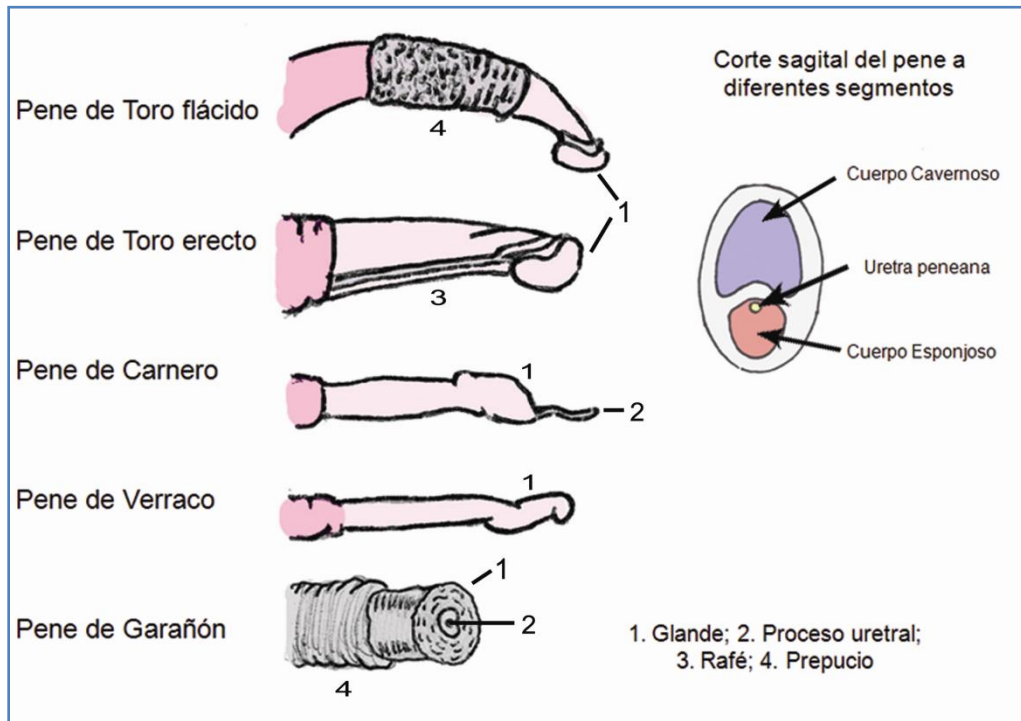
*Descripción y anatomía.* El pene posee tres porciones: la base, el cuerpo y el glande. La base es la parte insertada al arco isquiático. El cuerpo constituye la mayor proporción del pene; en la parte ventral contiene a la uretra peneana, rodeada por una capa de tejido eréctil, denominada cuerpo esponjoso, y dos porciones más de este tejido (localizadas dorsalmente al cuerpo esponjoso), denominadas cuerpos cavernosos; estas estructuras se encuentran muy desarrolladas en las especies con pene de tipo vascular, en comparación con aquellas cuyo pene es de tipo fibroelástico, el cual está rodeado por una cápsula de tejido conjuntivo que no permite la expansión de su diámetro, y posee una flexura sigmoidea o “S” peneana, que sirve para darle extensión al momento de la erección, que es regulada por el músculo retractor del pene (figura 19). En los carnívoros, la parte distal del cuerpo cavernoso se transforma en el hueso peneano.



**FIGURA 19.** *Pene de certero.*

El glande es la parte final y distal del pene. Esta porción es rica en terminaciones sensitivas y tiene forma y características específicas, según la especie (cuadro 2, figura 20).

*Función.* Es el órgano copulador del macho y el sitio de expulsión de la orina.



**Figura20.** Esquema de la porción distal del pene.

### **Prepucio**

*Descripción.* El prepucio es una porción de tejido epitelial y mucosa que rodea la parte libre del pene para protegerlo, posee una parte interna y otra externa, así como un orificio prepucial para la salida del pene y la orina.

En el caballo la parte interna es muy larga y tiene muchos pliegues, esta porción contiene las glándulas productoras de esmegma y tejido linfoide.

En el cerdo existe un divertículo dorsal que acumula esmegma, restos de descamación epitelial y orina.

### *Actividades para el alumno*





Separar las diferentes capas que cubren el testículo e identificar las estructuras adyacentes a éste. Las estructuras que deben observarse se ejemplifican en las figuras 16 y 17.

Comparar los diferentes tipos de pene que existen (fibroelásticos y vasculares), y al momento de la disección identificar en el cuerpo peneano la parte ventral a la uretra peneana, el cuerpo esponjoso y los cuerpos cavernosos.




Identificar las diferencias existentes entre las especies domésticas en el glande peneano (figura 20).

# EJERCICIOS

**EJERCICIO 1:** Elabora un esquema con la forma de los ovarios y las estructuras que puedes encontrar en las siguientes hembras domésticas.

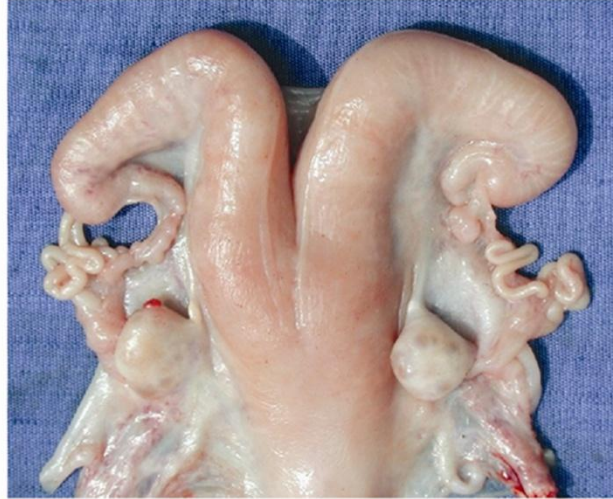
Bovino	Porcino	Equino	Canino
			

**EJERCICIO 2:** Elabora un esquema de los aparatos reproductores y las diferencias morfológicas entre las siguientes hembras domésticas.

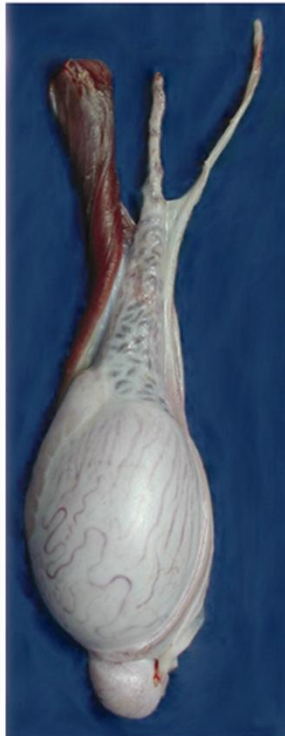
VACA	CERDA	YEGUA
		

**EJERCICIO 3:** Localiza las estructuras anatómicas que se te piden en el siguiente acercamiento de un aparato reproductor ovino.

1. Cuernos uterinos
2. Útero
3. Oviducto
4. Ovarios
5. Ligamento intercornual
6. Ligamento ancho
7. Cuerpo lúteo
8. Folículo





**EJERCICIO 4:** En la siguiente fotografía del aparato reproductor masculino, localiza las estructuras anatómicas que se piden.



**EJERCICIO 4:** En la siguiente fotografía del aparato reproductor masculino, localiza las estructuras anatómicas que se te piden.

1. Testículo
2. Cabeza del epidídimo
3. Cuerpo del epidídimo
4. Cola del epidídimo
5. Músculo cremaster
6. Plexo pampiniforme
7. Conducto deferente

**EJERCICIO 5:** Elabora un esquema de un pene de tipo vascular y otro fibroelástico, marcando las diferencias entre ambos tipos de pene.

PENE VASCULAR	PENE FIBROELASTICO
	

## *Literatura Recomendada*

---

Cupps PT. Reproduction in domestic animals. 2ª ed. California: Academic Press, 1991.

Galina C y Valencia J. Reproducción de animales domésticos. 3ª ed. México: Limusa, 2008.

Hafez ESE. Reproduction in farm animals. 6ª ed. Filadelfia: Lea & Febiger, 1993.

Meijer JC y JM Fentener van Vlissinger. Gross structure and development of reproductive organs. En GJ King, editor. Reproduction in domestic animals. World Animal Science. Amsterdam: Elsevier Science Publishers B.V., 1993.

Senger PL. Pathways to pregnancy and parturition. Washington: Current Conceptions, 2003.

# Práctica 2

---

## EXAMEN DEL APARATO REPRODUCTOR DE LA VACA

MARCO A. ALARCÓN ZAPATA  
CARLOS S. GALINA HIDALGO

### OBJETIVOS

El alumno obtendrá los conocimientos necesarios para llevar a cabo la exploración del aparato reproductor de la vaca por vía rectal; conocerá la fisiología del ovario y útero; además, tendrá la capacidad de interpretar y aplicar las claves e índices que se utilizan para describir los hallazgos en el aparato reproductor de la hembra.

### ACTIVIDADES

Observar la anatomía del aparato reproductor de la vaca, así como el equipo necesario para llevar a cabo el examen rectal.

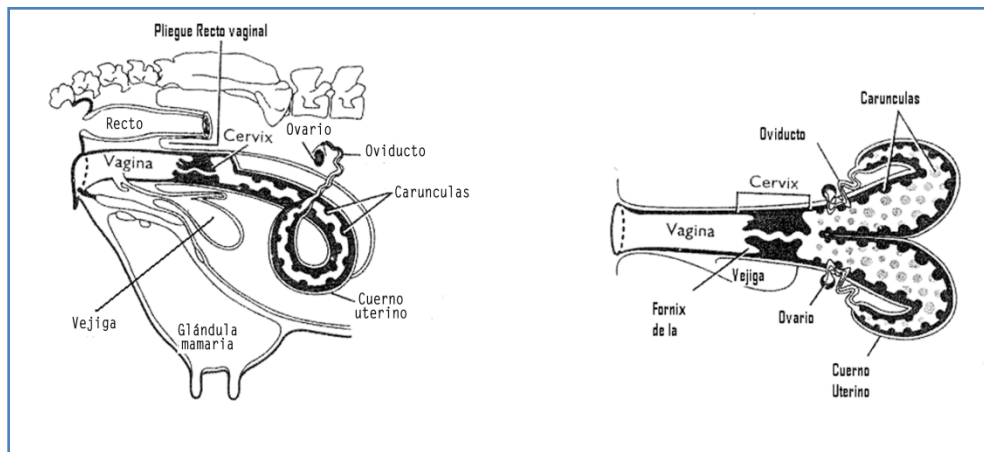
Aprender la técnica de palpación rectal y cuáles son las formas de retracción del útero, así como diferenciar las estructuras ováricas y los cambios del útero en cada etapa del ciclo estral.

Reconocer las claves dadas de acuerdo con la consistencia y estructuras encontradas, en el útero y ovarios, respectivamente.



## INTRODUCCIÓN

El examen rectal representa uno de los métodos más prácticos para la evaluación clínica y la valoración de las alteraciones de los órganos genitales de las vacas en edad reproductiva, así como para el diagnóstico precoz de gestación. El examen debe hacerse con calma, delicadeza y evitando ejercer demasiada presión sobre el recto y las estructuras útero-ováricas, sobre todo cuando el animal presente ondas peristálticas. Esta técnica tiene que efectuarse de manera metódica, tomando como base ciertas estructuras anatómicas (figura 1) y las medidas de seguridad pertinentes, para no poner en peligro la integridad física del operador, sobre todo cuando se trate de animales nerviosos o que se les maneje poco (figura 2). En ganado especializado en producción láctea es común realizar el examen rectal sujetando a la hembra del cuello (figura 3). La capacidad para identificar las estructuras se adquiere con la práctica, pues la destreza manual, la fuerza en el brazo y la suavidad con la que se les explora se obtienen después de aplicar este método de manera constante.



**FIGURA 1.** Vista lateral y dorsal de los órganos reproductores de la vaca. Adaptado de PL Senger. Pathways to pregnancy and parturition, 2003.



**FIGURA 2.** Palpación rectal, con la vaca inmovilizada en la prensa



**Figura 3.** *Palpación rectal sin sujeción*

## **PALPACIÓN POR VÍA RECTAL**

### ***Equipo necesario***

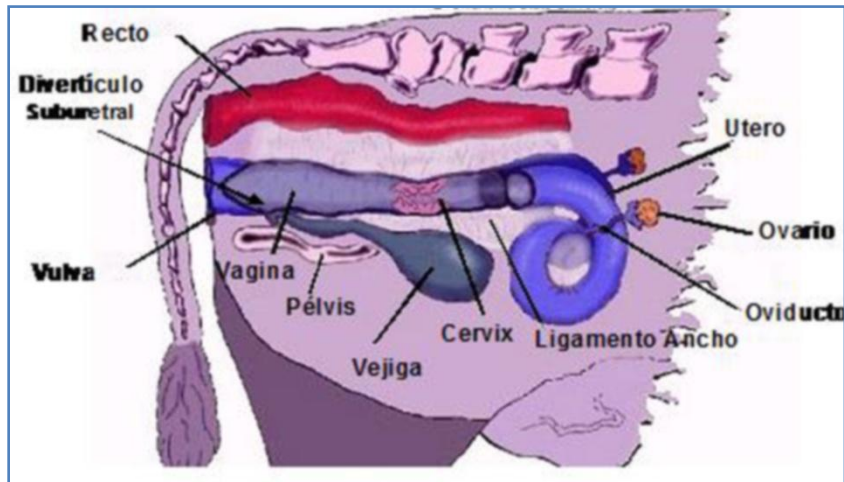
La persona que lleve a cabo la palpación debe contar con el equipo necesario, el cual consiste en un guante protector y ropa apropiada (overol, delantal y botas, figura 4); el guante deberá lubricarse para poder facilitar la introducción de la mano por el recto y evitar así que éste se irrite. Es posible utilizar como lubricante vaselina sólida, glicerina, lubricantes comerciales o simplemente agua con jabón neutro.



**FIGURA 4.** Ropa apropiada para la palpación: overol, delantal y botas.

### ***Técnica de la palpación rectal***

Es necesario que la persona que realice la palpación rectal tenga conocimientos de anatomía del aparato reproductor de la vaca (figura 5).



**FIGURA 5.** Anatomía del aparato reproductor de la vaca.

Tomado de: Oklahoma State University. Learning reproduction in farm animals

El guante debe ponerse en la mano contraria a la de escribir y sujetarlo a la hombrera del overol, para evitar que se deslice al momento de realizar la palpación. Para mejorar la sensibilidad al momento del examen rectal se recomienda cortar la punta de los dedos del guante de palpación y, una vez colocado, utilizar encima un guante de látex, ya que éste se adhiere mejor a la mano, y evita que se llene de aire el guante de palpación (figura 6).



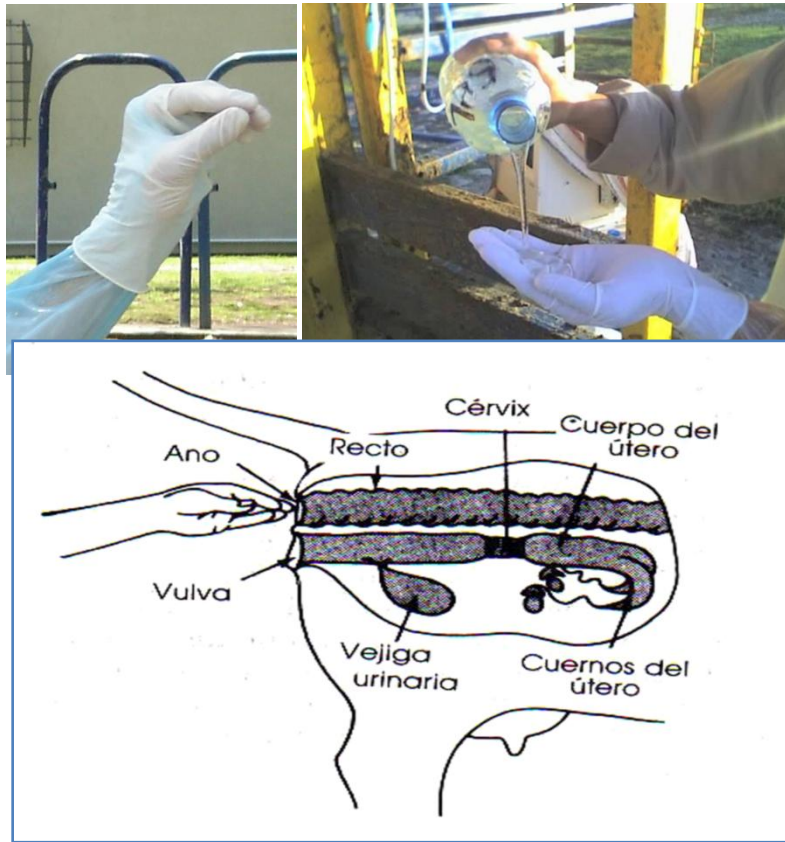


**FIGURA 6.** Colocación del guante de palpación

Para introducir por el ano la mano enguantada, previamente lubricada, es necesario juntar los dedos como si se tomara con la punta un poco de arena (en forma de pico de pato, figura 7).

Para evitar errores en la palpación es necesario retirar las heces, en caso de que sean abundantes, ya que constituyen un obstáculo para la palpación (figura 8).

Al introducir el brazo por el recto es frecuente provocar contracciones peristálticas; cuando esto sucede, es recomendable no mover la mano y dejar que pase la contracción, para evitar una irritación de la mucosa rectal; otra manera es relajar el recto introduciendo un par de dedos (índice y medio) a través de la luz intestinal, para dar un masaje con un movimiento de avance y retroceso (figura 9).

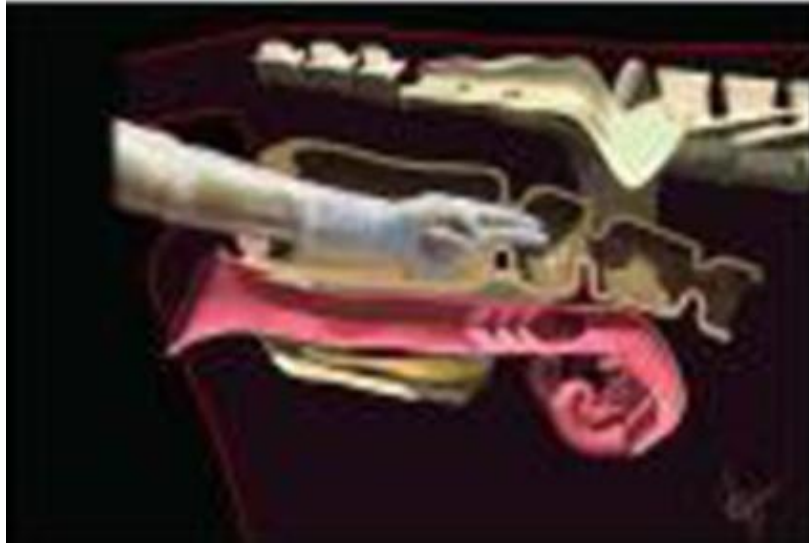

**FIGURA 7.** Lubricación del guante y modo de introducir la mano por el ano.

Tomado de RA Battaglia y VB Mayrose Técnicas de manejo para ganado y aves de corral, 1989.



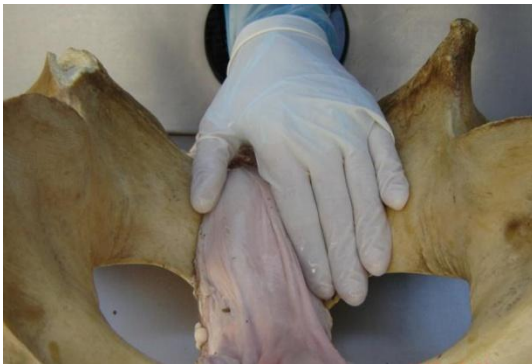**FIGURA 8.** Evacuación de heces



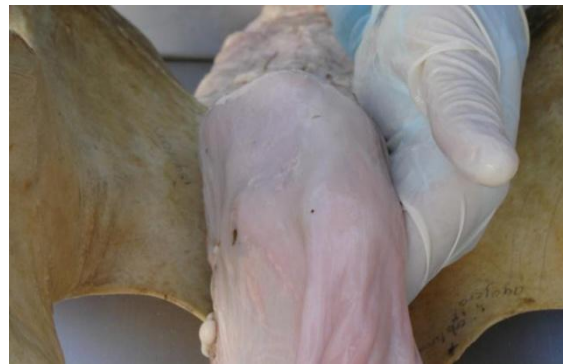**FIGURA 9.** Forma de afrontar las contracciones

Tomado de Oklahoma State University, Learning reproduction in farm animals

Después se procede a identificar al tacto los puntos anatómicos de referencia, el piso de la pelvis es la mejor opción, por ser un hueso fijo. En un estado fisiológico normal, la pelvis forma una cavidad que alberga al aparato reproductor; durante la gestación, el útero tiende a desplazarse a la cavidad abdominal (figura 10).



**FIGURA 10.** Localización del piso de la pelvis



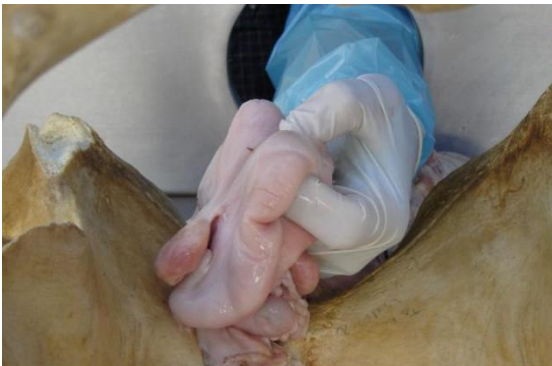**FIGURA 11.** Localización del cérvix

El siguiente punto que se va a localizar es el cuello del útero (cérvix); esta estructura se reconoce como un órgano fibroso formado predominantemente por tejido conectivo con pequeñas cantidades de tejido muscular liso (figura 11).

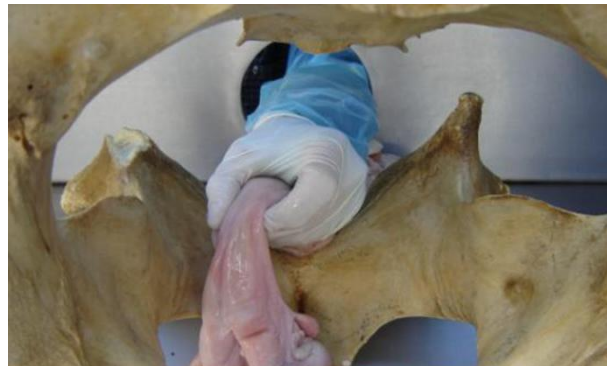Para continuar con la exploración ginecológica necesitamos seguir la longitud del cérvix en dirección craneal y ventral, hacia donde están ubicados el cuerpo y los cuernos del útero; siguiendo longitudinalmente los cuernos uterinos, encontramos las últimas estructuras del examen, que son los ovarios (figura 12).

En ocasiones se dificulta seguir el cérvix, útero y cuernos, debido a su longitud; por ello se practica la retracción del útero, para lo cual pueden utilizarse distintas técnicas. Una es la forma directa, que consiste en sujetar el cérvix por su parte dorsal aplicando tracción (figura 13) y reteniéndolo firmemente, y tomar el útero por la bifurcación intercornual (figura 14), concluyendo así la retracción, y hacer, entonces, la inspección. Los

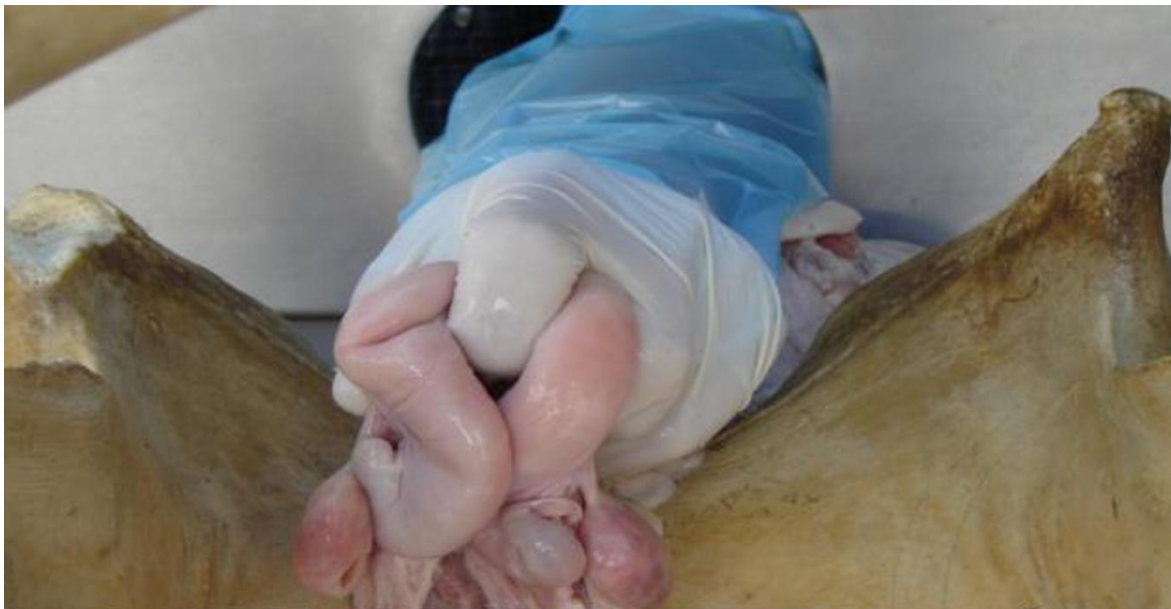cuernos deben ser examinados en toda su extensión, para determinar su textura, consistencia, volumen y contenido (figura 15).



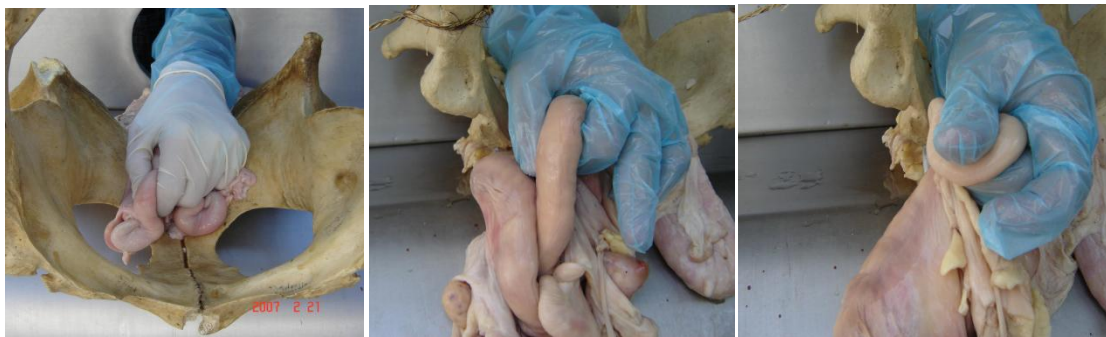**FIGURA 12.** Exploración de los cuernos uterinos.



**FIGURA 13.** Forma de retraer el útero.



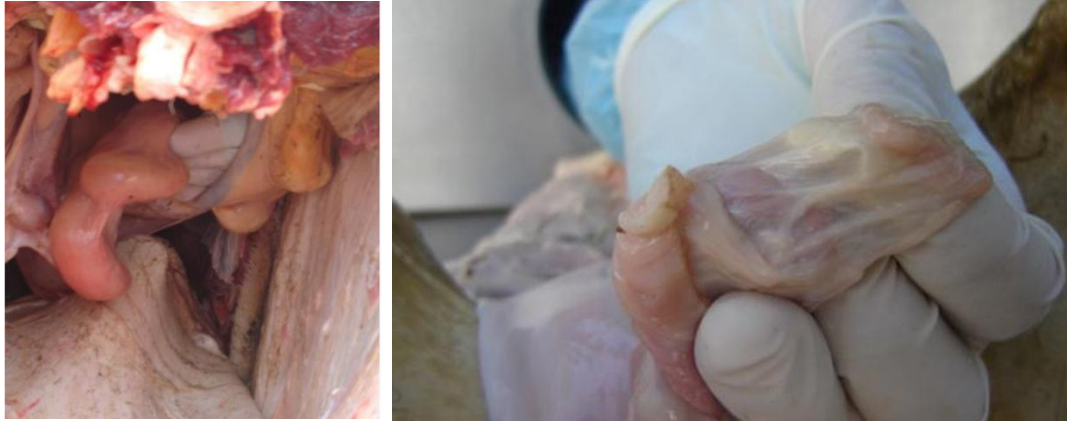**FIGURA 14.** Retracción sobre la bifurcación intercornual



**FIGURA 15.** Examen de los cuernos uterinos

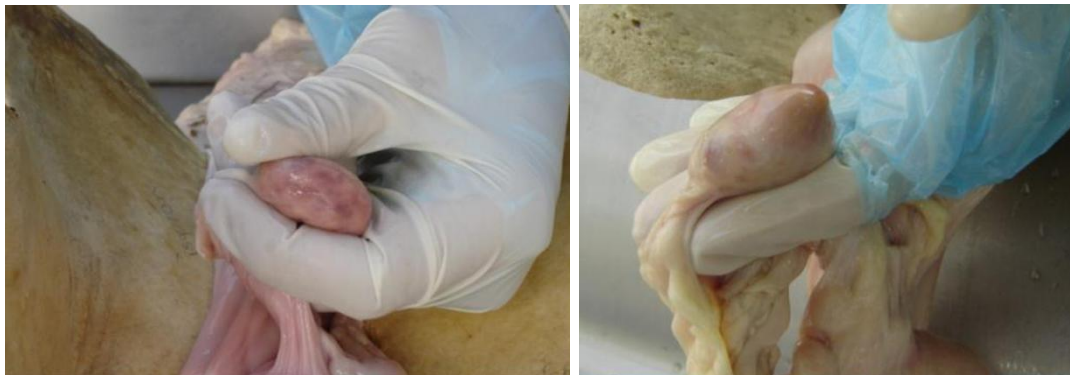Otra técnica de retracción consiste en sujetar el ligamento ancho y hacer tracción sobre él, tomar los cuernos uterinos y depositarlos sobre el piso de la pelvis, para realizar su exploración (figura 16).

Los oviductos pueden palparse en toda su extensión introduciendo los dedos en la bolsa ovárica (figura 17).



**FIGURA 16.** Retracción sobre el ligamento ancho y **FIGURA 17.** Palpación del oviducto

Los ovarios deben ser palpados al final y tendrán que sujetarse entre los dedos medio e índice para facilitar la diferenciación de las estructuras presentes, como los folículos, cuerpos lúteos y quistes (figura 18).



**FIGURA 18.** Modo de sujeción del ovario

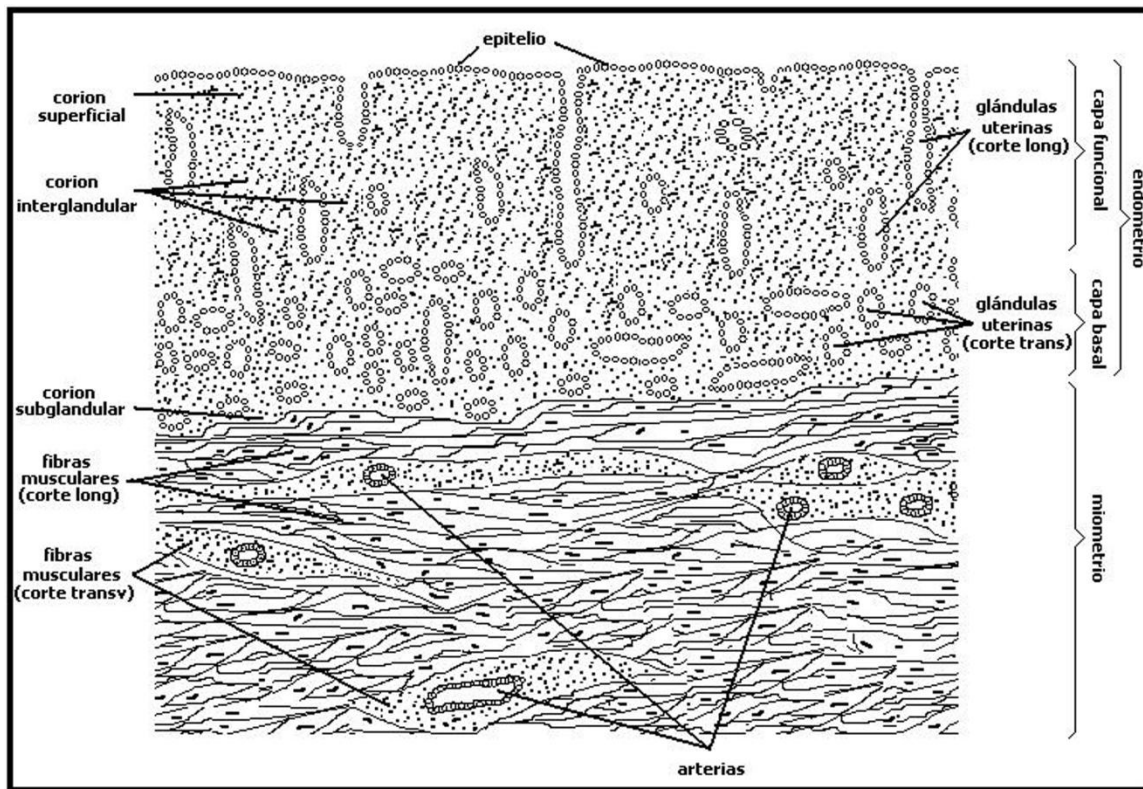
## FISIOLOGÍA DEL OVARIO Y EL ÚTERO

Los ovarios son los órganos esenciales en la reproducción de la hembra. Puede decirse que son de naturaleza doble: endocrina (producción de hormonas) y citógena (productora de células), pues a la vez que elaboran hormonas que van a la circulación, producen los óvulos, que son expulsados por la glándula.

El útero de los animales domésticos consta de un cuerpo, un cuello y dos cuernos. La pared uterina se reviste de una mucosa, bajo la cual se extiende la capa de músculo liso, y encima, el revestimiento del peritoneo. La mucosa es un tejido glandular (endometrio) cuya vascularización y grosor varían con las alteraciones hormonales del ovario y la gestación. La porción muscular de la pared uterina es el miometrio, que consta de una gruesa capa circular interna de músculo liso y una capa externa longitudinal más fina, separadas entre sí por una capa vascular (figura 19).



La serosa que cubre el útero es una sección del peritoneo conocida como ligamento ancho, la cual sirve de sostén a los genitales internos. El ligamento ancho consta del mesovario (sostén del ovario), mesosálpinx (sostén del oviducto) y mesometrio (sostén del útero).



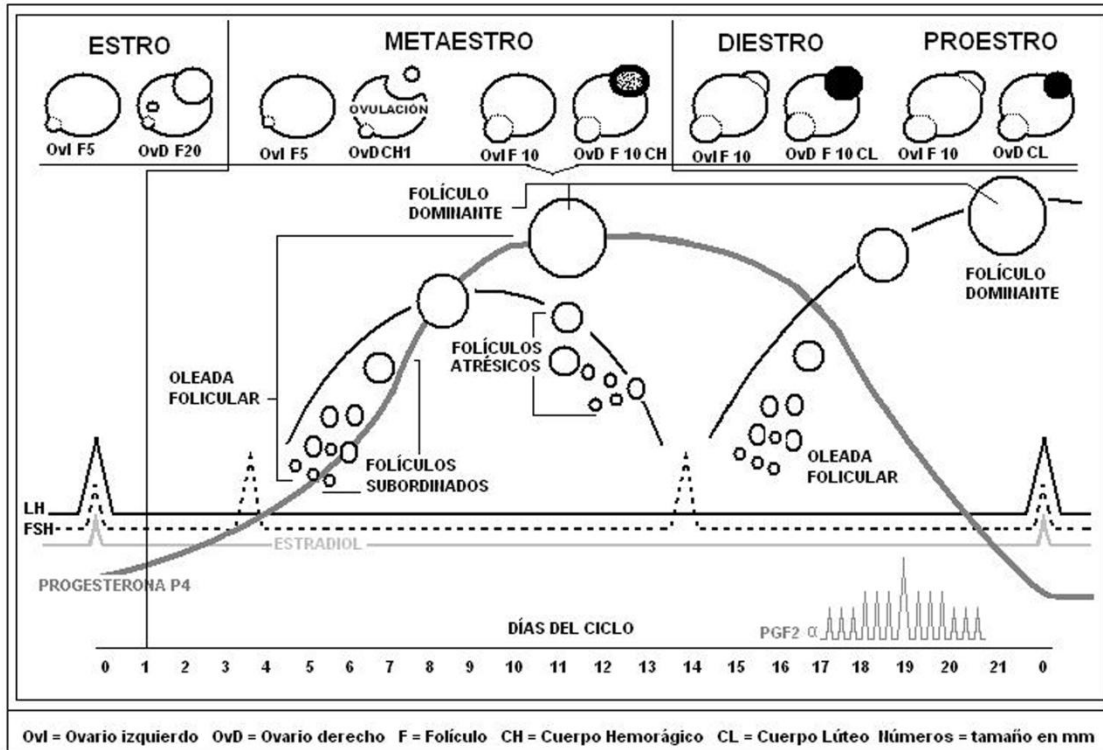
**FIGURA 19.** Estructuras de la pared uterina y la mucosa

### **Ciclo estral**

El ciclo estral es regulado por las hormonas, que son sustancias químicas, secretadas por glándulas especializadas, que viajan por la circulación sanguínea a los órganos blancos o tejidos, en los que producen efectos fisiológicos específicos.

Normalmente, en las vacas se presentan ciclos estrales regulares con intervalos de 18 a 24 días, con un promedio de 21 días, los cuales se dividen en cuatro etapas: estro, metaestro, diestro y proestro; o en dos: fase lútea (metaestro-diestro) y fase folicular (proestro-estro). El día que la vaca manifiesta conducta de celo se considera como el primer día del ciclo estral y el comienzo de la etapa de estro; esta conducta tiene una duración de 12 a 18 horas, y la ovulación ocurre entre 30 y 36 horas después de iniciado el celo. Una vez que la vaca ha ovulado, entra a otra etapa del ciclo llamada metaestro, que dura de 4 a 5 días y es cuando comienza la formación del cuerpo hemorrágico (CH) que posteriormente dará origen al cuerpo lúteo (CL); éste secretará progesterona. En esta etapa se presenta también la primera oleada folicular, que dará origen a un folículo dominante y a varios subordinados. La siguiente etapa es el diestro, el más largo del ciclo, con una duración de 12 a 14 días; se caracteriza por la presencia de un CL plenamente funcional; si no se lleva a cabo la gestación, la fase lútea se interrumpe alrededor de los días 16 y 17, por el efecto luteolítico de la prostaglandina ( $PgF2\alpha$ ) y esto provoca una disminución de la concentración de progesterona. En este momento la vaca entra en el periodo de proestro, el cual dura, en promedio, 2 o 3 días; un evento hormonal

característico de esta etapa es el incremento de la frecuencia de los pulsos de secreción de LH que conducen a la maduración final del folículo ovulatorio, lo cual se refleja en un incremento de las concentraciones de estradiol. Cuando los niveles de estradiol alcanzan su nivel máximo provocan el estro y desencadenan el pico preovulatorio de LH, con lo que se completa el ciclo estral y se origina uno nuevo (figura 20).



**FIGURA 20.** Relación de hormonas y estructuras ováricas encontradas durante el ciclo estral.

## CLAVES E ÍNDICES

Con el fin de abreviar sus hallazgos clínicos en las hojas de registro de las fincas, los clínicos han sugerido una serie de abreviaturas para facilitar la escritura. Así, las iniciales UN, significan útero normal, el cual tendrá una consistencia flácida al momento de la palpación; UE o UT corresponden a un útero edematoso o turgente que, al contrario de un útero normal, se encontrará abultado debido a la mayor irrigación que existe en algunas etapas del ciclo estral como consecuencia de los estrógenos secretados por algunos folículos; la D y la I significan el lado del ovario, ya sea derecho o izquierdo, y al referirse a las estructuras ováricas se emplean las iniciales CL, para el cuerpo lúteo, que es una estructura de consistencia firme que sobresale del estroma ovárico; CH para el cuerpo hemorrágico, que se palpa como una estructura pequeña con una saliente en forma de torre, muy suave al tacto, y F para el folículo, que es similar a una ámpula, suave al tacto y sobresale ligeramente del ovario. Las claves pueden ir acompañadas de un número que indica el tamaño aproximado de la estructura en cuestión; para evitar confusión al momento de realizar su lectura en los registros, las iniciales CL irán acompañadas de un subíndice y se medirán en centímetros, al contrario de la sigla F, que irá seguida de un número que indica una medida en milímetros, con la finalidad de evitar los decimales; estos cambios en las medidas están en relación con el tamaño, ya que en el cuerpo lúteo es mayor que en el folículo.

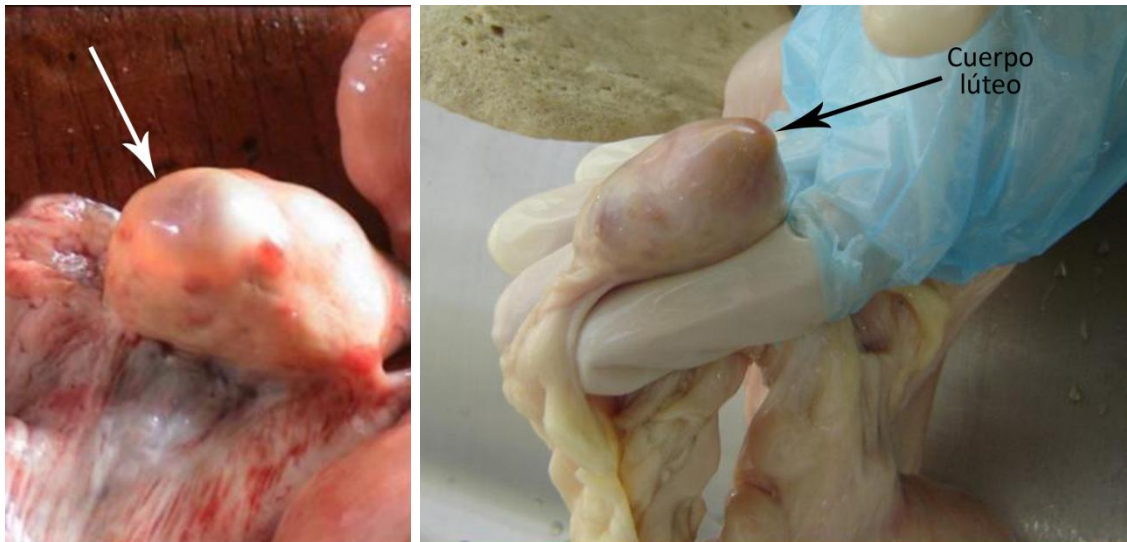
Por ultimo, la letra E que va enseguida de la correspondiente al lado del ovario significa que éste se encuentra sin estructuras palpables, es decir, estático.

### **Ejemplos**

#### **UN DF10 ICL<sub>2</sub>**

Esto significa que el útero se encuentra en estado normal (UN), el ovario derecho presenta un folículo de 10 mm (DF10, figura 21) y el ovario izquierdo, un cuerpo lúteo de 2 cm (I CL<sub>2</sub>, figura 22); la consistencia normal del útero se encuentra en vacas no gestantes durante el diestro, o en vacas que están en anestro.

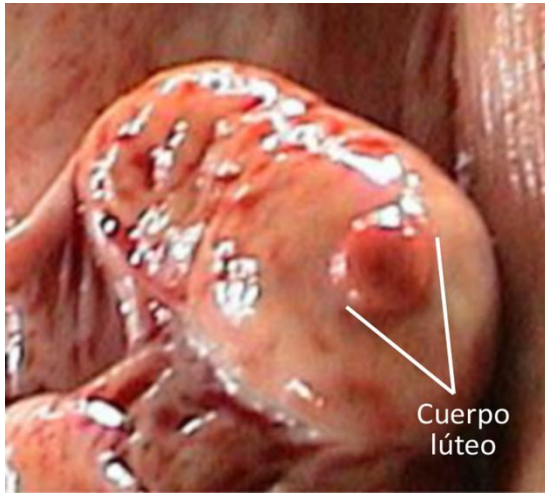El CL<sub>2</sub> es una estructura bien desarrollada que deforma el ovario y en algunos casos representa más de 50% de la masa ovárica. El tamaño del CL se determina mediante la apreciación subjetiva. El CL indica que la vaca está en cualquier día del diestro y, por lo tanto, que está ciclando. Durante el diestro pueden encontrarse folículos de diferente tamaño en cualquiera de los dos ovarios, pues esto depende de las ondas de desarrollo folicular.



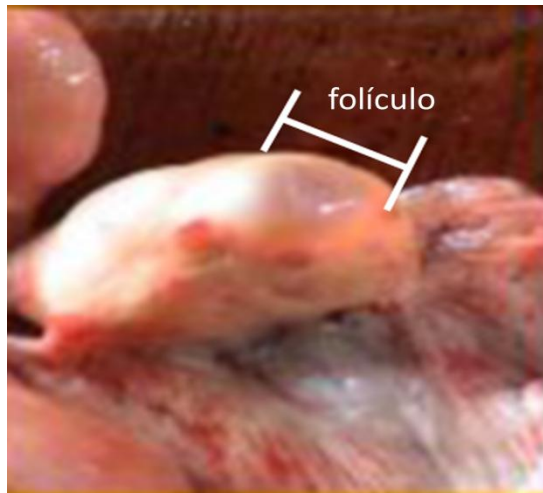**FIGURA 21.** Folículo de 10 mm. y **FIGURA 22.** Cuerpo lúteo de 2 cm.

#### **UE DCL<sub>1</sub> IF10**

La lectura corresponde a un útero edematoso (UE) con un cuerpo lúteo de 1 cm en el ovario derecho (DCL<sub>1</sub>) (figura 23) y un folículo de 10 mm de diámetro en el ovario izquierdo (IF10) (figura 24). Un útero edematoso se puede encontrar en el proestro y metaestro, pero la presencia de CL<sub>1</sub> y un folículo grande indica que se trata de una vaca con alta probabilidad de que esté en el proestro. La diferencia entre un CL<sub>1</sub> y un CL<sub>2</sub> o <sub>3</sub> es básicamente su tamaño; un CL<sub>1</sub> es una estructura pequeña de consistencia dura.



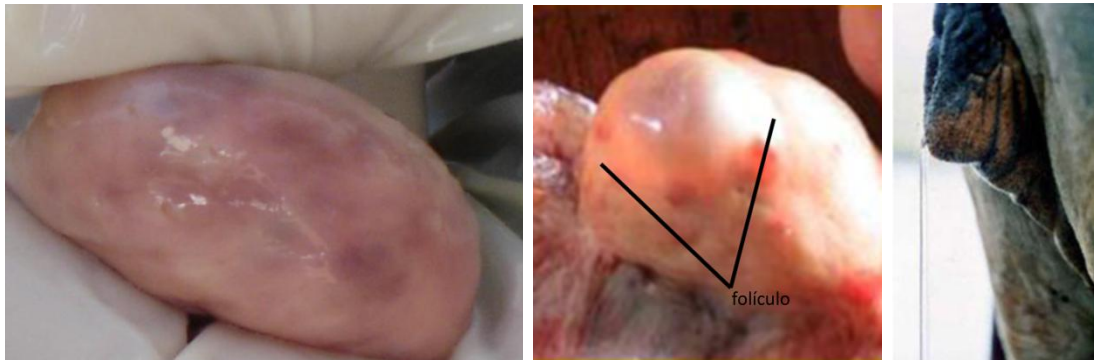
**FIG. 23** Cuerpo lúteo de 1 cm.



**FIG. 24** Folículo de 10 mm.

### **UT DE IF10 o 15**

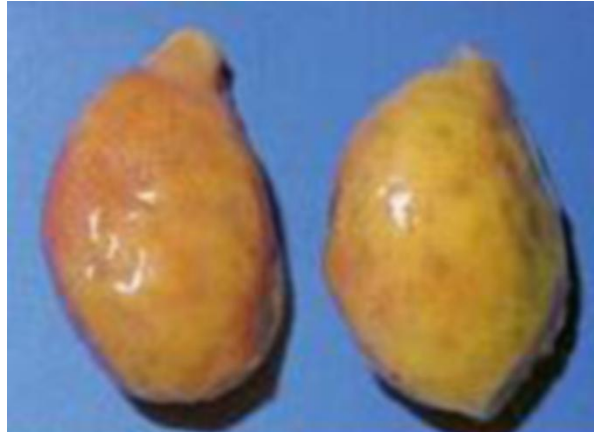Lo anterior significa útero turgente o con tono (UT), ovario derecho estático (DE, figura 25) y ovario izquierdo con folículo de 10 o 15 mm de diámetro (IF10 o 15, figura 26). Estos hallazgos, junto con la presencia de moco vaginal, son de una vaca en estro (figura 27).



**FIGURA 25.** Ovario estático; **FIGURA 26.** Folículo de 10 mm. y **FIGURA 27.** Presencia de moco vaginal en la vulva.

### **UE DE IE**

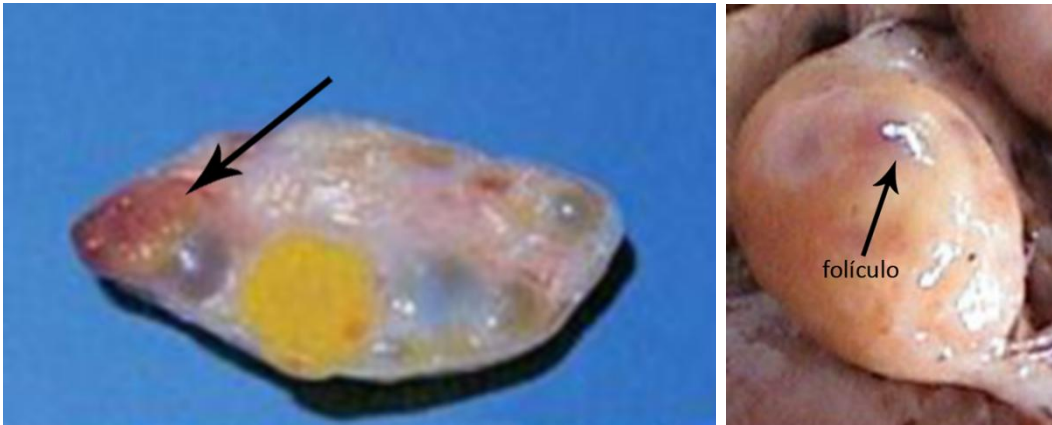Las siglas significan útero con edema (UE) y ambos ovarios estáticos (DE IE, figura 28). Estas observaciones corresponden a una vaca en metaestro, aunque la decisión puede ser errónea, pues podemos encontrar las mismas características durante el anestro; sin embargo, lo que permitiría estar seguro de que la vaca está en metaestro sería la presencia de un sangrado vaginal, aunque éste no se presenta en todos los casos. Una alternativa es realizar un segundo examen rectal entre 7 y 10 días después, para verificar que efectivamente estaba ciclando.



**FIGURA 28.** Ovarios izquierdo y derecho estáticos

### **UE DCH IF5**

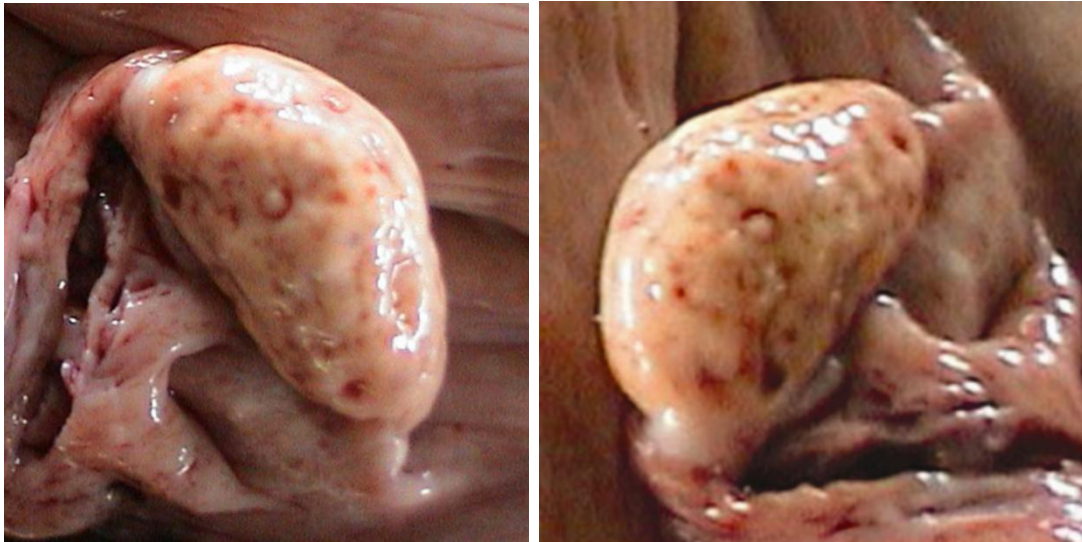
Corresponde a un útero con edema (UE), ovario derecho con un cuerpo hemorrágico (DCH, figura 29) y ovario izquierdo con un folículo de 5 mm de diámetro (IF5, figura 30). Esta información es de una vaca en metaestro. El cuerpo hemorrágico es considerado como la fase de transición entre el folículo ovulado y cuerpo lúteo funcional, el CH se palpa como una estructura pequeña con una saliente en forma de torre, la cual es muy suave al tacto.



**FIGURA 29.** Presencia de un cuerpo hemorrágico; **FIGURA 30.** Folículo de 5mm.

### **UN DE IE**

Lo anterior significa útero normal (UN) y ovarios estáticos (DE, IE, figuras 31 y 32). Esto caracteriza a las vacas que están en anestro verdadero. Sucede principalmente por presentar un balance energético negativo; este problema es más grave en vacas de primer parto y el tratamiento más efectivo consiste en mejorar el estado metabólico del animal.

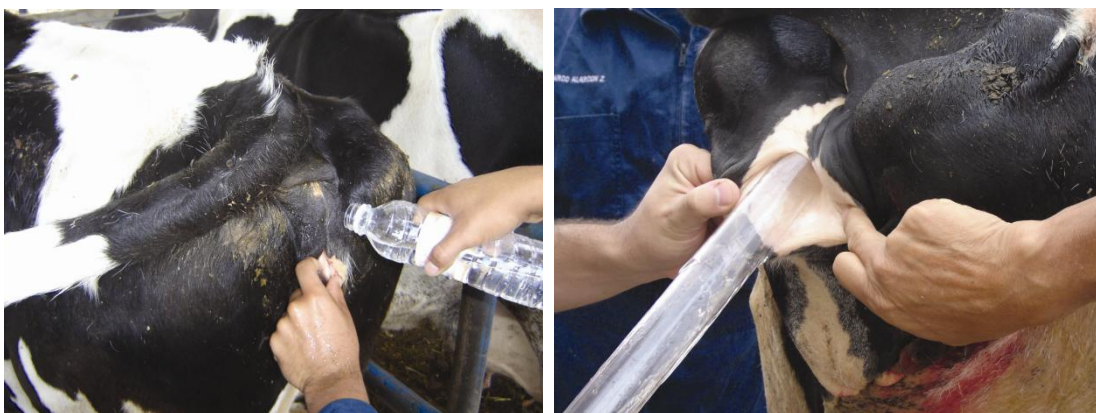

**FIGURA 31.** Ovario izquierdo estático; **FIGURA 32.** Ovario derecho estático.

### ***Vaginoscopia***

La vaginoscopia, o examen visual de la vagina, es un método por el cual podemos revisar cuatro características importantes: forma del cuello del útero, apertura del cuello, color de la mucosa y su humedad, de acuerdo con la secreción.

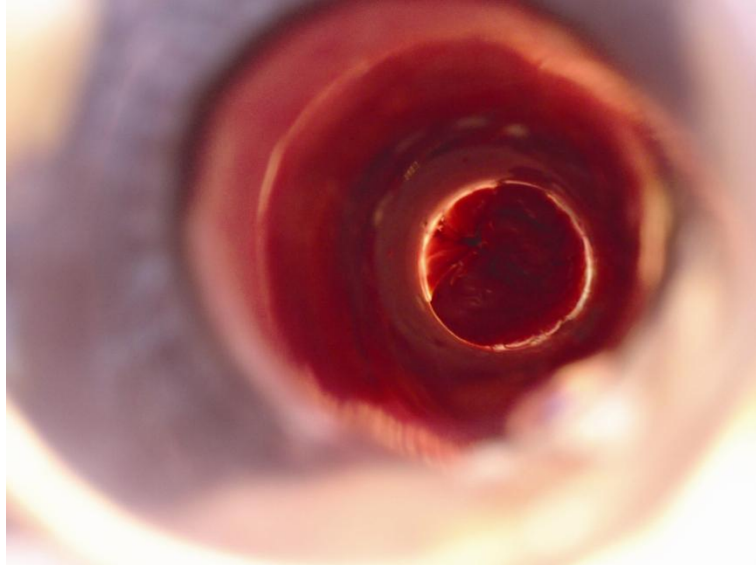
Para llevar a cabo la vaginoscopia es necesario utilizar un espéculo pequeño para novillas (8 pulgadas de largo por 1 ¼ pulgadas de diámetro), o uno más grande para vacas (hasta de 2 a 2 ¼ pulgadas de ancho), los espéculos o vaginoscopios pueden ser de metal o acrílico. El espéculo se lubrica con solución salina fisiológica estéril o con vaselina estéril, y después de limpiar perfectamente la vulva (figura 33), se introduce cuidadosamente (figura 34); para la iluminación puede utilizarse una linterna de mano o los espéculos que poseen luz propia.



**FIGURA 33.** Limpieza de la vulva; **FIGURA 34.** Introducción del espéculo en la vagina.

El examen visual tiene la ventaja de que permite verificar el color y la humedad de la mucosa, así como la forma y la apertura del cérvix (figura 35).

Durante la fase de estro, la mucosa vaginal en la vaca aparece de color rosado y húmeda, y puede observarse la salida de moco transparente por el orificio externo del cuello del útero, el cual se acumula en el piso de la vagina. La salida de material purulento por el canal cervical, el exudado que se encuentra en el piso de la vagina, además de otros signos, pueden indicarnos alteraciones en el aparato reproductor de la hembra. Por la necesidad que existe de esterilizar el vaginoscopio después de cada examen, su uso rutinario en las vacas resulta poco práctico, aunque es muy importante para lograr un diagnóstico preciso.



**FIGURA 35.** Vista del orificio externo del cervix

## *Literatura recomendada*

---

- Battaglia y VB Mayrose, Técnicas de manejo para ganado y aves de corral. México: Limusa, 1989: 141-147.
- Frandsen RD. Anatomía y fisiología de los animales domésticos. México: Interamericana, 1967: 278-285.
- González PMA, ME Posadas, A Olguín y Bernal y GLS Reza. Manual de clínica propedéutica bovina. México: FMVZ-UNAM, 1991: 137-138.
- Hafez B. y Hafez. Reproducción e inseminación artificial. 7ª ed. México: Mc Graw Hill, 2000.
- Hernández C Joel. Mejoramiento animal: Reproducción: bovinos. México D.F.: División Sistema Universidad Abierta y Educación a Distancia, FMVZ-UNAM, 2000.
- Lemenager RP y NJ Moeller. Técnicas de Manejo de Bovinos. En: RA.
- Senger PL. Pathways to pregnancy and parturition. Washington: Current Conceptions/Washington State University Research & Technology Park, 2003.

### ***Libros electrónicos***

- Oklahoma State University. "Chapter 1: Female Reproductive Anatomy". En: Learning reproduction in farm animals. Rodney Geisert, ed. Disponible en: <http://www.animalsciences.missouri.edu/reprod/> © 2007.



# Práctica 3

---

## DIAGNÓSTICO DE GESTACIÓN EN LA VACA

JOEL HERNÁNDEZ CERÓN

### OBJETIVO

Conocer las técnicas de diagnóstico de gestación en la vaca, mediante el examen transrectal y la ecografía, para aplicarlas al manejo reproductivo del ganado bovino.

### ACTIVIDADES

Explicación de la técnica de diagnóstico de gestación por vía rectal mediante un video.

Explicación de las características anatómicas de un útero en diferentes estadios de la gestación, con material obtenido en el rastro.

Palpación por vía rectal de vacas en diferentes estadios de la gestación.

Diagnóstico precoz de gestación por medio de la ecografía.

Elaboración de un informe escrito en el cual deberá describir la importancia y las técnicas de diagnóstico de gestación (2 cuartillas).

### HABILIDADES QUE DESARROLLARÁ EL ALUMNO

Identificar la gestación de las vacas mediante la palpación rectal y la ecografía.

## **INTRODUCCIÓN**

**E**l diagnóstico de gestación es una práctica imprescindible en los programas de manejo reproductivo. En los sistemas de producción de leche, una vez que la vaca ha sido inseminada es necesario saber, lo más rápido posible, si está gestante; en realidad, el diagnóstico de gestación está encaminado a detectar a las vacas no gestantes (vacías), ya que éstas deben programarse nuevamente para ser inseminadas. En las vacas bajo sistemas de producción de carne o doble propósito, el diagnóstico de gestación se lleva a cabo en todas las vacas que fueron expuestas a los toros. Igual que en el ganado lechero, el diagnóstico está orientado hacia la identificación de las vacas que no gestaron, para integrarlas a otro programa de empadre.

## **RETORNO AL ESTRO**

El retorno de la vaca al estro después de la monta o inseminación, es el primer signo que aparece cuando no queda gestante, el cual es de mucha utilidad en el manejo del hato, ya que permite identificar fácilmente a las vacas que no gestaron después del servicio. No significa, sin embargo, que las que no regresan al estro, están gestantes. En los hatos lecheros, por lo común sólo se detecta 50% de las vacas elegibles para presentar estro, el no retorno al estro posinseminación debe ser considerado como un signo sugerente de gestación. Es necesario someter a estas vacas a métodos objetivos de diagnóstico de gestación.

## **DETERMINACIÓN DE LAS CONCENTRACIONES DE PROGESTERONA**

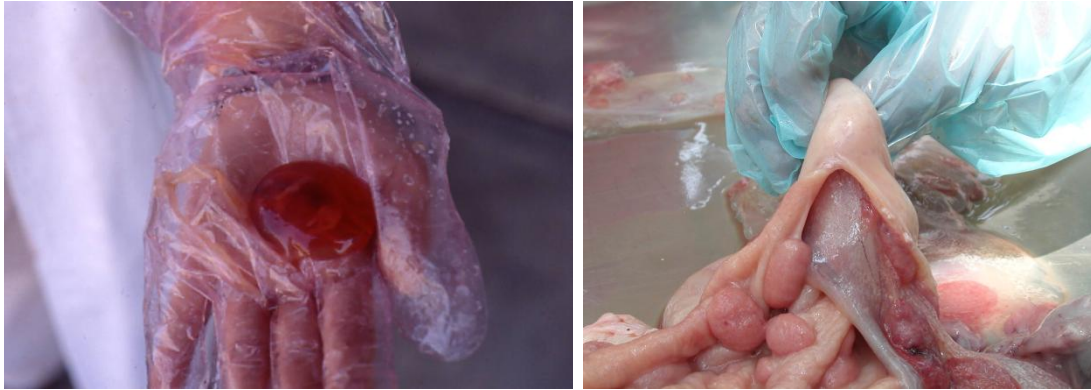La medición de la progesterona en la leche durante los días 20 a 22 posinseminación permite conocer con mayor objetividad el retorno al estro. Así, concentraciones basales indican que ha ocurrido la regresión lútea, de lo que se infiere, con 100% de precisión, que la vaca está vacía. En contraste, ante concentraciones altas (>1 ng/ml) se concluye, con una precisión de 75 a 85%, que la vaca está gestante.

Los falsos positivos se deben a diferencias entre las vacas en cuanto a la longitud del ciclo estral, a quistes luteinizados, piómetra y a la inseminación durante el diestro.

Aunque existen en el mercado pruebas de campo para la determinación de progesterona en leche, ésta es una técnica poco usada, posiblemente porque su costo es alto.

## **PALPACIÓN DEL ÚTERO POR VÍA RECTAL**

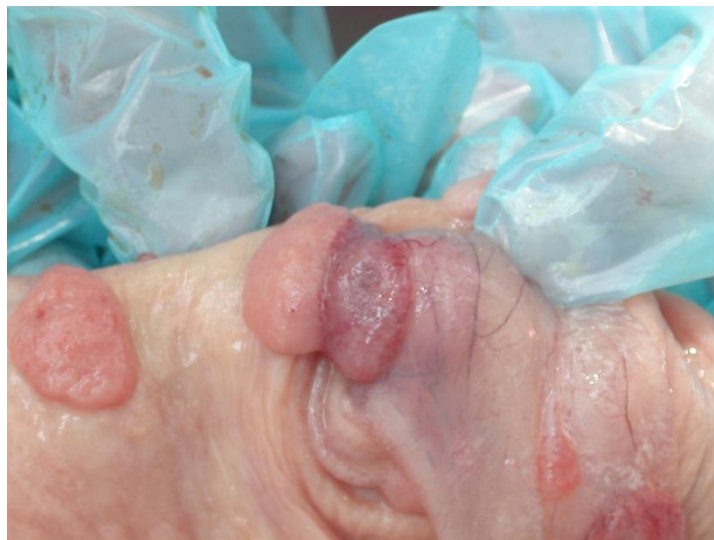Esta técnica es la más práctica y puede ser aplicada con alta precisión por los veterinarios, a partir del día 35 posinseminación, etapa de gestación en la cual se debe identificar la vesícula amniótica (figura 1) o el deslizamiento de la membrana corioalantoidea (figura 2).



**FIGURA 1.** Vesícula amniótica en el día 40 de gestación; **FIGURA 2.** Deslizamiento de la membrana corioalantoidea. Éste es un signo positivo de gestación, que puede ser palpado con seguridad a partir de día 35 después de la inseminación.

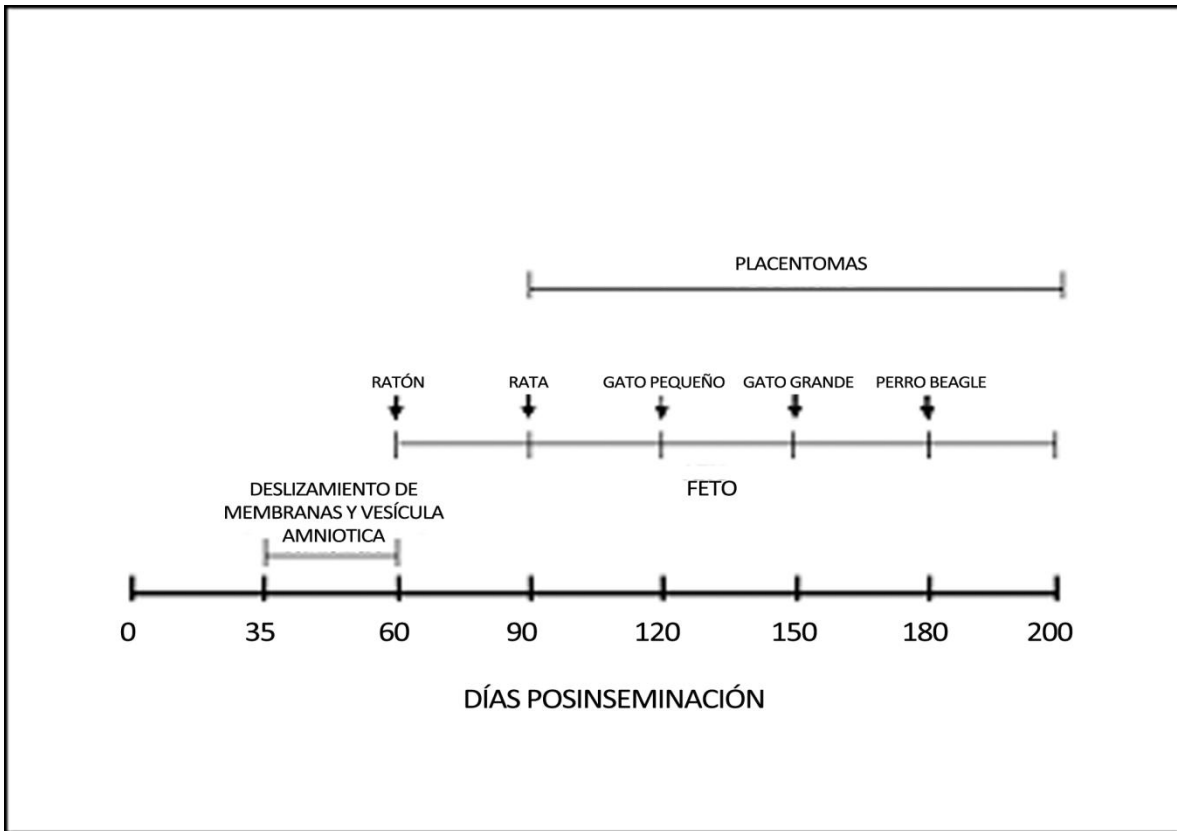
Conforme la gestación avanza se encuentran otros signos positivos; así después del día 65 posinseminación es posible palpar al feto y tras el día 75 ya se perciben los placentomas (figura 3). A partir del día 60 se puede estimar la edad de la gestación basándose en el tamaño del feto (figura 4). Cabe señalar que en ningún caso se debe dar un diagnóstico positivo si no se ha identificado al menos uno de los siguientes signos positivos de gestación:

1. Deslizamiento de las membranas corioalantoideas.
2. Palpación de la vesícula amniótica.
3. Palpación del feto.
4. Palpación de los placentomas: estructuras formadas por la unión de la carúncula (materna) con el cotiledón (fetal), que se sienten en la pared uterina como prominencias de forma ovalada y de consistencia firme.



**Figura3.** Placentoma. El tiempo de gestación se puede estimar mediante su tamaño, pero con prudencia, porque en un mismo animal se llegan a encontrar placentomas de diferente tamaño

En el ganado lechero se confirma la gestación al momento del secado (séptimo mes), el cual permite identificar a las vacas que perdieron el producto (aborto o momificación fetal).



**Figura4.** Diagnóstico de gestación en la vaca. Se presenta el tamaño comparativo del feto durante la gestación

#### *Actividades para el alumno*

Realizar la palpación de úteros gestantes en un simulador y estimar el tiempo de gestación.

Diagnosticar la gestación en vacas mediante la palpación rectal.

## **ECOGRAFÍA**

La ecografía de tiempo real es una técnica inocua que ofrece excelentes ventajas para el diagnóstico precoz de gestación. Con el equipo de ecografía es posible diagnosticar una gestación a partir del día 20 posinseminación; sin embargo, es más práctico y tiene menos falsos negativos cuando se hace en el día 30 posinseminación.

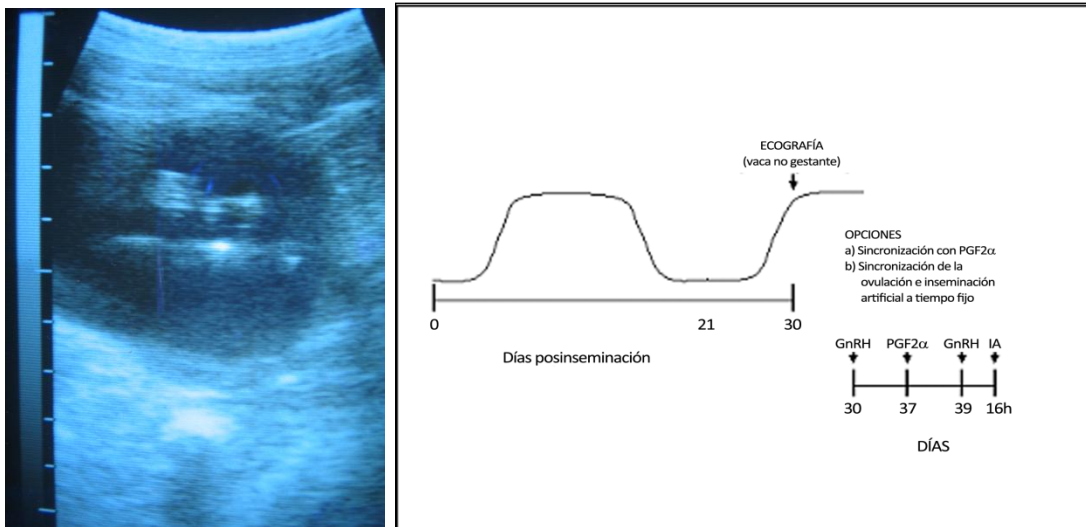
El ecógrafo debe estar equipado con un transductor lineal de 5 o 7.5 MHz que se protege con un guante de palpación rectal, al que previamente se le agregó un gel para que sirva de “puente” entre el transductor y la mucosa del recto (figuras 5 y 6).



**Figura5.** El transductor o sonda se introduce en un guante de palpación rectal que contiene gel para evitar la presencia de aire; **Figura6.** Equipo de ecografía con la sonda protegida con un guante de palpación rectal

Una vez preparado, el transductor se introduce por vía rectal y se dirige hacia el útero. Se debe hacer una revisión a lo largo de los cuernos uterinos en busca de la vesícula amniótica (figura 7).

En el día 30 se puede observar sin dificultad la vesícula amniótica y el latido cardiaco. La ventaja de realizar el diagnóstico de gestación el día 30 posinseminación radica en que se identifica a las vacas vacías, las cuales muy probablemente están en el diestro temprano (días 6-8 del ciclo); esto permite sincronizarlas con técnicas convencionales, como la inyección de  $\text{PGF2}\alpha$ , o sincronizar la ovulación e inseminar a tiempo fijo (figuras 8 y 9).



**Figura7.** Embrión bovino en el día 40 de gestación; **Figura8.** Opciones de manejo de una vaca diagnosticada no gestante mediante ecografía el día 30 posinseminación.



**Figura9.** *Diagnóstico de gestación con ecografía, en condiciones de campo*

*Actividades para el alumno*

---

Realizar el diagnóstico de gestación en vacas mediante ecografía.

## *Literatura recomendada*

---

- Galina CS y MJ Valencia, editores. Reproducción de los animales domésticos. 2<sup>da</sup> ed. México (DF): Limusa, 2007.
- Hernández Cerón J y J Zavala, editores. Reproducción bovina. México (DF): División Sistema de Universidad Abierta y Educación a Distancia. FMVZ-UNAM, 2007.
- Senger PL. Pathways to pregnancy and parturition. 2<sup>da</sup> ed. Ephrata (PA): Current Conceptions, 2003.
- Youngquist RS y WR Threlfall, editores. Current therapy in large animal theriogenology. 2<sup>da</sup> ed. EUA: Elsevier Health Sciences, 2007.

# Práctica 4

---

## PARTO Y DISTOCIA

ANTONIO PORRAS ALMERAYA

### OBJETIVOS

El alumno recordará las etapas del parto, el mecanismo endocrino que lo desencadena y sus características en las diferentes especies domésticas. Aprenderá a determinar la estática fetal; conocerá las causas de distocia y las diferentes maniobras obstétricas que se pueden emplear para la resolución de un parto distócico.

### ACTIVIDADES

Realizar una guardia en la especie de su elección, para observar el proceso del parto, así como el manejo que se tiene con las hembras que están en labor de parto; presentar un informe al respecto.

Investigar los métodos hormonales que se usan para inducir el parto en la especie de su elección.

Determinar la estática fetal y señalar las maniobras obstétricas utilizadas para su corrección, cuando es inadecuada.

Identificar las maniobras y el material obstétricos que se emplean en la extracción forzada de un feto.



## ETAPAS DEL PARTO

**E**l parto es el proceso fisiológico por el cual el útero expulsa el o los fetos y su o sus placentas en el momento apropiado. La preparación para el parto comprende diversos procesos que incluyen la maduración del feto (anatómica y fisiológicamente) para permitirle sobrevivir fuera de la madre; la preparación del canal materno o de parto (pelvis, cérvix, vagina y vulva) para facilitar el paso del feto y sus membranas; la activación del miometrio para lograr la expulsión del feto y sus membranas desde el útero hacia el exterior, y el estímulo de la glándula mamaria para proveer de leche al neonato.

Se conoce que el o los fetos son los responsables del inicio del parto, al originar una compleja cascada de eventos endocrinos, que promueven el comienzo de las contracciones del miometrio y la dilatación del cérvix (primera etapa del parto), la expulsión del o los fetos (segunda etapa del parto) y la expulsión de la o las placentas (tercera etapa del parto). A continuación se describen las etapas del parto.

### ***Primera etapa: inicio de las contracciones del miometrio y la dilatación del cérvix***

También se le denomina etapa de preparación. El feto entra al canal materno debido a las contracciones del miometrio, mientras que la presión que ejerce el feto y sus membranas favorece la dilatación del cérvix (figura1).

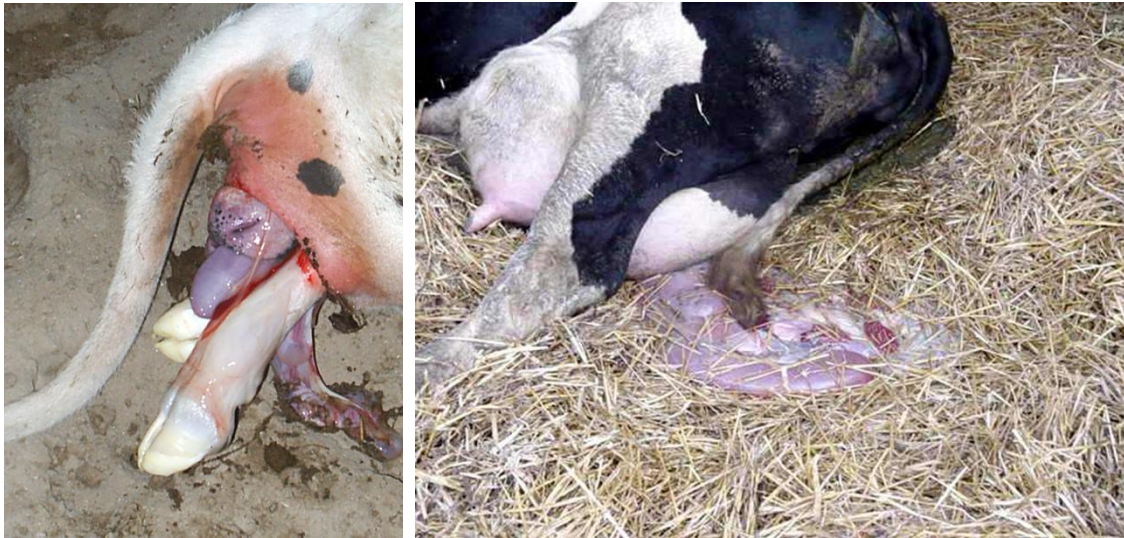

**Figura1.** *Vaca en fase de preparación, en la que se puede distinguir la presencia del amnios que envuelve el producto.*

### ***Segunda etapa: expulsión del feto***

También se le conoce como etapa de labor. La expulsión exitosa del feto requiere fuertes contracciones del miometrio y de los músculos abdominales de la madre. El feto, una vez que se ubica en el canal materno, entra en un estado de hipoxia; la hipoxia fetal incrementa los movimientos del canal, lo cual estimula la ocurrencia de contracciones adicionales del miometrio. La presencia del feto en el canal materno desencadena

un reflejo para la contracción de los músculos abdominales de la madre (pujo); de esta manera, las contracciones coordinadas de los músculos del abdomen y el miometrio, junto con un canal materno preparado, permiten la expulsión del feto (figura 2).



**Figura2.** La segunda etapa del parto se caracteriza por la expulsión del producto; **Figura3.** Expulsión de la placenta

### **Tercera etapa: expulsión de las membranas fetales**

En la mayoría de las especies la expulsión de o las membranas fetales ocurre inmediatamente después de la expulsión del feto (figura 3). Aunque en las especies politocas (que paren varias crías) o con gestaciones gemelares (oveja, cabra) es muy difícil separar la segunda y la tercera etapa del parto, normalmente las membranas son expulsadas con los fetos.

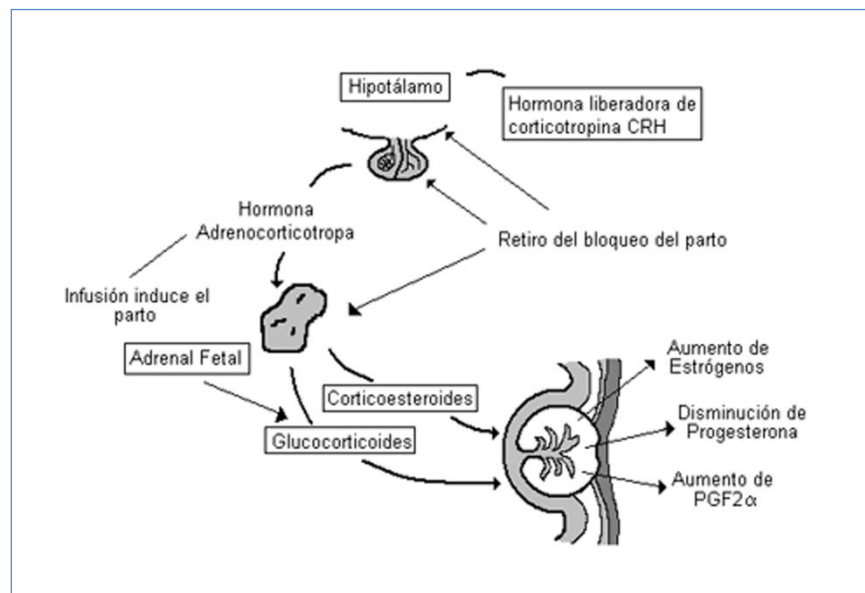
## **ENDOCRINOLOGÍA DEL PARTO**

En los rumiantes domésticos, a medida que la gestación avanza, la corteza adrenal del feto se vuelve más sensible a la hormona adenocorticotrópica (ACTH). Este proceso de maduración es esencial para el inicio del parto, pues al final de la gestación, un estado de estrés en el feto originará que su hipotálamo secrete la hormona liberadora de la ACTH, que a su vez va a desencadenar la liberación de la ACTH por la adenohipófisis, la cual estimula la corteza adrenal del feto para producir cortisol (figura 4).

El cortisol fetal activa los sistemas enzimáticos de la placenta, con lo cual se origina un incremento en la producción de estrógenos, a expensas de la progesterona. La disminución de progesterona permite el cese del bloqueo provocado en el miometrio, que hasta entonces se encuentra en un estado pasivo, mientras que el incremento de los estrógenos favorece la síntesis de prostaglandinas y oxitocina, hormonas que estimulan la actividad de la musculatura uterina.

En los animales domésticos y los primates, la síntesis y liberación acelerada de la  $\text{PGF2}\alpha$  inician el proceso final del parto. En general, esto ocurre de 24 a 36 horas antes del término, en los animales domésticos. Probablemente, los estrógenos son importantes para el inicio de la oleada de la  $\text{PGF2}\alpha$  en ciertas especies, mientras que en otras, la oxitocina puede ser el factor que estimula la liberación de la  $\text{PGF2}\alpha$ . Por

ejemplo, en la yegua, la administración intravenosa de pequeñas cantidades de oxitocina cerca del término produce una liberación masiva de la  $PGF2\alpha$  en pocos minutos y con ello, el inicio del trabajo de parto.

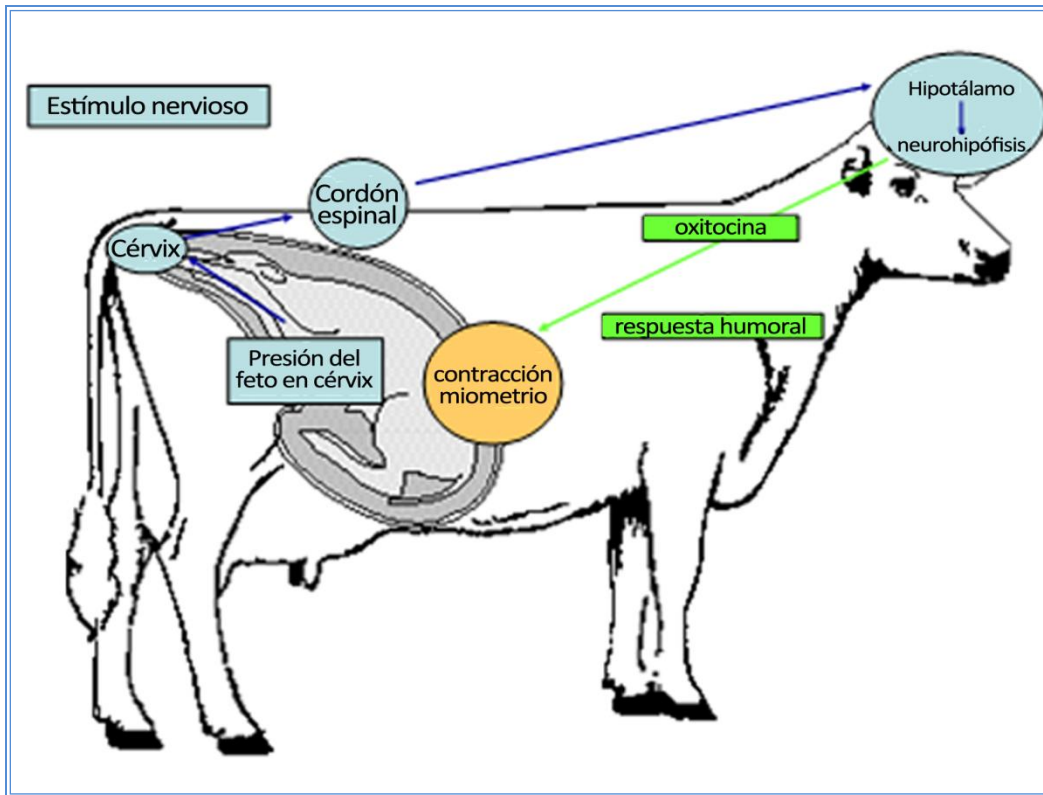


**Figura4.** Resumen de la cadena de procesos endocrinos que desencadenan el parto

A medida que el estradiol y la prostaglandina se elevan, el miometrio incrementa notablemente su contractilidad. La  $PGF2\alpha$  tiene un efecto directo en la musculatura uterina al aumentar su estado contráctil; este incremento es importante para el inicio de la primera etapa del parto, y permite que el feto logre su estática normal en el canal materno. Las prostaglandinas ( $PGE2$  y la  $PGF2\alpha$ ) hacen posible la relajación y la dilatación del cérvix, lo que favorece el paso del producto. Otra hormona involucrada en este proceso de formación del canal materno es la relaxina, que causa un reblandecimiento del tejido conectivo en el cérvix y promueve la elasticidad de los ligamentos pélvicos; su síntesis es estimulada por la  $PGF2\alpha$ .

Al incrementarse las contracciones uterinas, la presión estimula las neuronas sensitivas del cérvix ; en seguida se establecen sinapsis con las del cordón espinal y finalmente con las neuronas hipotalámicas productoras de oxitocina. La oxitocina que se libera a la circulación sistémica actúa facilitando las contracciones del miometrio iniciadas por el estradiol y la  $PGF2\alpha$  (figura 5). A medida que la presión contra el cérvix continúa incrementándose, la fuerza de contracción de la musculatura alcanza un pico; cuando esto ocurre, el feto entra en el canal cervical y la primera etapa del parto se completa.

La expulsión exitosa del feto requiere de fuertes contracciones del miometrio y de los músculos abdominales de la madre. La presencia del feto en el canal materno desencadena un reflejo para la contracción de los músculos abdominales de la madre (pujo), de esta manera, las contracciones coordinadas de los músculos del abdomen y el miometrio, y un canal materno preparado, permiten la expulsión del feto.



**Figura5.** Reflejo neuroendocrino (reflejo de Ferguson) que desencadena la secreción de oxitocina durante el parto. La oxitocina causa la contracción de la musculatura uterina

La expulsión de las membranas fetales en la mayoría de las especies ocurre inmediatamente después de la expulsión del feto; para ello se requiere que las vellosidades coriónicas se separen de sus criptas en el lado materno de la placenta; esta separación es provocada por una poderosa vasoconstricción de las arterias en las vellosidades.

#### *Actividades para el alumno*

Investigar los métodos hormonales utilizados para inducir el parto en la especie de su elección.

## **CARACTERÍSTICAS DEL PARTO EN LAS DIFERENTES ESPECIES**

Durante las últimas semanas de la gestación, la hembra se prepara para el parto y el inicio de la lactación. Esto permite detectar una serie de cambios físicos, conductuales y fisiológicos que indican un parto inminente. A continuación se revisan brevemente los signos de la proximidad de un parto, así como las características del mismo en diferentes especies domésticas.

### ***Especie bovina***

En la vaca, un signo evidente de la proximidad del parto es la relajación de los ligamentos pélvicos, la cual es fácilmente detectable y se conoce como “vaca quebrada”. En las vaquillas, el crecimiento de la ubre puede iniciarse varios meses antes del parto, pero en las vacas pluríparas no es tan notorio hasta las últimas semanas de la gestación (figura 6). Al acercarse el parto, la glándula mamaria secreta calostro de color blanco o

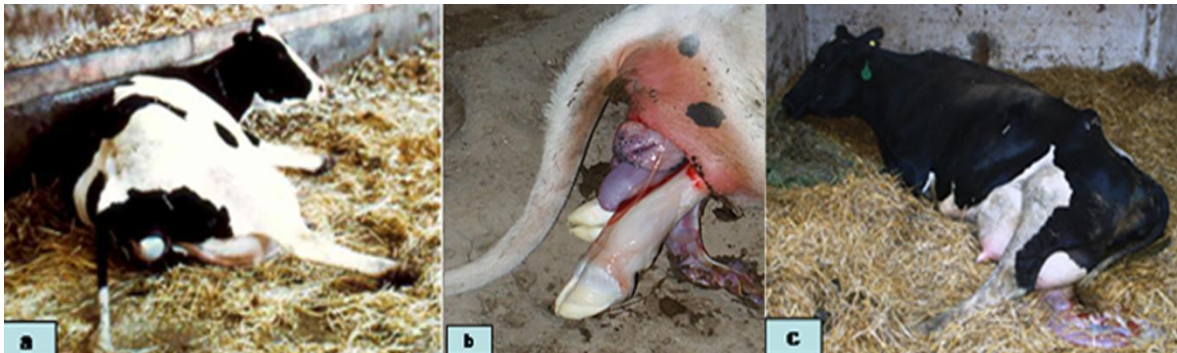
amarillo, de 2 a 4 días antes del parto. La vulva aumenta de tamaño y puede observarse a través de ésta un moco viscoso y blanquecino, entre 3 y 4 días antes. La vaca tiende a aislarse de sus compañeras de hato, sobre todo cuando está en pastoreo; se muestra inquieta y tiende a echarse y levantarse constantemente.



**Figura6.** Durante las últimas semanas de la gestación la hembra presenta una serie de cambios físicos, conductuales y fisiológicos (crecimiento de la glándula mamaria, relajación de los ligamentos pélvicos).

Los signos que indican el inicio de la primera etapa del parto son la relajación y la dilatación del cérvix. Los signos clínicos asociados a esta etapa son más evidentes en las vaquillas que en las vacas, donde incluso pueden pasar inadvertidos; éstos se relacionan con malestar abdominal e incluyen un grado variable de anorexia, inquietud, arqueamiento del lomo y extensión del rabo. La ruptura de la membrana corioalantoidea y la liberación de su contenido marcan el final de la primera etapa del parto, cuya duración aproximada es de 6 horas, pero varía considerablemente entre animales, por lo que llega a durar hasta 24 horas, en las vaquillas.

La expulsión del feto se lleva a cabo en la segunda etapa del parto. Las contracciones del miometrio fuerzan el paso del feto al canal del parto, lo que provoca fuertes contracciones de la musculatura abdominal (pujo). Poco después de la ruptura de la membrana corioalantoidea, aparece el saco amniótico intacto, éste normalmente se rompe y ello permite que su contenido contribuya a lubricar el canal del parto. La vaca normalmente pare en decúbito lateral, pocos animales completan los partos de pie (figura 7).



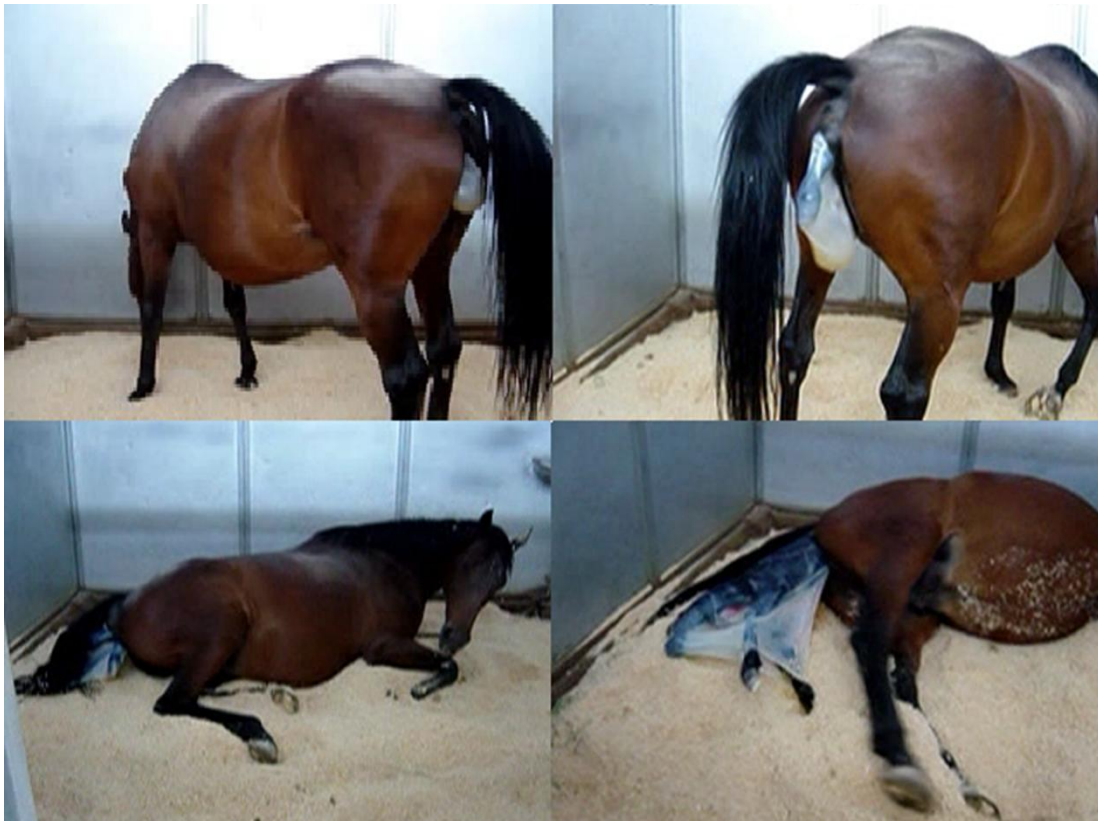**Figura7.** El parto comprende las siguientes etapas: inicio de las contracciones del miometrio y la dilatación del cérvix (primera etapa); expulsión del feto (segunda etapa) y expulsión de la placenta (tercera etapa).

El desprendimiento y eliminación de la placenta caracterizan la tercera etapa del parto, lo cual normalmente ocurre 8 horas después de la expulsión del feto, aunque puede llevarse desde algunos minutos hasta 12 horas, sin que sea considerado anormal.

### ***Especie equina***

La primera etapa del parto comienza varios días antes de que se produzca la expulsión del producto, y se caracteriza por un aumento gradual de la frecuencia e intensidad de las contracciones del miometrio, así como por la dilatación del cérvix. En esta etapa pueden presentarse signos de cólico moderado. La yegua está intranquila, se echa y se levanta repetidamente, eleva la cola como si fuera a orinar, y se mira los flancos. La glándula mamaria se desarrolla notablemente de tres a seis semanas antes del nacimiento del potro, y empieza a tener goteo de calostro dos o tres días antes del parto, el cual finalmente se endurece en el extremo distal de la teta, y adquiere una apariencia de cera adherida.

En el momento en que aumentan las contracciones uterinas, el potro entra al canal de parto y provoca la ruptura de la membrana corioalantoidea, así como la salida de su fluido. Este fluido que se expulsa sirve como lubricante para el paso del amnios que contiene al feto. Cuando el feto ya está en el canal materno, la yegua ejerce gran presión abdominal, con lo que favorece las contracciones musculares uterinas para la expulsión del producto. En este momento aparece por la vulva el amnios, con apariencia de bolsa blanca transparente, y la yegua generalmente asume una posición de decúbito (figura 8).



**Figura8.** *Se ilustra la presencia del amnios en la vulva, con apariencia de bolsa blanca transparente. La yegua toma una posición de decúbito, momentos antes de la expulsión del producto*

La etapa de expulsión del feto es más rápida que en otras especies debido a la fuerza de las contracciones abdominales de la yegua; dura de 17 a 20 minutos, aunque puede terminar en menos de 10 minutos o prolongarse hasta una hora. Por el esfuerzo físico que ejerce, la hembra permanece en decúbito hasta por 40 minutos después del nacimiento del potrillo. Como en esta especie el cordón umbilical es muy largo, queda intacto después del parto. Durante el tiempo que la madre y la cría permanecen echadas juntas y sin que se rompa el cordón umbilical, se transfieren al potro hasta 1.5 litros de sangre de la placenta; por esta razón es recomendable proteger a la yegua de cualquier estímulo que provoque la ruptura prematura del cordón umbilical (figura 9).



**Figura9.** Después del parto el cordón umbilical permite la transferencia de sangre de la placenta al potro

Durante la etapa de expulsión de las membranas fetales, la yegua puede manifestar signos de molestia abdominal, como sudoración e inquietud. La expulsión de la placenta ocurre normalmente durante la primera hora después de la expulsión del producto (figura 10). La mayoría de las yeguas expulsan la placenta antes de tres horas. Si transcurren más de seis horas sin que logre arrojarla, será necesaria la atención médica inmediata.

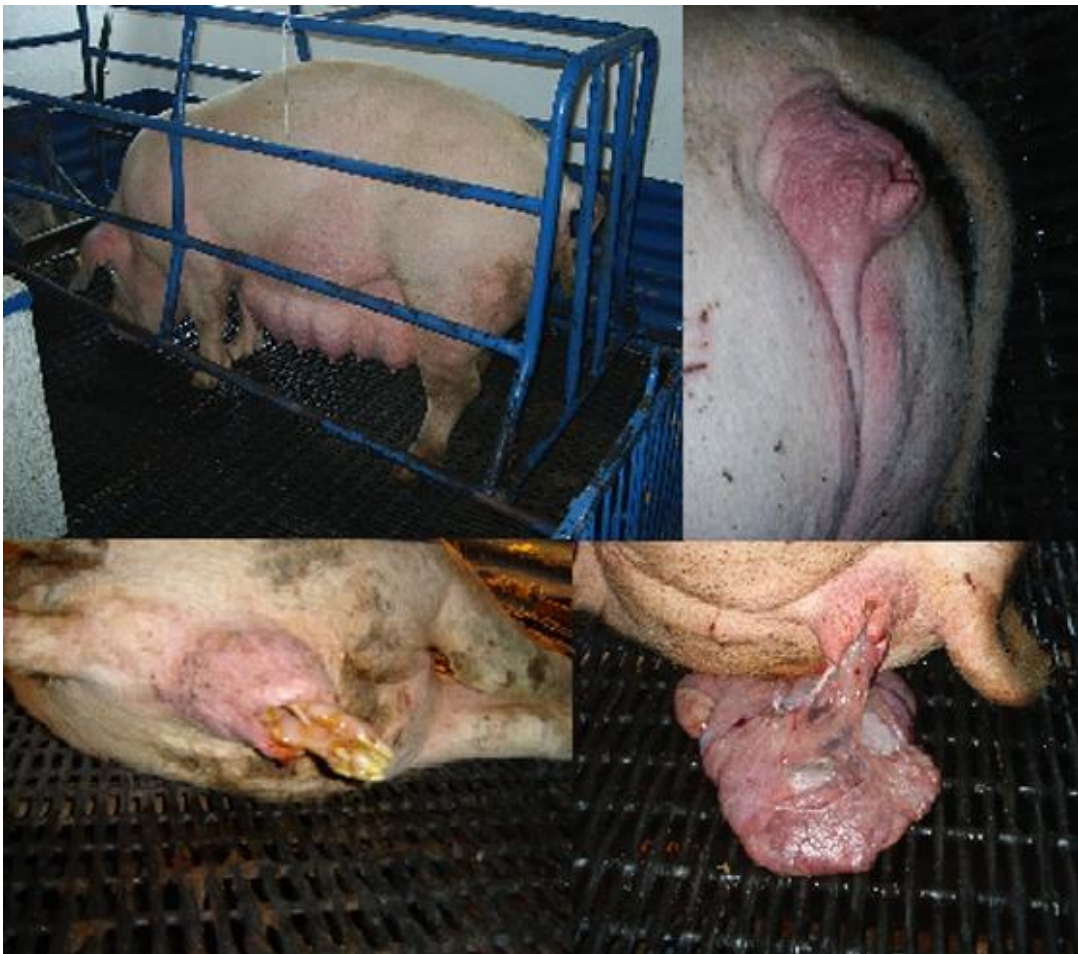

**Figura10.** La tercera etapa del parto se caracteriza por la expulsión de la placenta

### ***Especie porcina***

En la cerda pueden observarse diferentes signos al acercarse el momento del parto: vientre y glándulas mamarias de gran tamaño; las glándulas mamarias inician la secreción de calostro dos días antes del parto; la vulva aumenta de tamaño a causa del edema y los labios vulvares se enrojecen. La cerda tiende a construir su nido, pero esta conducta no se presenta en los parideros que tienen forma de jaula, así que lo único que se observa en ella es inquietud. La frecuencia respiratoria está relacionada con el inicio del parto, pues en este momento se empieza a incrementar hasta alcanzar el pico seis horas antes del nacimiento, en casi todas las cerdas.

El parto dura de dos a tres horas y ocasionalmente se extiende hasta ocho horas. La cerda pare en posición de decúbito lateral y requiere menor esfuerzo que las hembras de otras especies, probablemente por la relación de tamaño de los lechones y la pelvis de la cerda. Las crías nacen cada 12 a 16 minutos; entre 5 y 10 por ciento de los fetos normales y vivos mueren durante el parto, los cuales reciben el nombre de mortinatos. Un buen signo de que el parto ha finalizado es una micción abundante por parte de la cerda. Las placentas pueden ser expulsadas en diferente orden; una después de cada cerdo, fusionadas (cuando pertenecen a un mismo cuerno uterino) o todas juntas en un periodo de aproximadamente una hora después de la salida del último cerdo (figura 11).

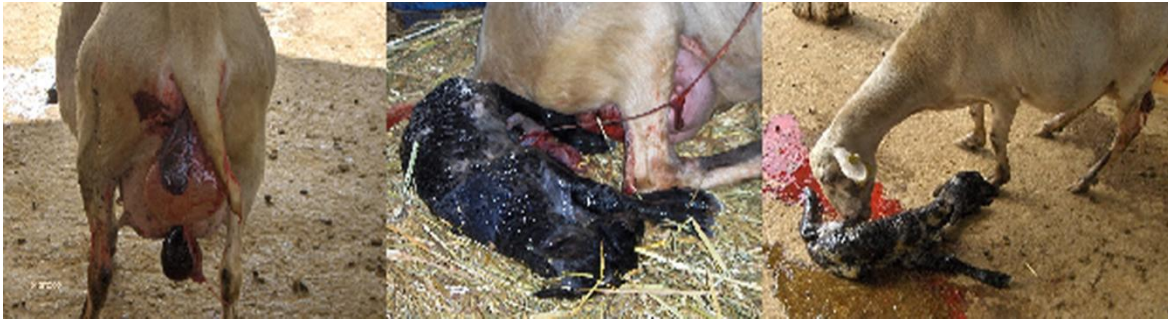

**Figura11.** Cerda al acercarse el momento del parto: se observan el vientre, la vulva y las glándulas mamarias de gran tamaño, las dos últimas edematizadas. La cerda pare en posición de decúbito lateral



## **Especie ovina**

En la hembra de esta especie, a medida que se aproxima el parto, la ubre, el abdomen y la vulva aumentan de tamaño. Al inicio de la primera etapa, la oveja busca apartarse del rebaño, olfatea sus descargas vaginales y bala regularmente. Al avanzar el periodo de labor, aunque son obvios los signos de esfuerzo, la mayoría de las ovejas se echan y se levantan constantemente, antes de que el amnios aparezca por la vulva y se rompa. La segunda etapa del parto por lo común requiere de una hora o menos; la oveja casi siempre pare en posición esternal. La presentación normal del producto es longitudinal anterior; la posición, dorso-sacra, y la postura, de cabeza y miembros anteriores extendidos. Después del parto la oveja se levanta, con lo que causa que el cordón umbilical se rompa, y comienza a frotar a su cría con la nariz y a lamerla. Como regla general, las hembras primíparas tardan más en parir que las pluríparas y, por consiguiente, es más probable que necesiten asistencia.



**Figura12.** Oveja al inicio de la primera etapa del parto, antes de que el amnios aparezca por la vulva y se rompa (panel de la izquierda). Oveja pariendo en posición esternal (panel central). Oveja después del parto; frota a su cría con la nariz y la lame (panel derecho).

## **Canino y felino**

Los signos de un parto inminente en la perra son los siguientes: relajación de la musculatura de la pelvis y del abdomen, que constituye un indicador confiable pero poco perceptible; varios días antes del parto, la perra está inquieta, busca aislarse y rehúsa el alimento; puede mostrar comportamiento de anidamiento, de 12 a 24 horas antes del parto; caída de la temperatura rectal, que es el signo clínico más importante y es causada por el descenso abrupto de los niveles de progesterona. Esta disminución de la temperatura rectal ocurre de 8 a 24 horas antes del parto y varía dependiendo del tamaño corporal; en las perras de razas pequeñas puede bajar a 35 °C, en razas medias, a alrededor de 36 °C y en razas grandes, a 37 °C, aproximadamente.

En la gata se puede detectar una disminución de la temperatura rectal durante las 12 horas previas al parto o en la primera etapa del mismo, pero este signo no es tan confiable como en la perra. Las gatas se observan menos activas, las primíparas por lo general están más ansiosas durante los dos últimos días de la gestación, buscando un lugar donde parir. Algunas rehúsan el alimento entre 12 y 24 horas antes del parto, mientras que otras no muestran anorexia y pueden incluso comer durante el parto.

En hembras primíparas, perras y gatas, la lactación puede comenzar 24 horas antes del parto, mientras que después de varias gestaciones, el calostro puede detectarse tan pronto como una semana antes del parto.

Normalmente la duración de la primera etapa del parto es de entre 6 y 12 horas, aunque puede ser mayor, especialmente en hembras primíparas nerviosas; para que este retardo se considere normal la temperatura rectal deberá permanecer baja. La relajación del cérvix y la vagina ocurren durante este periodo, las contracciones de la musculatura uterina son intermitentes sin signos de esfuerzo abdominal. La hembra parece estar molesta, a ratos observa su abdomen y se muestra más inquieta y ocasionalmente presenta

vómito. La gata maúlla con mayor frecuencia, tiende a caminar en círculo y se lame de manera constante, aunque no todas las hembras muestran tantos cambios conductuales durante este primer periodo del parto. Al final de esta etapa, la intensidad y frecuencia de las contracciones uterinas aumentan y los fetos se acomodan; 60% de los cachorros tiene una presentación longitudinal anterior con la cabeza y los miembros anteriores extendidos, y 40%, una presentación longitudinal posterior con miembros posteriores extendidos.

La duración normal de la segunda etapa es de 3 a 12 horas. A medida que el primer feto se acomoda en el canal del parto las contracciones de la musculatura uterina se acompañan de contracciones de la musculatura del abdomen. El paso del feto por el canal materno provoca la ruptura de la membrana corioalantoidea y puede observarse la descarga de su fluido. El feto, por lo común cubierto por la membrana amniótica, es expulsado una hora después de iniciada la segunda etapa del parto, en la gata, y en cuatro horas, en la perra. Normalmente la perra y la gata rompen la membrana amniótica y lamen al neonato con insistencia. Tres signos indican que la perra, o la gata, ha iniciado la segunda etapa del parto; la salida de los fluidos fetales, contracciones visibles de la musculatura abdominal y el retorno de la temperatura rectal a la normalidad. La expulsión del primer feto casi siempre toma más tiempo; el intervalo entre nacimientos es de 5 a 120 minutos en partos normales.

La tercera etapa del parto, expulsión de las membranas fetales, por lo general ocurre dentro de los primeros quince minutos después de la expulsión de cada feto. Sin embargo, dos o tres fetos pueden ser expulsados antes de que se eliminen sus placentas. Al respecto, en todas las especies domésticas debe evitarse que la hembra ingiera la placenta (placentofagia), ya que no aporta ningún beneficio fisiológico ni a la madre ni al producto, y es difícil de digerir, especialmente para las especies herbívoras, aunque se ha afirmado que la placentofagia es necesaria para desencadenar la conducta materna en algunas especies.

#### *Actividades para el alumno*

---

Realizar una guardia en la especie de su elección para observar el proceso del parto y el manejo usual de la hembra y su cría al momento del nacimiento.

Presentar el informe respectivo.

## **ESTÁTICA FETAL**

La estática fetal se refiere a las diferentes presentaciones, posiciones y posturas o actitudes que los fetos adoptan en el canal materno. Es importante definir qué significan estos términos, ya que con ellos puede describirse cualquier parto, desde el punto de vista obstétrico.

### ***Presentación***

La presentación incluye: 1. La relación del eje espinal del feto con el eje espinal de la madre. Cuando los ejes son paralelos entre sí, la presentación será longitudinal; si son perpendiculares, será transversal o vertical. 2. La porción del feto que se encuentra más cercana al canal de nacimiento. En presentación longitudinal podrá ser anterior o posterior, y en presentación transversal, será ventral o dorsal.

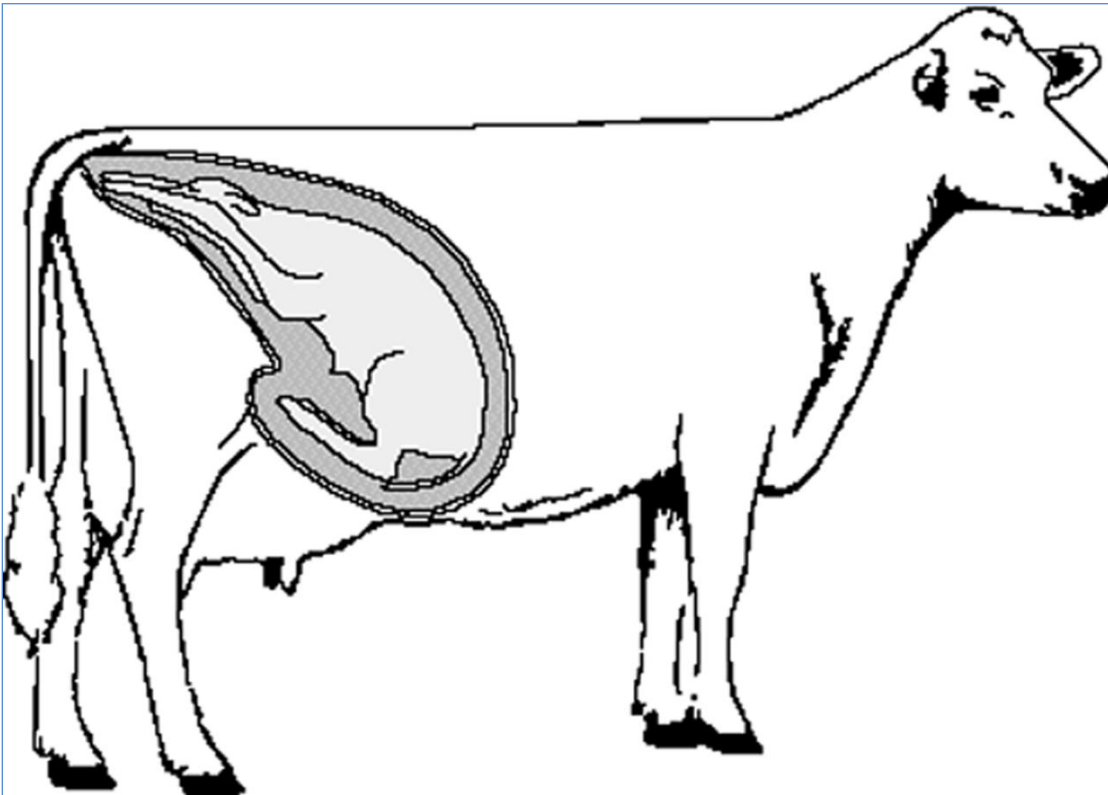
### ***Posición***

Incluye la relación del eje longitudinal del feto en presentación longitudinal o de su cabeza en presentación transversal, con los cuadrantes pélvicos de la madre. Estos cuadrantes son: sacro, pubis, ilíaco derecho e ilíaco izquierdo.

### ***Postura o actitud***

Define la relación del cuerpo del feto con sus extremidades, incluyendo cabeza, cuello y extremidades anteriores y posteriores, las cuales pueden estar retenidas, flexionadas o extendidas.

El estado normal del feto al momento de su expulsión es en presentación longitudinal anterior, en posición dorso-sacra y en actitud de miembros y cabeza extendidos (figura 13).



**Figura13.** *Estática fetal normal en la vaca: presentación longitudinal anterior, posición dorsosacra y postura: cabeza y extremidades anteriores extendidas.*

### ***Actividades para el alumno***

Determinar la estática fetal, con los ejemplos que se presenten durante la práctica.

## **DISTOCIA**

La etiología de la distocia es multifactorial; incluye causas maternas, fetales o ambas (figura 14), y clínicamente raras veces tiene una sola causa.

### ***Causas maternas***

#### ***Inercia uterina***

La distocia puede originarse en la madre por inercia uterina, ya sea primaria o secundaria. La inercia primaria se caracteriza por la incapacidad del miometrio para contraerse normalmente y llevar al feto al canal del parto. Entre las causas que más se relacionan con este trastorno están el estiramiento excesivo del útero (fetos múltiples o anormales), la hipocalcemia periparto, defectos del miometrio que lo imposibiliten a contraerse.

La hembra puede tener algunas contracciones abdominales débiles, pero sin que progrese el parto; al examinarla tiene el cérvix dilatado y sin feto en el canal de parto.

La inercia uterina secundaria consiste en que al inicio del parto hay contracciones normales, pero cesan por alguna razón, principalmente por agotamiento del miometrio después de un prolongado esfuerzo por expulsar al feto, sin conseguirlo. Por lo tanto, el tratamiento consistirá en corregir la causa que impide la expulsión y proceder a la extracción mediante el método más indicado.

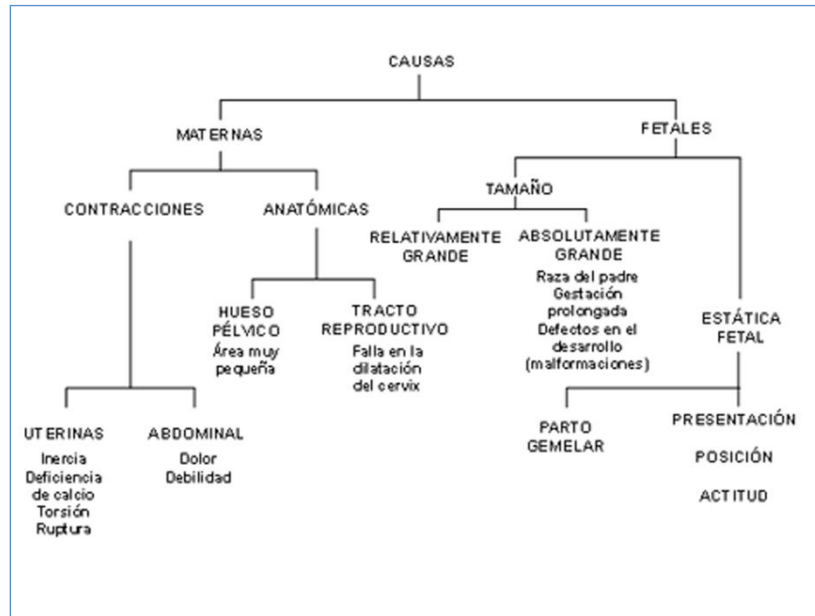


Figura14. Causas comunes de distocia

### Anormalidades del canal de parto

El parto se puede ver afectado por trastornos en el canal materno duro (pelvis materna) debidos a deformaciones o exostosis; o bien, por problemas en el canal materno blando (cérvix, vagina, vulva) a causa de, entre otras alteraciones, una dilatación incompleta del cérvix, neoplasias de la vulva y la vagina, vestigios de los conductos embrionarios.

### Torsión uterina

Es una causa materna de distocia que ocurre cuando el útero rota sobre su eje longitudinal.

### Causas fetales

#### Anormalidades en la estática fetal

En la vaca la estática normal del feto al momento de su expulsión es en presentación longitudinal anterior, en posición dorsosacra y en actitud de miembros y cabeza extendidos (figura 15). La presentación posterior o caudal se considera anormal; sin embargo, si los miembros están extendidos generalmente es innecesario intervenir. Los partos espontáneos con cualquier otra presentación, posición o postura son poco probables, a menos que el feto sea muy pequeño y la pelvis de la madre, suficientemente grande.

#### Anormalidades en el desarrollo de la cría

Existe una gran variedad de defectos congénitos en el feto que se consideran causantes esporádicos de distocia en las vacas, como hidrocefalia, gemelos unidos, momificaciones.

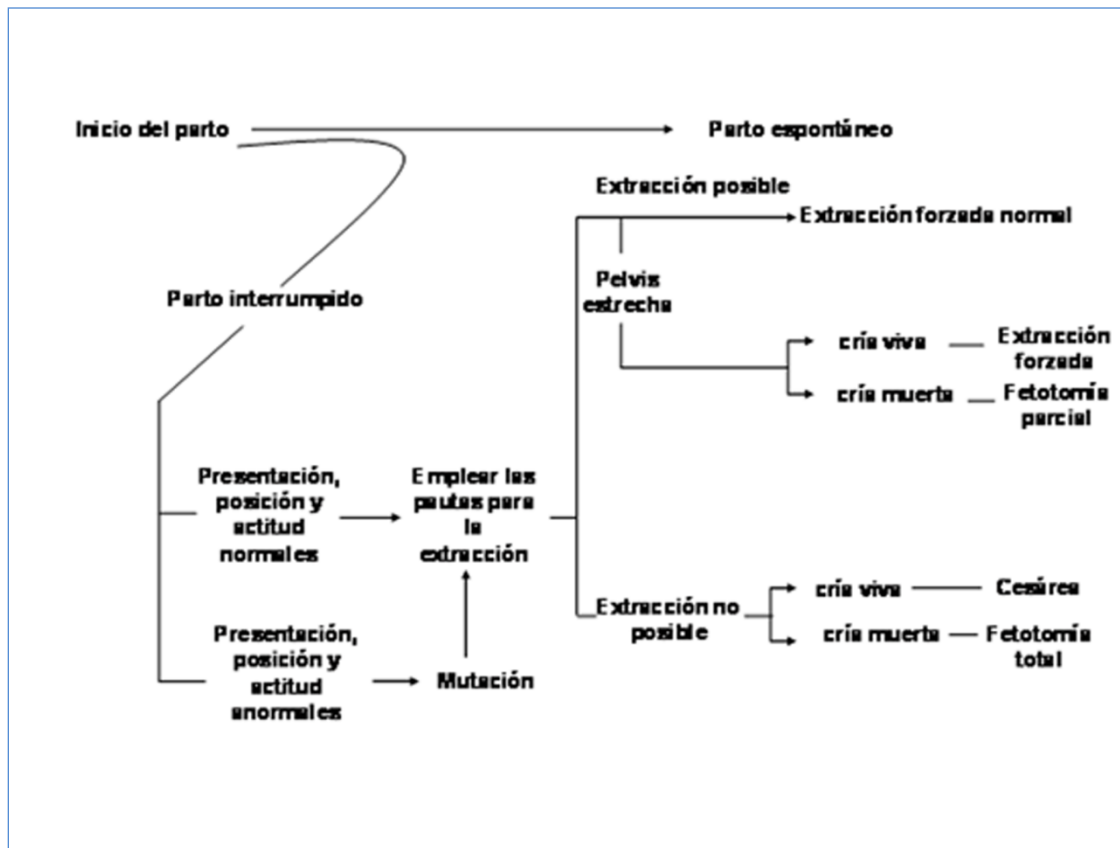


Figura15. Modelo de flujo del parto

### Desproporción fetopélvica

Es la causa más común de distocia en novillas, en éstas, el feto puede tener un tamaño relativamente normal para la raza, pero la pelvis materna ser muy pequeña; o bien, ser éste inusualmente grande y, por lo tanto, no poder ser expulsado a través del canal del parto.

Las causas de distocia en las vacas son distintas de las vaquillas, debido a que estas últimas son más pequeñas que las vacas maduras al momento del parto, pues todavía están creciendo; además, al no haber tenido antes un parto, los tejidos que forman el canal materno (cérvix, vagina y vulva) nunca han sufrido un proceso de dilatación; en consecuencia, la distocia en vaquillas a menudo se debe a que su canal materno no se dilata lo suficiente. En una vaca, la distocia es usualmente el resultado de un problema más serio, pues si el tamaño de su canal materno no es tan limitante como en una vaquilla, puede, entonces, estar asociada a alguna enfermedad (fiebre de leche) o a una cría demasiado grande o con malformaciones o una inconveniente estática fetal.

#### *Actividades para el alumno*

Investigar las causas más comunes de distocia en la yegua, la cerda y la perra.

## MANIOBRAS OBSTÉTRICAS PARA LA SOLUCIÓN DE DISTOCIA

Existen varios procedimientos obstétricos que pueden ayudar a resolver los problemas de distocia (figura 15), pero siempre se deberá considerar como primera opción la vía natural de parto. Las maniobras obstétricas son: mutación, extracción forzada, fetotomía y operación cesárea.

### **Mutación**

Consiste en realizar las manipulaciones necesarias para colocar el producto en presentación, posición y actitud normales. Esta maniobra está indicada para corregir una estática fetal inadecuada, y consta de cuatro procedimientos básicos: repulsión, rotación, versión y rectificación de extremidades.

### **Repulsión**

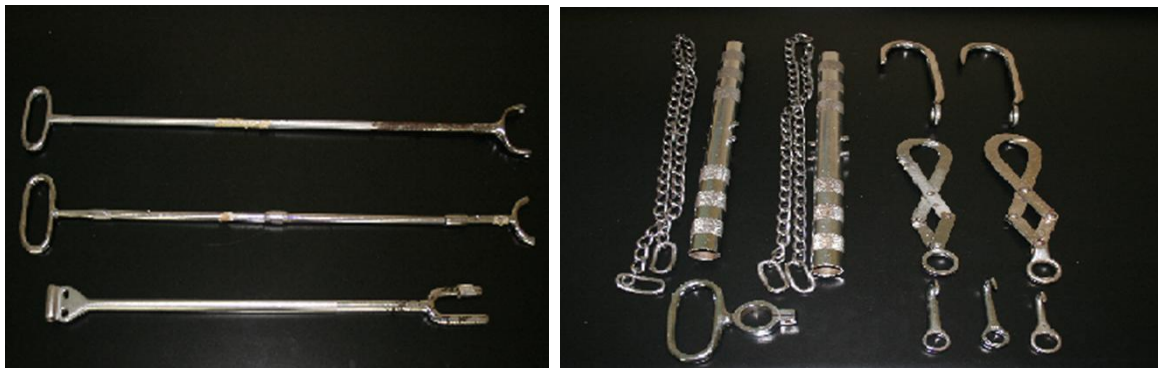Consiste en empujar al feto hacia la cavidad abdominal para ganar espacio y así poder moverlo (es una maniobra que será necesaria para realizar posteriormente la rotación, versión o rectificación de extremidades). Se realiza por presión ejercida con la mano sobre la parte accesible del feto y deberá efectuarse en el intervalo de las contracciones o bajo anestesia epidural.

### **Rotación**

Consiste en rotar al feto sobre su eje longitudinal para ponerlo en una posición dorsosacra, por lo que esta maniobra se utiliza cuando el feto está en posiciones dorsopúbicas y dorsoilíacas. La fuerza rotacional puede ser ejercida con la mano a través de las extremidades cruzadas, o mecánicamente con la horquilla de torsión o una muleta obstétrica (figura 16).

### **Versión**

Se realiza aplicando tracción en un extremo del feto y al mismo tiempo repulsión en el opuesto. Sirve para modificar presentaciones de transversales o verticales a longitudinales.



**Figura16.** Muletas obstétricas y horqueta de torsión; **Figura17.** Los instrumentos y cadenas necesarios para la mutación, que deberán ser previamente esterilizados

### **Rectificación de extremidades**

Este punto se refiere a la corrección de posturas anormales, generalmente debidas a flexiones de la cabeza o extremidades. Se lleva a cabo aplicando una fuerza tangencial a la extremidad flexionada, de manera que mediante un giro en forma de arco se mueva a la entrada de la pelvis. El impulso se ejerce preferentemente con la mano, pero de no ser posible, por medio de lazos o ganchos. La pezuña del miembro se debe proteger muy bien con la palma de la mano antes de realizar la extensión, para no lesionar la pared uterina.

Por lo general, para poder realizar una mutación se requiere anular las contracciones uterinas, por lo que será necesaria una anestesia epidural y posteriormente una extracción forzada. Los instrumentos y cadenas empleados en la mutación deberán esterilizarse previamente, para lo cual pueden ser sumergidos en una solución antiséptica, y de esta manera prevenir la contaminación del útero y el canal del parto (figura 17).

### **Extracción forzada**

Consiste en sacar al feto por el canal pélvico de la madre por medio de la aplicación de fuerzas de tracción desde el exterior (figura 18). Está indicada en casos de inercia uterina, cuando el feto es relativamente grande o cuando se ha aplicado anestesia epidural.

La tracción de una cría demasiado grande puede inducir paresias posparto en la madre. Para la extracción forzada del feto se deben tomar en cuenta las siguientes consideraciones:

1. Las cadenas o sogas obstétricas deben ser esterilizadas y colocarse debajo de la articulación del menudillo.
2. La tracción la deben efectuar dos o tres personas (nunca se debe jalar con caballo o tractor).
3. Durante la tracción, uno de los miembros siempre debe ir ligeramente más adelantado que el otro, para reducir el eje escapular o el pélvico, y así facilitar la salida del feto.
4. Proteger con las manos los labios de la vulva para evitar que se desgarre.
5. La tracción debe ser simultánea a las contracciones uterinas.
6. La dirección de la tracción tiene que ser paralela a la columna vertebral de la madre hasta que haya salido la cabeza del producto; en ese momento la dirección se modifica 45 grados hacia los miembros posteriores de la vaca.
7. En la presentación longitudinal posterior, si el producto no se encuentra en posición dorsoilíaca, primero se cruzan las patas para girar al feto hacia esta posición, ya que es la forma en la que el abdomen pasa más fácilmente por la pelvis.
8. El conducto obstétrico se lubrica con agua tibia, jabón o lubricantes obstétricos.
9. Las cuerdas que se fijan a la mandíbula del feto se usarán únicamente para corregir la mala posición, pero nunca para ejercer tracción.



**Figura18.** La extracción forzada consiste en sacar al feto por el canal pélvico de la madre por medio de la aplicación de fuerzas de tracción desde el exterior

## **Fetotomía**

La fetotomía consiste en la sección y extracción del feto en fragmentos, cuando no sea posible resolver la distocia por tracción. Está recomendada cuando el producto esté muerto, sea excesivamente grande, tenga deformidades o en casos de estrechez pélvica materna.

La fetotomía se realiza bajo anestesia epidural con fetotomo de hilo metálico cortante (figura 19). Si se trata de fetos secos, se debe poner un líquido lubricante en el canal genital, ya que es muy difícil trabajar en la cavidad pélvica sin éste. El fetotomo se introduce pasando el asa cortadora alrededor de la zona de sección; debe quedar sólidamente ajustado sobre el feto: la mano del operador lo fija a un miembro o sobre la zona para seccionar.

Es preferible realizar una fetotomía que una cesárea cuando el problema se resuelve con un solo corte o con la amputación de un solo miembro, pero siempre se debe optar por una cesárea frente a una fetotomía total, para la solución de un caso de distocia.



**Figura19.** Fetotomo de hilo metálico cortante

## **Operación cesárea**

Esta operación consiste en seccionar el útero después de una incisión de la pared abdominal para extraer el feto. La cesárea está indicada en los casos en que el producto se encuentre vivo y no pueda salir por el canal de parto, y no sea posible solucionar el problema por medio de mutación o extracción forzada. Entre los motivos más comunes para realizarla están: que el feto sea demasiado grande, que el producto esté en putrefacción o enfisematoso, fetos con anormalidades (siendo la más común el *Schistosomas reflexus*); la musculatura del útero y del cérvix estén flácidas; exista ruptura uterina (para evitar daños mayores); haya torsión irreversible de útero (ya que el útero puede encontrarse friable y desgarrarse si se realiza tracción forzada). El hidroalantoides también será tratado mediante cirugía (aunque en este caso se podría inducir el parto), aunque esta maniobra tiene el inconveniente de presentar riesgos de peritonitis.

### *Actividades para el alumno*

---

Identificar el material obstétrico y señalar las maniobras utilizadas para la extracción forzada de un feto, así como para la corrección de una estática fetal inadecuada.



## *Literatura recomendada*

---

- Catchpole HR. Hormonal Mechanisms in Pregnancy and Parturition. En: PT Cupps, editor. Reproduction in domestic animals. 4<sup>a</sup> ed. San Diego: Academic Press, 1991: 361-383.
- Challis JRG, SJ Lye. Parturition. En: E Knobil y JD Neill, editores. The physiology of reproduction, vol. 2. Nueva York: Raven Press, 1994: 985-1031.
- Davidson AP y GH Stabenfeldt. *Gestación y Parto*. En: JG Cunningham, editor. Fisiología veterinaria. 3<sup>a</sup> ed. España: Elsevier, 2003: 398-405.
- Galina HC y VJ Valencia. Reproducción en animales domésticos. 3<sup>a</sup> ed. México: Limusa, 2008.
- Ginther OJ. Reproductive biology of the mare. 2<sup>da</sup> ed. Wisconsin: Equiservices/Cross Plains, 1992: 457-473.
- Gordon I. Controlled reproduction in cattle and buffaloes. R.U.: CAB International/University Press Cambridge, 1996: 196-214.
- Controlled reproduction in sheep and goats, vol. 2, R.U.: CAB International/University Press Cambridge, 1997: 260-279.
- Jenkin G, y IR Young. Mechanisms responsible for parturition; the use of experimental models. *Animal Reproduction Science*, 2004; 82-83: 567-581.
- Liggins GC y GD Thorburn. Initiation of Parturition. En: GE Lamming, editor. Marshall's physiology of reproduction. Londres: Chapman & Hall, 1994: 863-1002.
- Linde-Forsberg C y A Enroth. Parturition. En: GM Simpson, editor. BSAVA Manual of small animal reproduction and neonatology R.U.: British Small Animal Veterinary Association, 1998: 127-142.
- Melo AI y G González-Mariscal. Placentophagia in rabbits: Incidente across the reproductive cycle. *Dev Psychobiol* 2003; 43: 37-43.
- Porter DG. Parturition. En: GJ King editor. Reproduction in domesticated animals. Amsterdam; Elsevier Science Publishers B.V., 1993: 271-313. (World Animal Science, B-9.)
- Reece WO. Physiology of domestic animals. 2<sup>da</sup> ed. Baltimore: Williams & Wilkins, 1997: 369-409.
- Stabenfeldt GH y LE Edqvist. *Proceso de la Reproducción de la Hembra*. En: MJ Swenson y WO Reece Fisiología de los animales domésticos de Dukes, vol 2. 5<sup>a</sup> ed. México: Noriega Editores, 1999: 708-710.
- Young IR. The comparative physiology of parturition in mammals. *Front. Horm. Res* 2001; 27: 10-30.

Zarco L y M Boeta. Reproducción equina. 2ª ed. México: Universidad Nacional Autónoma de México, 2000: 99-113.

# Práctica 5

---

## INSEMINACIÓN ARTIFICIAL

JAVIER DE JESÚS VALENCIA MÉNDEZ

### OBJETIVOS

El alumno adquirirá la capacidad para coleccionar, evaluar, conservar y manejar el semen; realizar la inseminación artificial en bovinos e interpretar catálogos comerciales de semen de toro.

### ACTIVIDADES

Colectar semen de toro por medio de la vagina artificial.

Evaluar las características macroscópicas y microscópicas del semen.

Diluir el semen para su conservación a corto y largo plazo (congelación).

Manejar correctamente el termo de nitrógeno líquido y las dosis de semen.

Descongelar una dosis de semen y practicar el paso del catéter de IA a través del cérvix en úteros de vacas.

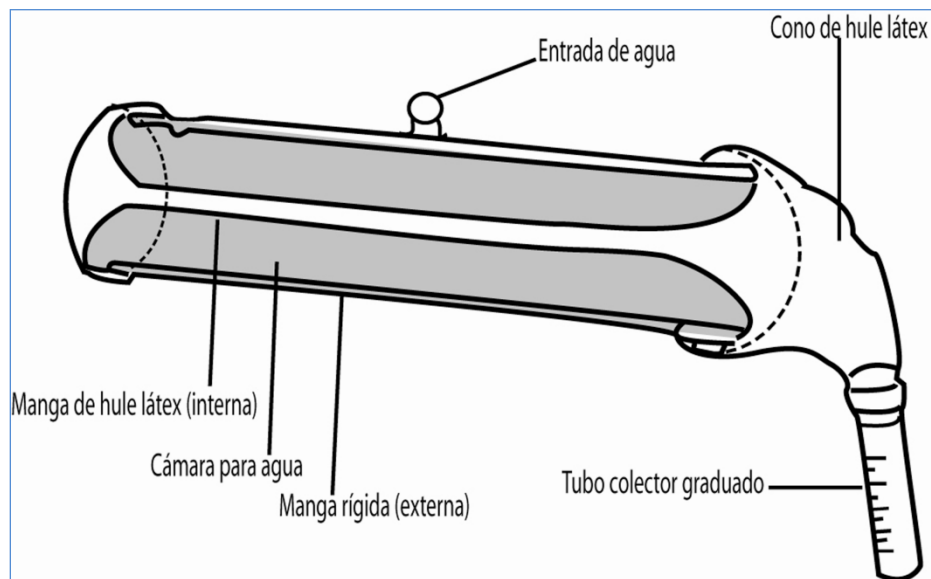
Interpretar correctamente los datos del catálogo de toros.

## INTRODUCCIÓN

La inseminación artificial (IA) es una técnica de manejo reproductivo que se utiliza en diversas especies, la cual tiene como propósito facilitar el avance genético con efectividad, rapidez y bajo costo. El desarrollo de este tema se llevará a cabo aplicándolo a la especie bovina, pero en las prácticas de especie el alumno encontrará los métodos de colección, evaluación, conservación y aplicación de semen propios para cada especie doméstica.

## COLECCIÓN DE SEMEN

En bovinos la colección del semen se lleva a cabo por medio de la vagina artificial, este método es el más adecuado, aunque en toros de razas cebuinas generalmente se recurre a la electroeyaculación. La vagina artificial consta de un tubo rígido y un tubo de látex que se dobla sobre los extremos del primero, para crear una cámara donde se vierte agua caliente, y se coloca un embudo de látex unido al tubo de colección (figura 1).



**Figura1.** *Vagina artificial*

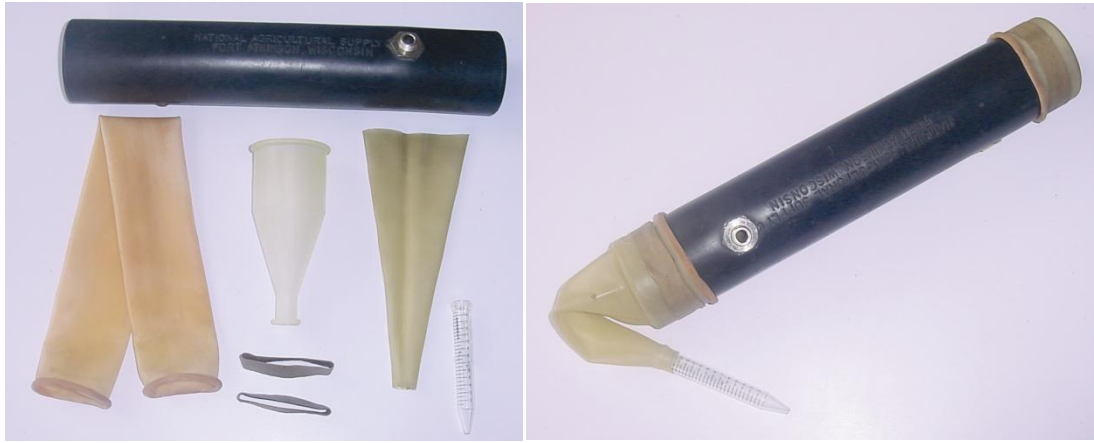Para la monta se utiliza un señuelo que puede ser una vaca en celo, una vaca que no esté en calor, un macho e incluso un maniquí. La desventaja de usar una vaca consiste en que el toro podría llegar a cubrirla en un descuido del operador. Antes de coleccionar el semen deberán tomarse en cuenta dos aspectos importantes: la higiene y el estímulo del semental.

El método más efectivo para estimular al toro es la “monta falsa”, que consiste, primero, en permitir al semental montar sobre el señuelo, y después, en desviar el pene tomando con la palma de la mano izquierda la piel del prepucio, sin ofrecerle la vagina artificial; tras algunos segundos de búsqueda de la vagina, el animal desciende.

Nunca se debe tomar con la mano la mucosa del pene, para evitar inhibir la eyaculación. En el siguiente intento de monta se coloca la punta del pene desviándolo hacia la entrada de la vagina artificial; inmediatamente después el toro se lanza hacia delante en un empuje final al que acompaña la eyaculación. La monta falsa aumenta la calidad del semen en cuanto a volumen, concentración espermática y movilidad.

### ***Técnica para la colección de semen***

Para coleccionar el semen es necesario armar la vagina artificial e introducir agua caliente a través de la válvula, de manera que tenga una temperatura interna de 42 a 45 °C al momento de la colección (figura 2).



**Figura2.** En el panel izquierdo se muestran las diferentes partes que componen la vagina artificial y del lado derecho, la vagina ya preparada para la colección.

Para estimular al toro se requiere que su primera monta sea “falsa”; ya en la segunda monta se desviará el pene hacia la vagina artificial para que el toro eyacule. Al montar el señuelo hay que permitir que el toro busque la entrada de la vagina artificial. El operador no debe introducir el pene en la vagina, pues este error puede llegar a inhibir el empuje final (figura 3).

Una vez obtenido, el semen se deberá colocar en baño maría a 32 °C, para proceder a su evaluación.



**Figura3.** A la izquierda se presenta la técnica de colección del semen con vagina artificial y a la derecha, la muestra colectada

Observar el proceso de colección de semen, que un integrante del grupo llevará a cabo, y contestar las siguientes preguntas:

¿Cuál fue el comportamiento reproductivo de toro previo a la monta?

¿Cuánto tiempo tardó el semental en montar el señuelo?

¿Cuánto tiempo tarda el toro desde que monta hasta que eyacula?

## **EVALUACIÓN DEL SEMEN**

Inmediatamente después de su obtención, el semen se coloca en baño maría a 30-32 °C y se procede a evaluar sus características macroscópicas (volumen, color y aspecto) así como microscópicas (movilidad, concentración y morfología espermática), especialmente si se requiere conservarlo.

### ***Características macroscópicas***

#### **Volumen**

El volumen de semen se mide directamente en el tubo graduado en el que se colectó. El volumen normal está dentro del rango de 5 a 8 ml. En toros jóvenes el volumen es más pequeño.

#### **Color**

El semen del toro es blanco marfil, otros colores pueden indicar alteraciones (presencia de pus o sangre).

#### **Aspecto**

Dependiendo de su concentración espermática, la consistencia del semen puede ser más o menos acuosa, lechosa o cremosa.

### ***Características microscópicas***

#### **Movilidad**

*Vigor (movimiento en masa)*. Se determina al observar al microscopio una gota de semen sin diluir (figura 4). El vigor está determinado por el movimiento individual y la concentración de los espermatozoides. Si la mayoría tiene un movimiento rápido, se formarán ondas u olas. El vigor se clasifica de la siguiente manera (Evaluación del macho, Sociedad Americana de Theriogenology):

- 4: Muy bueno. Ondas oscuras y de movimiento rápido (20 puntos).
- 3: Bueno. Ondas aparentes, movimiento moderado (12 puntos).
- 2: Regular. Ondas con movimiento apenas perceptible (10 puntos).
- 1: Pobre. No hay ondas, pocas células móviles (3 puntos).
- 0: Muy pobre. No hay células móviles (0 puntos).

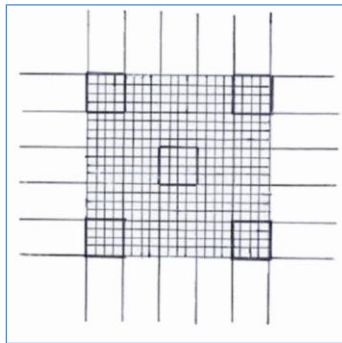


**Figura 4.** Evaluación microscópica del semen.

*Movimiento progresivo.* Consiste en determinar la proporción de espermatozoides que muestran un movimiento progresivo y lineal. Para su evaluación, se coloca una gota pequeña de semen sobre un portaobjetos previamente calentado a 39 °C, a continuación se fija con un cubreobjetos y se observa al microscopio (objetivo 40x). El porcentaje de células con movimiento progresivo se calcula subjetivamente; una buena muestra debe tener 70% de motilidad.

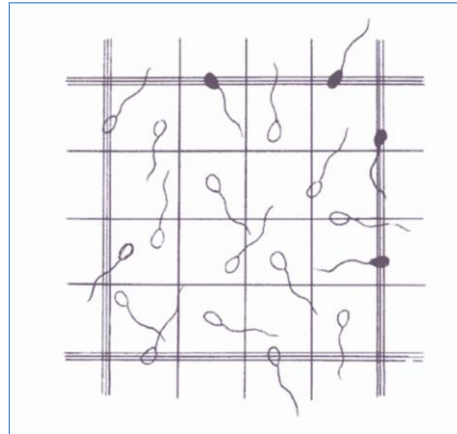
### **Concentración espermática**

Es la cantidad de espermatozoides por volumen. Se determinará por medio del hematocitómetro o cámara de Neubauer, que posee dos áreas cuadradas, cada una de las cuales contiene cinco cuadrantes por lado, separados entre sí por dos líneas paralelas. Cada cuadrante, a su vez, contiene 16 cuadros (figura 5). A la cámara se le coloca un cubreobjetos especial sobre los rieles, con el que se crea el espacio que deberá ser llenado con semen diluido. Para la dilución del semen se usa la pipeta que contiene el cilindro agitador de color rojo; ésta deberá llenarse de semen hasta la marca de 0.5 y de una solución buferada con formol hasta la de 101, para obtener una dilución de 1:200.



**Figura5.** Imagen del hematocitómetro. El área cuadrada tiene cinco cuadrantes por lado y la contabilización de los espermatozoides se realiza en los cuadrantes de cada esquina y en el del centro.

Una vez que se han llenado los compartimentos de la cámara de Neubauer con el semen diluido, se deja reposar 10 minutos para que los espermatozoides descendan sobre las cuadrículas. Con el microscopio (objetivo 40x), se cuentan los espermatozoides contenidos en cinco cuadrantes: los de las esquinas y el del centro. Únicamente se cuentan las cabezas; cuando las cabezas de los espermatozoides coincidan con los márgenes del cuadrante, sólo se considerarán los del borde izquierdo e inferior (figura 6).



**Figura6.** Imagen de un cuadrante constituido por 16 cuadros. Los espermatozoides contenidos en estos cuadros se cuentan en orden de zig-zag. Las cabezas del margen derecho y superior no se cuentan (cabezas de color negro).

**Cálculo del número de espermatozoides.** El número de espermatozoides contabilizados en los cinco cuadrantes se multiplica por 10 000, que será el número de espermatozoides por  $\text{mm}^3$ . Por ejemplo, si el número resultante de la cuenta fuera 120, la concentración del semen sería de 1.2 millones de espermatozoides/ $\text{mm}^3$  o  $1.2 \times 10^6/\text{mm}^3$ , o  $1.2 \times 10^9/\text{ml}$ .

Para fines experimentales, o cuando el semen contiene muy pocos espermatozoides, se requiere conocer la fórmula para determinar en forma adecuada la concentración espermática (CE):

$$\text{CE} = \frac{\text{Número de espermatozoides contados}}{\text{Altura de la cámara} \times \text{Grado de dilución} \times \text{Superficie contada}}$$

**Altura de la cámara.** Es de 1/10 de mm, distancia entre las áreas cuadrículadas y el cubreobjetos. Este es el único factor fijo.

**Grado de dilución.** Es de 1/200. Si la concentración es muy baja se puede hacer una dilución de 1/100, llenando la pipeta hasta la marca de 1.0 con semen y llenándola hasta 101 de una solución buferada con formol.

**Superficie contada.** Cada cuadrante mide  $1/25$  de  $\text{mm}^2$ , dado que se contaron los espermatozoides de cinco cuadrantes, la superficie será de  $5/25$ , o sea,  $1/5$  de  $\text{mm}^2$ .



En nuestro ejemplo, el cálculo sería:


$$CE = \frac{120}{1/10 \times 1/200 \times 1/5} = \frac{120}{1/10\,000} = 120 \times 10,000 = 1\,200\,000 \text{ espermatozoides/mm}^3$$

La concentración espermática también puede determinarse por métodos como el del colorímetro, el espectrofotómetro o el contador fotoeléctrico de células.

### **Morfología espermática**

Consiste en determinar la proporción de espermatozoides anormales en un eyaculado. En muchos estudios se ha demostrado que una proporción mayor de 10 por ciento afecta la fertilidad. Las anomalías primarias son las que resultan de una espermatogénesis defectuosa, y las secundarias se producen por alteraciones en el epidídimo o en la secreción de las glándulas accesorias (cabezas sueltas, gota citoplásmica, colas dobladas). Las terciarias son los artefactos producidos por fallas en la preparación del frotis y pueden ser de origen mecánico, químico o físico.

Para su determinación, se mezcla una gota de semen con otra gota de una tinción de eosina-nigrosina y se hace un frotis sobre un portaobjetos y se deja secar (figura 7). Se cuentan 100 células y se determinan las anomalías primarias y secundarias (espermiograma). Las anomalías primarias y secundarias se muestran en la figura 8.

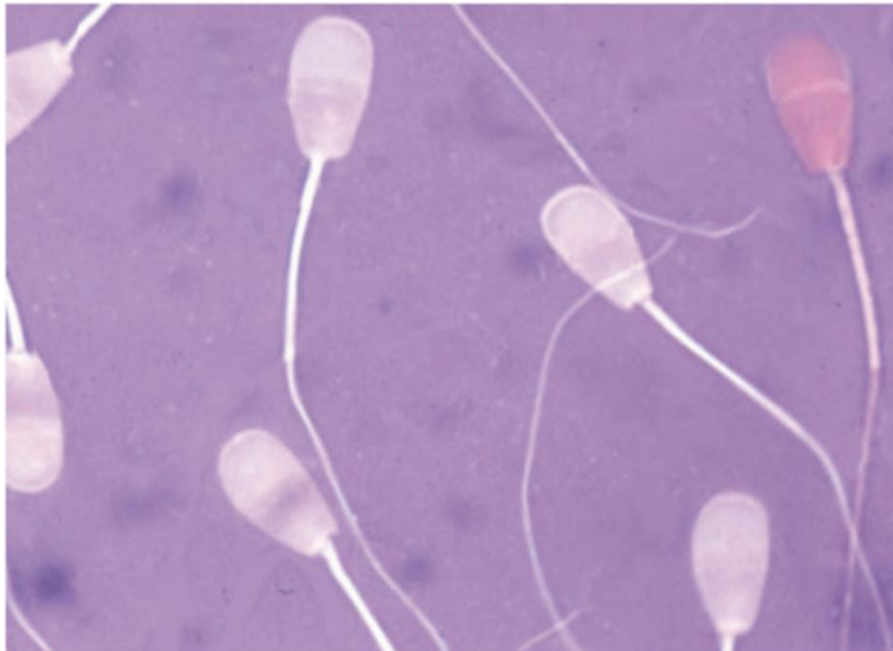

**Figura7.** En el panel izquierdo se observa una gota de la tinción eosina-nigrosina y una gota de semen. En el panel derecho, la realización del frotis para evaluar la morfología del semen.

La tinción de eosina-nigrosina permite determinar también el porcentaje de espermatozoides vivos, ya que éstos se tiñen de un color claro, mientras que los muertos se tiñen de color lila o rosado, debido a que la membrana del espermatozoide permite la entrada del colorante porque está dañada (figura 9). Existen muchos tipos de tinciones, algunas de las cuales son específicas.

Anormalidad	Tipo	Fecha:
<b>I Alteraciones del capuchón cefálico</b>		
1.- Desprendido	Secundaria	
2.- En desprendimiento	Secundaria	
3.- Deformado	Primaria	
4.- Chueco	Primaria	
5.- Pequeño	Primaria	
6.- Rugoso	Secundaria	
7.- Corp. Acrosomático persistente	Primaria	
<b>II Alteraciones de la cabeza</b>		
8.- Forma de matraz	Primaria	
9.- Forma de lanceta	Primaria	
10.- Forma de espátula	Primaria	
11.- Redonda	Primaria	
12.- Juvenil	Primaria	
13.- Delgada	Primaria	
14.- Acordonada	Primaria	
15.- Microcefalia	Primaria	
16.- Macrocefalia	Primaria	
17.- Acordonada	Primaria	
<b>III Alteraciones del cuello</b>		
19.- Fractura (decapitado cabeza suelta o cuello roto)	Secundaria	
20.- Inserción paraxial	Secundaria	
21.- Inserción retroaxial	Secundaria	
22.- Gota citoplasmática proximal	Inmaduro	
<b>IV Anormalidades de la pieza intermedia</b>		
23.- Rota	Secundaria	
24.- Doble	Primaria	
25.- Fibrilar	Primaria o Secundaria	
26.- Axial	Secundaria	
27.- Deformada	Primaria	
28.- Gota citoplasmática distal	Inmaduro	
<b>V Alteración de la porción principal y terminal</b>		
29.- Gota citoplasmática	Sin importancia	
30.- Gota citoplasmática y doblez	Inmaduro, Secundario	
31.- Doble de la cola	Secundaria	
32.- Enrollada	Primaria	
33.- Enrollada sobre la cabeza	Primaria	
34.- Rota	Primaria	
35.- Rudimentaria	Primaria	
<b>VI Formaciones dobles y múltiples</b>		
36.- Doble cabeza con una cola	Primaria	
37.- Una cabeza con doble cola	Primaria	
38.- Doble cabeza y cola	Primaria	
39.- Una cabeza con tres colas	Primaria	
40.- Doble cabeza con triple cola	Primaria	
41.- Una cabeza con cuatro colas	Primaria	
42.- Doble cabeza con cuatro colas	Primaria	
43.- Otras		

**Figura8.** Anormalidades de los espermatozoides



**Figura9.** Frotis con una tinción de eosina-nigrosina

La Sociedad de Teriogenología le asigna 40 puntos al semen que contiene menos de 10% de anomalías primarias y menos del 25% de anomalías en total.

## Procedimiento para la elaboración de la tinción eosina-nigrosina

### Material

Colorante eosina	1 g
Colorante nigrosina	2 g
Tri Na-citrato (5.5 H <sub>2</sub> O)	3.57 g
Agua bidestilada	100 ml

*Preparación.* Se disuelven los colorantes en el agua bidestilada; una vez mezclados, se procede al filtrado de esta solución, que puede durar hasta 24 horas. Posteriormente se ajusta el pH con ácido cítrico a 6.7 o 6.8 y se guarda la solución en refrigeración a 4 °C. Se recomienda verificar el pH cada mes.

### Actividades para el alumno

De la muestra de semen colectada, estimar los siguientes parámetros:

1. Color \_\_\_\_\_
2. Aspecto \_\_\_\_\_
3. Volumen (ml) \_\_\_\_\_
4. Vigor \_\_\_\_\_
5. Movimiento progresivo (%) \_\_\_\_\_
6. Morfología (%) \_\_\_\_\_
7. Concentración espermática (x10<sup>6</sup>/ml) \_\_\_\_\_

## DILUCIÓN DE SEMEN

El semen recién colectado puede utilizarse inmediatamente para inseminar; sin embargo, para su preservación se mezcla con diferentes medios, denominados “diluyentes” (figura 10).



Figura 10. Dilución de semen.

Los objetivos de diluir el semen son:

añadir sustancias nutritivas (azúcares), protectoras (yema de huevo, glicerol) y amortiguadoras (evitan cambios de pH) que conserven el semen;  
aumentar el volumen para preparar mayor número de dosis;  
incrementar la vida media de los espermatozoides, una vez fuera del organismo. Generalmente esto se logra al reducir la temperatura.

Existen diferentes tipos de diluyentes que permiten mantener la viabilidad espermática, dependiendo del tiempo que se requiera conservar: los de corto, mediano y largo plazo. Para fines de esta práctica sólo se describirán la dilución a corto y largo plazo.

### ***Dilución a corto plazo***

Solución de citrato de sodio al 2.9%  
Penicilina G sódica (1000 UI/ ml)  
Sulfato de estreptomicina (5 mg/ml)  
Agregar a esta solución 20% de yema de huevo

### ***Dilución a largo plazo (congelación de semen)***

Tris (hidroximetilamino metano) = 36.05g  
ácido cítrico = 20.24 g  
fructosa = 14.88 g  
penicilina G sódica (1000 UI/ ml) = 1,000,000 UI  
sulfato de estreptomicina (5 mg/ml) = 500,000 UI  
agua tridestilada = 1000 ml  
agregar a esta solución 20% de yema de huevo.

Para la dilución del semen, en ambos casos, se colocará el diluyente en baño maría a la temperatura del semen (32 °C), 30 minutos antes de proceder a la dilución. La tasa de dilución dependerá de la concentración espermática del eyaculado, la cual será calculada para que el semen contenga 30 millones de espermatozoides en 0.5 ml. Una vez diluido, el semen se colocará en baño maría en el refrigerador, de manera que la temperatura descienda a 0.5 °C/min hasta alcanzar los 5 °C.

Para la congelación, se adiciona al diluyente un crioprotector (glicerol) y el semen así diluido permanecerá de 2 a 6 horas a esta temperatura (tiempo de equilibrio). Posteriormente, se procede a envasar el semen diluido, en pajillas de 0.5 ml a 5 °C. Al terminar el envasado, las pajillas serán congeladas, para lo cual se colocarán a 5 cm del nivel de nitrógeno líquido, durante 20 minutos.

### *Actividades para el alumno*

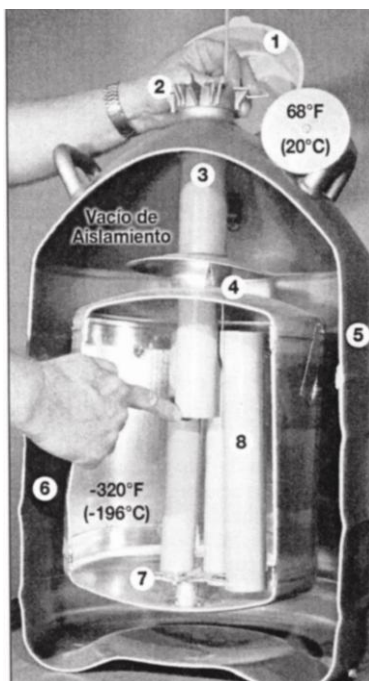---

Preparar los diluyentes para preservar el semen a corto y a largo plazo (congelación).

## **MANEJO DEL TERMO DE NITRÓGENO LÍQUIDO (N<sub>2</sub>L)**

El termo es un recipiente de doble pared, cuyo interior es de material aislante; tiene la característica de estar sellado al vacío, lo que impide que el nitrógeno líquido (N<sub>2</sub>L) se pierda rápidamente, y brinda una temperatura

constante. El centro del termo se llena con  $N_2L$ , gas licuado que mantiene una temperatura de  $-196\text{ }^\circ\text{C}$  (figura 11).



**Figura 11.** Vista interna del termo marcado con las temperaturas que alcanza en dos niveles diferentes.

En el interior del termo se encuentran las canastillas que contienen los bastones o cañuelas. En cada bastón hay dos tubos de plástico (goblets) que contienen las pajillas sumergidas en  $N_2L$ . Cada goblet puede contener cinco pajillas de 0.5 ml o 10 pajillas de 0.25 ml (minipajillas).

El nivel del  $N_2L$  deberá medirse una vez por semana y anotarse en una libreta, lo que permite determinar el consumo; el nivel nunca debe ser inferior a 8 cm independientemente de la capacidad del termo. Para la medición se utiliza una regla.

El termo debe mantenerse en un cuarto amplio y ventilado, seco, sin polvo y con luz suficiente para identificar y manejar las dosis; debe protegerse de los golpes, la humedad y de materiales corrosivos, ya que un termo dañado perderá el vacío y, en consecuencia, el  $N_2L$  comenzará a evaporarse rápidamente, lo que causará la formación de hielo o sudor alrededor del cuello. Cuando esto ocurre, las dosis deben cambiarse a otro termo antes de que se termine el nitrógeno y se dañe el semen por variaciones en la temperatura.

Es necesario mantener un inventario correcto del semen, para evitar exponer las dosis a cambios de temperatura. Para conservar la calidad del semen, la canastilla no debe permanecer levantada hasta el cuello del tanque por más de 10 segundos.

#### *Actividades para el alumno*

---

Manejar el termo, identificar cada una de sus partes y determinar el nivel del nitrógeno líquido en el mismo.


## DESCONGELACIÓN DEL SEMEN

Antes de proceder a la descongelación y preparación de la pistola de IA, es indispensable tener todo el equipo necesario a la mano (figura 12).



**Figura 12.** Equipo de inseminación.

Una vez localizada la dosis dentro del termo con nitrógeno líquido, se fijará con una pinza de plástico para pajillas y se colocará inmediatamente en un termo que contenga agua a 32-35 °C, en donde permanecerá durante 12 segundos, en el caso de las pajillas francesas de 0.5 ml. La pajilla se seca con papel desechable y se corta el extremo opuesto al émbolo de algodón. A continuación se ensambla la pajilla en la pistola de inseminación (figura 13).



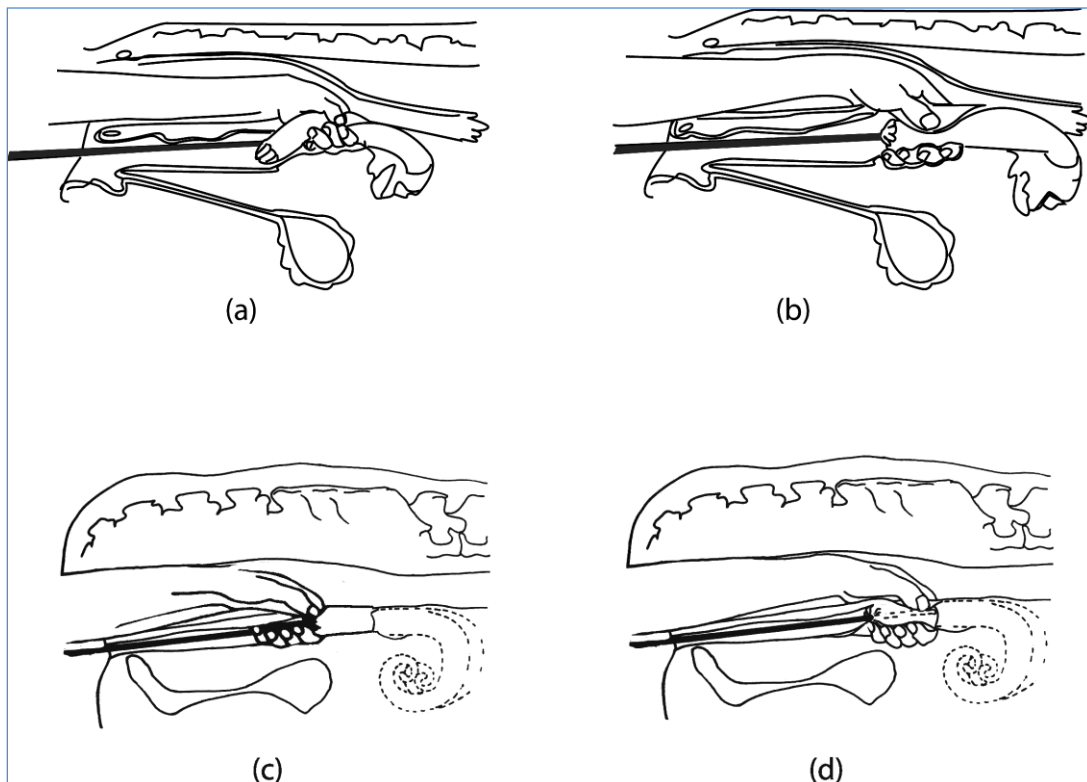
**Figura13.** Procedimiento de descongelación y la pistola de IA ya preparada

### *Actividades para el alumno*

Descongelar una dosis de semen y, posteriormente, armar el equipo de inseminación.

## INSEMINACIÓN ARTIFICIAL

En la vaca, la técnica de inseminación que permite alcanzar los más altos niveles de fertilidad es aquella que se aplica por vía rectovaginal. Primeramente se introduce la mano enguantada por el recto y se evacúan las heces. Con papel desechable se limpia la entrada de la vulva. Por el recto se localiza el cérvix y se revisan los cuernos uterinos para descartar una posible gestación. La mano se regresa hasta la entrada del recto y se ejerce una ligera presión en el centro, esto ocasionará la apertura de los labios vulvares, que va a facilitar la introducción de la pistola de IA sin contaminarla. La pistola se guía dorsalmente por el techo de la vagina hasta topar con el fondo de la misma. El cérvix se fija con la mano y se lleva caudalmente, de tal manera que la pistola de inseminación pueda introducirse en la os externa del cérvix. Por medio de la manipulación del cérvix se logra que la pistola de IA pase los anillos cervicales, hasta llegar al cuerpo uterino, lo cual se puede comprobar con el dedo índice. De manera simultánea se retrae la pistola hasta la os interna del cérvix y se deposita el semen lentamente. En la figura 14 se muestra la secuencia de IA en la vaca.



**Figura 14.** Técnica de inseminación artificial en el bovino. a) Manera errónea de sujetar el cérvix. b) Manera correcta. c) y d) Introducción del catéter a través del cérvix.

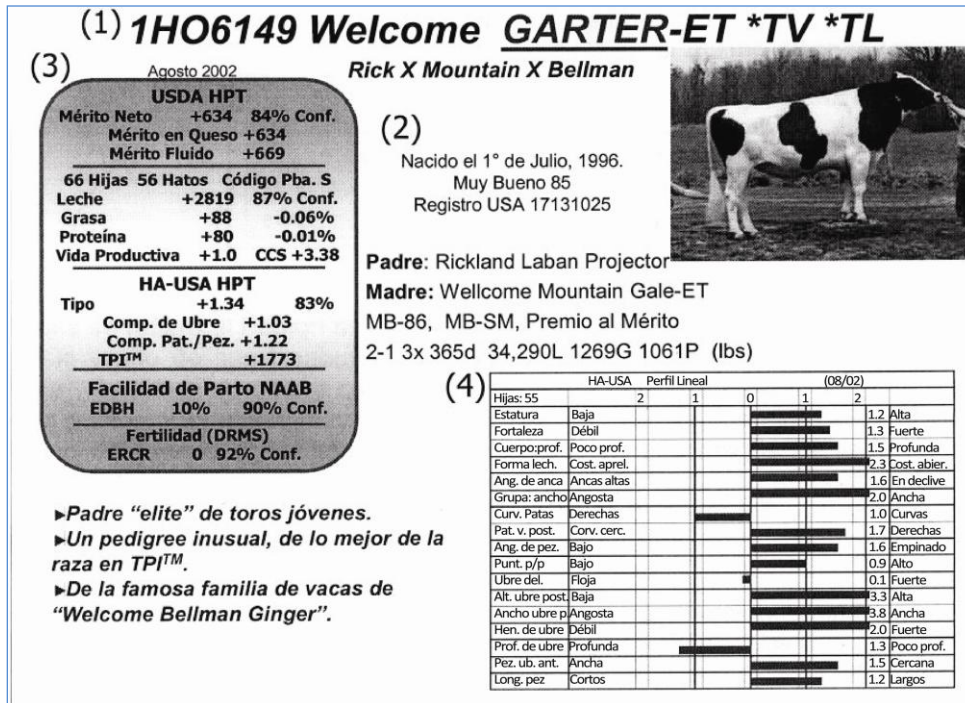
### Actividades para el alumno

Practicar el paso del catéter de inseminación a través del cérvix, en úteros de vacas.

## INTERPRETACIÓN DE UN CATÁLOGO DE TOROS

El aumento en la producción del ganado lechero se debe en gran medida al desarrollo de las pruebas de progenie, que permiten confiar en que un “toro probado” efectivamente posee este potencial genético.

A continuación se presenta en detalle la información del toro **Garter** (figura 15).



**Figura 15.** Información del toro Garter incluida en un catálogo de sementales

- 1) **Nombre y código del toro:** El número 1 representa la compañía, (Cooperative Resources Int.); HO: la raza holstein (BS: brown swiss; JE: jersey, etc.). Los cuatro dígitos (6149) son el número del toro de la compañía. Garter es el nombre del toro y aparece subrayado. ET indica que es producto de transferencia de embriones. \*TL significa que está libre de deficiencia a la adhesión leucocitaria bovina (BLAD). Existen otras letras que indican si el toro es portador o no, de genes recesivos indeseables. Ejemplos: \*BD: bulldog; \*MF: pata de mula o sindactilismo; \*PG: gestación prolongada; \*HL: sin pelo; \*DF: enanismo; \*PT: diente rosado; \*DP: deficiencia de uridin monofosfato sintetasa (DUMPS); \*BL: deficiente adhesión leucocitaria bovina; \*CVM: complejo de malformación vertebral; \*RC: recesivo al color rojo.
- 2) **Datos del toro:** Fecha de nacimiento del toro 1-07-96; calificación de tipo: 85 puntos (escala: excelente, de 90 a 100; muy bueno, de 85 a 89; bueno más, de 80 a 84; bueno, de 75 a 79; aceptable, de 65 a 74 y pobre, de 64 o menos); su registro en USA es el 17131025. Aparece el nombre de su padre y el de su madre, que tiene 86 puntos (MB); MB-SM: muy buena en sistema mamario; con distinción del Premio al Mérito por su combinación de rasgos de tipo, de producción y confiabilidad alcanzados, cuenta con el reporte de la mejor lactación a los dos años un mes (2-1), tres ordeños (3X), en una curva de lactancia ajustada a 365 días, con 34 290 libras de leche, 1 269 lb de grasa y 1 061 lb de proteína.
- 3) **Datos de producción** avalados por el Departamento de Agricultura de los Estados Unidos (USDA). La *habilidad predicha de transmisión* (HPT o PTA en inglés) expresa los datos de producción más importantes de la prueba del toro y muestra la cantidad de leche, grasa y proteína que producen en promedio las hijas de este toro, por arriba de la *base genética* para cada uno de los rasgos respectivos; en la parte superior del cuadro aparece la fecha de vigencia de la prueba (agosto del 2002). Los datos



pueden provenir de INTERBULL (IB), cuando el toro tiene hijas en diferentes países o cuando se comparan toros de diferentes países dentro de una misma escala.

El *mérito neto vitalicio* (NMS) es un cálculo económico. Considera todo lo que produce la vaca a lo largo de su vida, restando los costos de alimentación. Incluye el número y peso de los becerros, así como su valor de desecho contra el costo de reemplazo. A veces también aparecen el *mérito fluido* y el *mérito en queso*, que ponderan la producción de leche fluida o de queso (sólidos). Permite al ganadero evaluar el mérito que más se adecua a su mercado, al seleccionar un toro. Está expresado en dólares y es el criterio de selección más utilizado.

La confiabilidad de la prueba está ligada directamente a la cantidad de hijas y el número de hatos; mientras más aumenten estos números, mayor será la confiabilidad.

El *código de prueba* corresponde al origen de la prueba de un toro. El código “S” se asigna cuando un centro de inseminación distribuyó al azar el semen de un toro en cantidad suficiente para que en su primera prueba tenga al menos 40 hijas en 40 hatos. El código “O” indica que la prueba la realizó el dueño del toro o cuando el toro tiene más de 3 años y no se le ha asignado la letra. Por lo mismo, el código “S” es sinónimo de seguridad.

La *habilidad predicha de tipo* fue realizada por la Asociación Holstein de los Estados Unidos (HA-USA) y representa la clasificación de rasgos de tipo de la evaluación de las hijas del toro. Aparecen los rasgos que describen la ubre, las patas y las pezuñas. El *compuesto de ubre* (UDC) y el compuesto de patas y pezuñas indican si el toro se puede considerar un mejorador de estas características. El *índice de producción y tipo* (TPI) combina los rasgos de producción y tipo. Los EDBH o *nacimientos difíciles estimados en vaquillas*, es la facilidad con la que paren a sus crías las vaquillas de un toro. Se basa en los reportes que realizan los ganaderos a la Asociación Nacional de Criadores de Animales de los Estados Unidos (NAAB). Se recomienda que el EDBH no sea mayor de 9%. En el ejemplo el toro tiene 10%, por lo que no se recomienda usarlo en vaquillas. La *tasa relativa estimada de concepción* o ERCR es la diferencia en la tasa de concepción de un toro, comparada con el promedio de los toros en servicio en inseminación artificial. El ERCR se calcula en los toros Holstein o Jersey con 300 inseminaciones en los últimos tres años.

*Tasa de preñez de las hijas.* Una tasa de 1 implica que es 1% más factible que las hijas de este toro queden preñadas en ese ciclo, en comparación con las hijas de un toro de 0.

- 4) **Perfil lineal.** Representa 17 rasgos corporales evaluados estadísticamente del fenotipo (apariencia física) de las hijas de un toro. Cada rasgo se presenta en escala de -3 a +3 (desviaciones estándar). En cuanto a altura, por ejemplo, habrá vacas altas con 146.31 cm (+3), con un promedio de 143.77 cm (0) y vacas chaparras con 141.23 cm (-3). Las vacas del toro Garter tienen en promedio una estatura de +1.2 desviaciones estándar (144.79 cm), o sea, que sus hijas son más altas en comparación con el promedio de las contemporáneas. Con esta información es posible hacer cruzamientos correctivos y mejorar las características fenotípicas de cada vaca.

### *Actividades para el alumno*

---

Interpretar correctamente los datos de un toro probado.

## *Literatura recomendada*

---

Bremner WJ. Clinical andrology. Filadelfia: Saunders. 1994.

Hafez ESE. Reproduction in farm animals. 6<sup>a</sup> ed., Filadelfia: Lea & Febiger, 1993.

Knobil E y JD Neill: The physiology of reproduction. Nueva York: Raven Press., 2006.

Lamming GE. Marshall's physiology of reproduction, vol. 2 (Reproduction in the male). 4<sup>a</sup> ed. Edimburgo: Churchill Livingstone, 1990.

McDonald LE y MH Pineda. Endocrinología veterinaria y reproducción. 4<sup>a</sup> ed., México: Nueva Editorial Interamericana, 1991.

Mortimer D. Practical laboratory andrology. Oxford: Oxford University Press, 1994.

Thibault C, MC Levasseur y RHF Hunter. Reproduction in mammals and man. Paris: Ellipses, 1993.

# Práctica 6

---

## EXAMEN DE LA CAPACIDAD REPRODUCTIVA DEL SEMENTAL

ANTONIO PORRAS ALMERAYA

### OBJETIVO

En esta práctica, el alumno aprenderá a evaluar la capacidad reproductiva del semental, tomando como base la especie bovina, dada la preponderancia que tiene entre las especies de explotación zootécnica y teniendo en cuenta que los principios generales de la evaluación son válidos para las otras especies, y que varían únicamente algunos aspectos relacionados con la morfología del aparato reproductor y las características del semen.

### ACTIVIDADES (4 h)

Examen físico general (*45 min*).

Examen del aparato reproductor (*60 min*).

Evaluación de la libido y la capacidad de monta (*45 min*).

Evaluación de la calidad del semen (volumen, color, consistencia, pH, concentración espermática, motilidad y morfología) (*90 min*).

## INTRODUCCIÓN

El ritmo reproductivo depende de la actividad reproductiva de las hembras y de los machos, aunque en estos últimos recae la mayor parte de la responsabilidad del rendimiento reproductivo, ya que, en general, de cada macho bovino depende la reproducción de entre 20 y 60 hembras o muchas más, cuando se aplica la inseminación artificial. Se estima que entre 10 y 20% de los toros reproductores potenciales adultos presenta algún tipo de anomalía que interfiere con su función reproductora.

Aunque no es una práctica generalizada entre los ganaderos, la evaluación de la capacidad reproductiva del macho (ECR) está indicada antes de la compra de un semental, así como antes de incluirlo en la reproducción o en un empadre y al detectarse algún problema de fertilidad en un hato. La ECR es un procedimiento relativamente rápido, pero exhaustivo, que comprende los siguientes exámenes:

- a) físico general
- b) del aparato reproductor
- c) de la libido y la capacidad de monta
- d) de la calidad del semen.

Estas pruebas permitirán obtener indicadores de la integridad genital, indicadores de la libido y la capacidad de monta e indicadores de la producción seminal. Esto significa que, basados en la historia y en la información recogida al momento de la evaluación, los técnicos de campo responsables de la selección de los animales podrán categorizar a los toros por encima o por debajo de los valores mínimos establecidos para las características que más afectan la fertilidad.

## EXAMEN FÍSICO GENERAL

Idealmente, un ECR debería incluir un examen sistémico detallado para evaluar el estado de salud general, y aplicarse antes que cualquier otro tipo de pruebas más detalladas. La detección de enfermedades es muy importante al evaluar a los posibles reproductores; se recomienda mantener programas preventivos para detectar ciertos padecimientos como tuberculosis, brucelosis, tricomoniasis, entre otros, y así evitar el uso como reproductores de animales que padezcan enfermedades que alteren la función reproductiva o que impliquen un riesgo de transmisión al resto del hato o al hombre. El examen físico general debe incluir, por lo menos, los aspectos que se indican a continuación.

### ***Peso y condición corporal***

El peso corporal es un indicador del estado nutricional y del grado de desarrollo, y puede sugerir, en un momento dado, la existencia de problemas de manejo o enfermedades. También se debe tomar en cuenta que entre el peso corporal y la talla testicular, estimada por la circunferencia escrotal, existe una alta correlación positiva, y que, por su parte, la circunferencia escrotal está fuertemente correlacionada con la cantidad de espermatozoides que un animal es capaz de producir.

La evaluación de la condición física está sujeta a cierta subjetividad de la persona que la evalúa, ya que depende de la apreciación visual o por palpación del volumen muscular o del grado de deposición de grasa en los tejidos, aunque con la práctica cotidiana de alguno de los métodos para estimar la condición corporal puede lograrse un buen nivel de precisión y confiabilidad en las calificaciones. En general, los animales

obesos o en mal estado de carnes pueden presentar un rendimiento reproductivo deficiente; además, la obesidad o la emaciación indican una alimentación incorrecta.

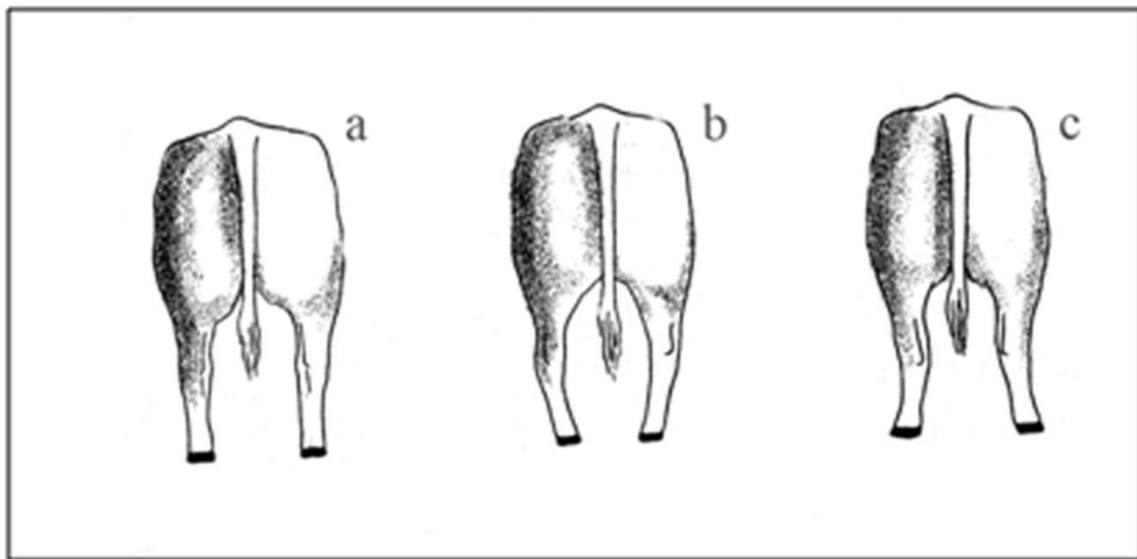
### **Conformación corporal y estado del aparato locomotor**

La conformación corporal de un macho reproductor, particularmente de las extremidades posteriores, es de gran importancia para su desempeño reproductivo. Las anomalías de conformación y otros padecimientos de las extremidades posteriores disminuyen o anulan la capacidad de servicio de los animales que las padecen. Este tipo de alteraciones son causa de *impotencia coeundi* o incapacidad para efectuar la cópula.

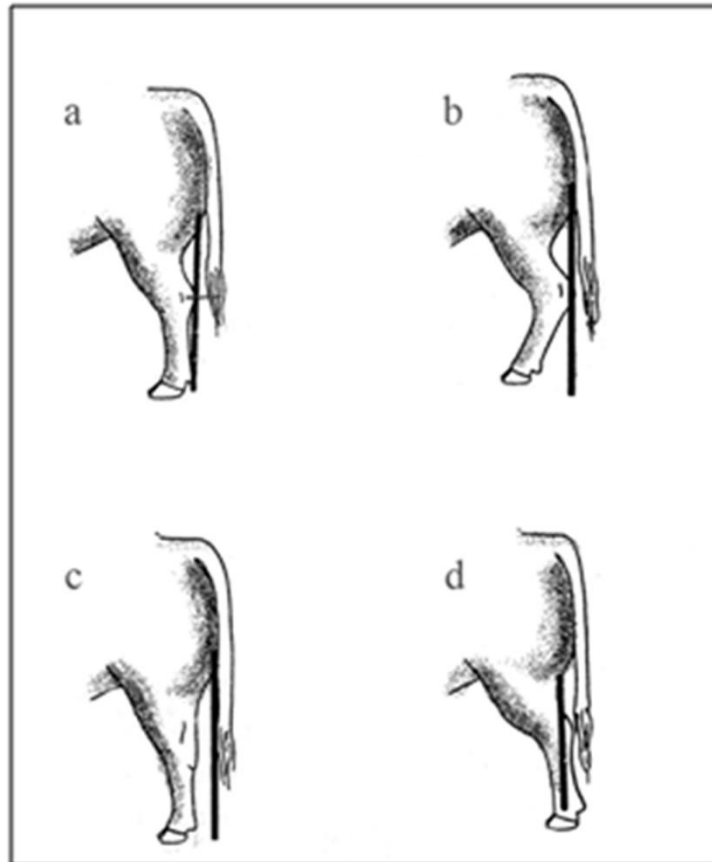
Por lo tanto, es indispensable prestar atención a la conformación y el estado que guardan las extremidades de los machos que se van a utilizar en la reproducción, y enfocarse principalmente en algunos puntos particulares:

- a. Los miembros posteriores deben estar “alineados”, vistos desde atrás, de modo que los ejes de la rodilla, de la articulación del tarso y del corvejón de cada miembro intercepten aproximadamente el mismo plano sagital, es decir, que no haya rotación lateral (hacia fuera) o medial (hacia adentro) de los mismos (figura 1).
- b. Los ángulos de las articulaciones tarsales deben tener una amplitud moderada y no ser demasiado cerrados o demasiado abiertos (figura 2).
- c. Los ejes de las articulaciones de cada una de las extremidades anteriores deben interceptar, aproximadamente, el mismo plano digital, de modo que no haya ninguna rotación de las mismas.
- d. La pendiente de las cuartillas debe ser moderada y no demasiado inclinada o débil o vertical.
- e. Las pezuñas deben ser de tamaño adecuado, de acuerdo con la edad y la talla del animal, y simétricas.
- f. El modo de andar de los animales debe indicar una buena coordinación de los miembros.

Existen otras alteraciones posibles alteraciones del aparato locomotor, algunas de ellas se relacionan con los defectos de conformación indicados y otras se presentan como consecuencia de errores en la alimentación, de cierta predisposición hereditaria o de traumas o infecciones.



**Figura1.** Conformación normal (a) y anormal (b,c) de los miembros posteriores (vistos desde atrás).



**Figura2.** Conformación normal (a) y anormal (b,c,d) de los miembros posteriores (vistos lateralmente).

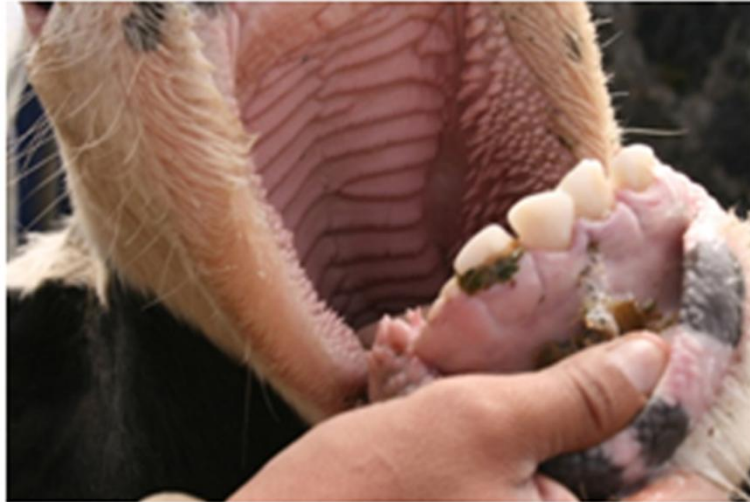### **Visión y dientes**

Las condiciones de los ojos pueden determinarse, hasta cierto punto, por su inspección cuidadosa. Poseer una visión normal es de suma importancia para un toro reproductor, ya que aunque el animal se sirve tanto de la vista como del olfato para localizar hembras en celo, se ha observado que la falta de visión inhibe en mayor grado la capacidad de los animales para reaccionar a la presencia de hembras sexualmente receptivas, que la falta de olfato. El carcinoma del ojo y la queratitis infecciosa se encuentran entre los problemas que pueden afectar la visión de los animales y reducir su capacidad reproductiva (figura 3).



**Figura3.** Poseer una visión normal es de suma importancia para un toro reproductor.

El estado de la dentadura puede determinarse por inspección, los problemas en la dentadura o en la boca disminuyen la capacidad de los animales para consumir adecuadamente el alimento, sobre todo si se trata de forrajes groseros, y puede provocar una pérdida de peso que en ocasiones dificulta el desarrollo de la función reproductiva. Otros aspectos en los que se debe poner atención durante el examen de la boca son la existencia de problemas de actinomicosis o actinobacilosis, que pueden afectar los maxilares o los tejidos blandos de la boca (figura 4).



**Figura4.** La inspección de la boca y de los dientes forma parte del examen de la salud reproductiva del semental

#### *Actividades para el alumno*

---

Realizar el examen físico general del semental, prestando especial atención en el peso, la condición corporal, el estado del aparato locomotor, la visión y el estado de los dientes.

Investigar cuáles son las principales padecimientos que afectan los miembros posteriores del toro.

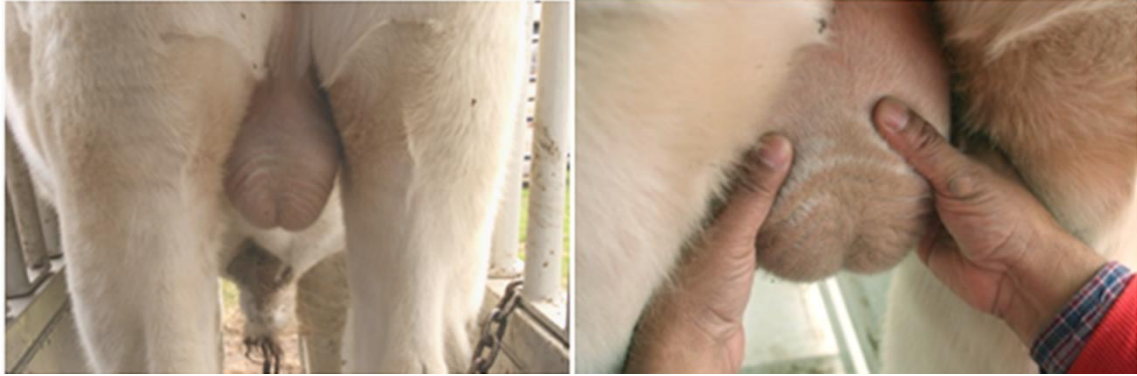
## **EXAMEN DEL APARATO REPRODUCTOR**

El examen del aparato reproductor del macho incluye los órganos genitales externos: los testículos, con sus epidídimos y su bolsa escrotal, además del pene y el prepucio; así como los órganos genitales internos: próstata, vesículas seminales y las ampollas de los conductos deferentes.

### ***Examen de los órganos genitales externos***

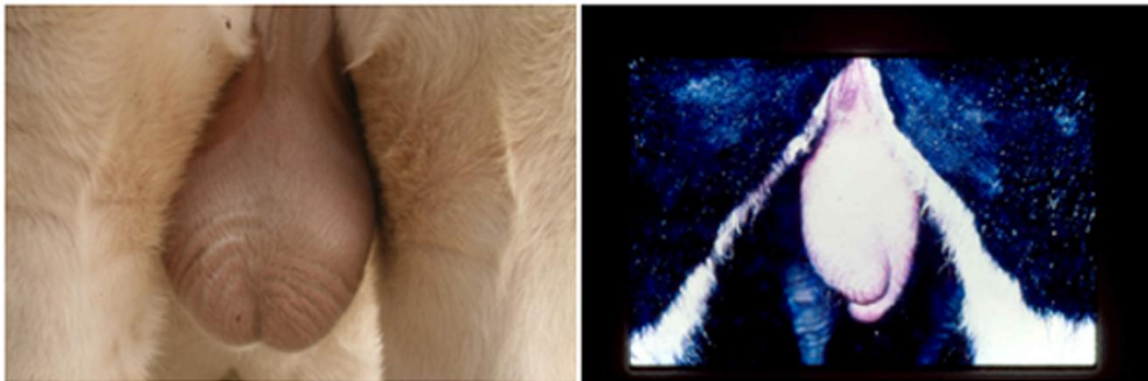
#### **Testículos, epidídimos y escroto**

La normalidad de los testículos es esencial para la función reproductiva. Como se indicó, existe una correlación positiva entre la talla testicular, determinada por la circunferencia escrotal, y la producción espermática. El examen de los testículos se efectúa por medio de la inspección visual y por palpación para determinar el número, la posición, el tamaño, la forma y la consistencia de los mismos (figura 5). Para efectuar el examen, el operador debe aproximarse al animal por la parte trasera para disminuir el riesgo de que éste le provoque algún daño. La palpación debe efectuarse cuidadosamente por toda la superficie de los testículos, incluyendo el cuello escrotal, los cordones espermáticos y los epidídimos.



**Figura5.** El examen de los testículos se efectúa por inspección visual y por palpación..

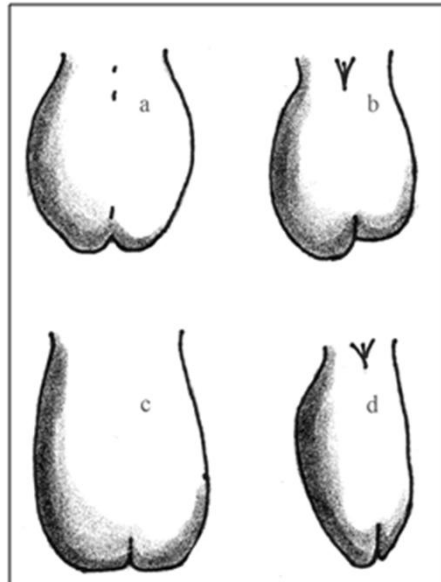
El conjunto testículos, epidídimos y bolsa escrotal tiene una configuración variable según el tamaño, la forma y la posición de las partes. En la figura 6 se ilustran los tipos de conformación que pueden observarse en casos de testículos y escroto normales, los testículos con cierto grado de rotación o con una separación clara de las colas de los epidídimos no presentan ningún inconveniente para la fertilidad de los animales.



**Figura6.** Tipos de conformación que pueden observarse en casos de testículos y escroto normales (panel izquierdo), y los testículos con cierto grado de rotación o con una separación clara de las colas de los epidídimos (panel derecho).

La figura 7 muestra algunos ejemplos de tipos de conformación anormal de los testículos; los testículos situados cerca de la pared corporal son generalmente pequeños o hipoplásicos; la hipoplasia testicular unilateral; la hernia escrotal, donde el escroto aparece distendido por la presencia de vísceras abdominales; los testículos con descenso imperfecto. Además de las alteraciones de la fertilidad que pueden presentar los animales afectados de anomalías testiculares, existe evidencia de que éstas son heredables, lo cual es una razón más para no incluir a dichos animales en la reproducción. Durante la palpación de los testículos y del escroto se pueden detectar otras alteraciones, esencialmente las adquiridas, como la presencia de adherencias entre el testículo y el escroto, a consecuencia de procesos inflamatorios, la cual debe ser desechada mediante la comprobación de la movilidad de los testículos en el saco escrotal.

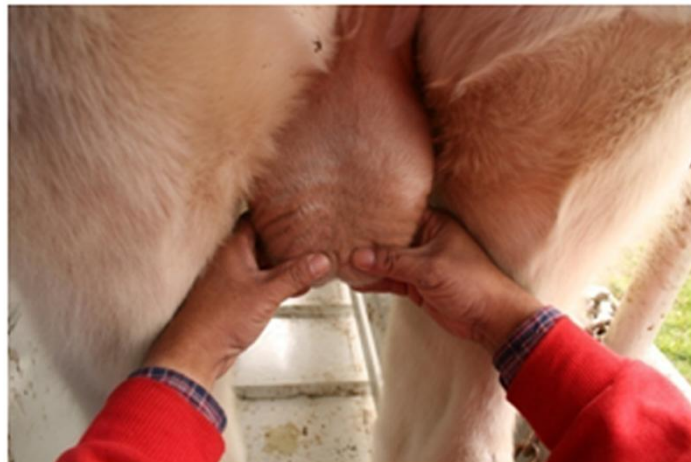



**Figura 7.** Tipos de conformación anormal de los testículos y el escroto. a) Testículos situados cerca de la pared corporal. b) Hipoplasia unilateral. c) Hernia escrotal. d) Descenso incompleto unilateral. (Ball, et al., 1983).

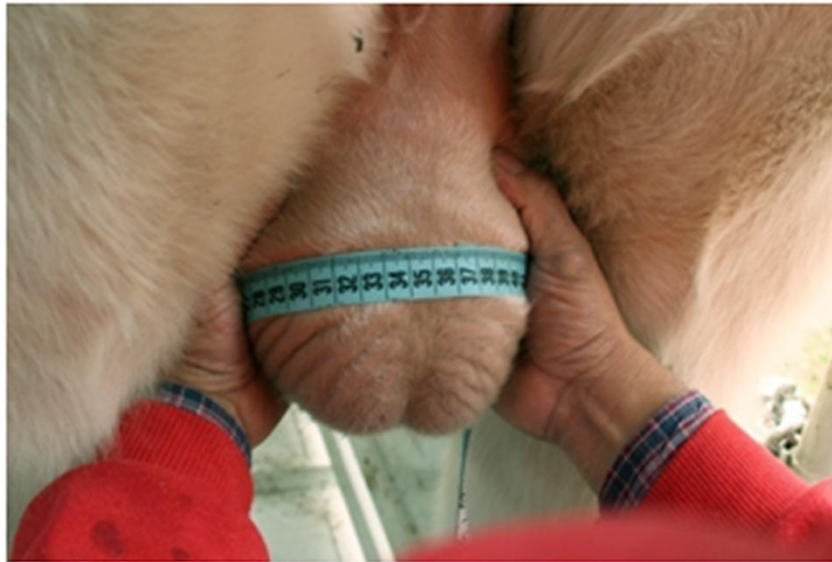Durante la palpación es muy importante determinar el grado de consistencia testicular, ya que este carácter está relacionado con la calidad del semen producido. Los testículos con funcionalidad normal presentan un buen grado de turgencia, cuando están flácidos, puede haber cierto grado de degeneración, que está relacionada con una alteración de la espermatogénesis, y conforme la degeneración progresa, se hacen más flácidos. Aunque en algunos casos la degeneración es ligera y pasajera, el proceso degenerativo puede culminar en la fibrosis y calcificación de las partes involucradas, que vuelven fácilmente distinguibles a la palpación.

Los epidídimos deben ser palpados, con cuidado, en sus tres porciones; la consistencia de estos órganos es más firme que la de los testículos (figura 8). Los epidídimos pueden presentar problemas de oclusión, de hipoplasia o aplasia e inflamatorios, así como tumores, abscesos y granulomas que pueden afectar, en consecuencia, la fertilidad de los animales.



**Figura 8.** Los epidídimos deben ser cuidadosamente palpados en sus tres porciones.

Un aspecto muy importante del examen testicular es la determinación de su talla. La circunferencia escrotal es una medida fácil de registrar y, como se relaciona estrechamente con el volumen testicular, es frecuente utilizarla para apreciar la talla de los testículos. La determinación de la circunferencia escrotal se efectúa con una cinta métrica común, o bien, con una rígida, especialmente diseñada para este fin. Para tomar dicha medida, ambos testículos deben ser descendidos firme y suavemente hasta el fondo de la bolsa escrotal; la cinta se coloca en el cuello del escroto y se desliza hacia abajo, hasta llegar a la mayor circunferencia de ambos testículos, cuya medida se registra (figura 9). Es importante señalar que la medida de la circunferencia escrotal varía principalmente por efecto de la raza y la edad del toro.



**Figura9.** Forma correcta de medir la circunferencia escrotal. Es recomendable tomar dos veces la CE para disminuir la probabilidad de error.

### **Pene y prepucio**

La integridad y la normalidad del pene y del prepucio son indispensables para la realización eficaz de la cópula. El examen de estos órganos se efectúa por inspección y por palpación; durante la palpación se debe comprobar la movilidad del pene en la vaina prepucial y buscar posibles alteraciones de orden traumático, neoplásico, etcétera.

La inspección del prepucio permite determinar su conformación y normalidad. Los animales con prepucio demasiado relajado o colgante están predispuestos a sufrir laceraciones u otros traumatismos (figura 10), capaces de provocar una postitis o inflamación del prepucio o alteraciones más graves; la eversión prepucial también predispone a este tipo de problemas. Otras alteraciones en las que el prepucio puede verse implicado son la fimosis o imposibilidad de extender el pene fuera del prepucio y la parafimosis o imposibilidad de retraerlo al interior del mismo, una vez extendido; ambas situaciones pueden deberse a alteraciones del pene o a la estrechez del orificio prepucial, congénita o a consecuencia de fibrosis o de la cicatrización de heridas prepuciales.



**Figura10.** Los toros con prepuce colgante están predispuestos a sufrir laceraciones u otros traumatismos

El examen del pene se puede efectuar mediante la exteriorización manual del mismo (con las medidas de asepsia debidas), durante la electroeyaculación o por medio de la anestesia regional de los nervios pudendos; sin embargo, la mejor manera de inspeccionarlo es durante la recolección con vagina artificial o durante la cubrición de una hembra (figura 11). Cuando no se puede inspeccionar el pene, el examen tiene que limitarse a su palpación, a través del prepuce. Las alteraciones que se pueden encontrar en el pene son heridas, enfermedades o defectos del desarrollo.



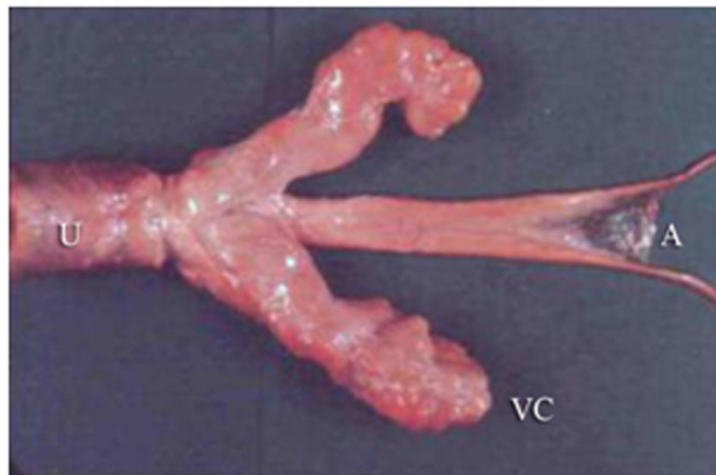
**Figura11.** La inspección del pene se puede realizar en el momento de la colección de semen mediante la electroeyaculación o con vagina artificial

### **Examen de los órganos genitales internos**

El examen de los órganos genitales internos se lleva a cabo por palpación vía rectal, en las especies en las que ello sea posible. En toros, el reconocimiento de los órganos genitales internos se inicia con la localización de la uretra pélvica, la cual se encuentra en la línea media del piso de la pelvis y se identifica como una estructura cilíndrica de 3 a 4 cm de diámetro, ligeramente aplanada dorsoventralmente. Esta estructura sirve como punto de referencia para la localización de los órganos genitales internos. El cuerpo de la próstata se localiza en el extremo dorsocraneal de la uretra pélvica como una protuberancia o cresta transversal. Aunque a la necropsia se ha encontrado que esta glándula se ve frecuentemente afectada por procesos inflamatorios en animales en los que existe alta incidencia de vesiculitis seminal, no existen reportes de alteraciones próstáticas cuyo diagnóstico pueda ser efectuado clínicamente.

La próstata sirve, a su vez, como punto de referencia para la localización de las vesículas seminales y de las ampollas de los conductos deferentes, órganos que desembocan en un punto de la uretra pélvica, conocido como colículo seminal, que se encuentra precisamente al nivel del cuerpo de la próstata. Las vesículas seminales son un par de glándulas lobuladas, casi siempre de forma alargada (alrededor de 10 cm o más de longitud), que a veces presentan cierto grado de asimetría y están situadas adelante y lateralmente al cuerpo de la próstata. Es fácil palpar estas glándulas; su consistencia normal es flexible y carnosa y sus lobulaciones son más o menos discernibles. En toros, la inflamación de las vesículas seminales o vesiculitis seminal es uno de los padecimientos más frecuentes del aparato reproductor. En general, la vesiculitis seminal: 1. Implica también la alteración de otros órganos genitales, por lo que en ocasiones se ve acompañada o seguida de ampulitis, orquitis, epididimitis o prostatitis. 2. Involucra alteraciones del semen. 3. Provoca el aumento de tamaño, el cambio de la consistencia y la desaparición de sus lobulaciones.

Las ampollas de los conductos deferentes son los ensanchamientos que presentan dichos conductos en la proximidad de su desembocadura en el colículo seminal. La posición de las ampollas es craneal con respecto al cuerpo de la próstata y entre las vesículas seminales; normalmente son palpables en su totalidad y tienen un diámetro similar o ligeramente mayor al de un lápiz común. Estas estructuras pueden verse afectadas por procesos inflamatorios relacionados, en la mayoría de los casos, con padecimientos de los órganos sexuales adyacentes; sin embargo, el diagnóstico clínico de la inflamación de las ampollas de los conductos deferentes es posible únicamente en rarísimas ocasiones.



**Figura 12.** Ampollas de los conductos deferentes (A); vesículas seminales (VS); parte de la uretra pélvica (U).

Al efectuarse el examen por palpación de los órganos genitales internos, debe igualmente practicarse el reconocimiento de los anillos inguinales internos, que son los conductos por los que las estructuras que forman el cordón espermático, pasan hacia los testículos. Las aberturas de estos conductos se encuentran craneales al borde anterior de la pelvis, a una distancia de 8 a 16 cm de ésta, y de 2 a 4 cm laterales con respecto a la línea media. El diámetro de estos anillos no debe permitir el paso de más de tres a cuatro dedos, pues los diámetros superiores al indicado aumentan el riesgo de una hernia escrotal.

### *Actividades para el alumno*

---

Evaluar la condición de los genitales externos e internos en el toro.

## **EXAMEN DE LA CALIDAD DEL SEMEN**

La determinación de las características cuantitativas y cualitativas del semen de los animales destinados a la reproducción es uno de los aspectos fundamentales de la evaluación de la función reproductiva de los machos. La evaluación macroscópica del semen comprende la apreciación de su volumen, color, pureza y pH, mientras que la evaluación microscópica incluye la determinación de la concentración, la motilidad y la morfología espermáticas.

La relación entre la calidad del semen y la fertilidad no es muy clara, debido a que las características seminales son solamente uno de los factores que determinan el grado de fertilidad, entre las cuales, las más importantes parecen ser la motilidad individual y la morfología espermática. Sin embargo, aunque la evaluación del semen no pueda utilizarse de modo confiable para predecir la fertilidad de un animal, sí puede servir para distinguir a aquellos animales cuyas características seminales están por debajo del rango normal, con el fin de eliminarlos temporal o permanentemente de la reproducción e incluir en ésta sólo a los animales con elevada probabilidad de fertilidad.

### ***Obtención del semen***

Los principales métodos para la obtención del semen en las diferentes especies domésticas son la electroeyaculación y la vagina artificial. La vagina artificial constituye el mejor procedimiento para esto, porque reproduce el proceso de eyaculación normal y las muestras que se obtienen reflejan con precisión las características del semen producido por un animal. Este método se encuentra descrito en la práctica de inseminación artificial.

Para efectuar la electroeyaculación debe colocarse al animal en un sitio en el que se le pueda restringir el movimiento adecuadamente y, en un momento dado, tomar medidas para evitar que se caiga, lo que a veces ocurre durante el proceso (figura 13). Antes de proceder a la estimulación es necesario comprobar si el orificio prepucial y la región circundante se encuentran limpios y, de lo contrario, lavar bien y secar la zona. Antes de introducir el electrodo al recto es conveniente vaciar éste del excremento que contiene, lo que puede aprovecharse para efectuar la palpación de los órganos genitales internos.

La electroeyaculación consiste en la estimulación eléctrica de los nervios que controlan el proceso de erección y eyaculación. Para provocar la eyaculación se introduce en el recto del animal una sonda cilíndrica que lleva sobre su superficie los electrodos en forma de bandas longitudinales (figura 14). Una vez instalada la sonda en el recto se inicia la estimulación eléctrica, comenzando con una baja descarga y aumentando gradualmente la intensidad del estímulo hasta que se produce la eyaculación, que puede acompañarse o no de

erección. Es importante señalar que cada estímulo a una determinada intensidad debe aplicarse durante 2 o 3 segundos antes de regresar a cero, donde se mantiene cerca de un segundo y se vuelve a aplicar; en cada intensidad, el estímulo debe aplicarse entre cinco y diez veces antes de pasar a una intensidad más alta.




**Figura13.** Para efectuar la electroeyaculación debe colocarse al animal en un sitio en el que se le pueda inmovilizar.



**Figura14.** Introducción en el recto del animal de una sonda cilíndrica, que lleva sobre su superficie los electrodos en forma de bandas longitudinales (panel izquierdo). El aumento gradual de la intensidad de estímulo provocará la eyaculación, que puede acompañarse o no, de erección (panel derecho).

Antes de producirse la eyaculación ocurre la salida de gotas claras de secreción de las glándulas accesorias; la fracción rica en espermatozoides comienza a eliminarse posteriormente, y es la parte que debe obtenerse. El semen se colecta en un recipiente especial, provisto de un mango, al que se adapta un cono de hule látex que conduce la muestra a un tubo de ensayo graduado, el cual debe estar protegido de la luz directa y mantenerse a temperatura adecuada (figura 15). En general, el semen obtenido de esta manera es menos concentrado y de mayor volumen que el obtenido por vagina artificial.



**Figura 15.** Elementos que integran un equipo de electroeyaculación (de arriba abajo): unidad de control para aplicar y regular el paso de la corriente eléctrica, dispositivo para la colección de semen (bastón, cono de látex y tubo colector), sonda cilíndrica con electrodos longitudinales.

### **Evaluación del semen**

La evaluación de muestras de semen requiere condiciones específicas de temperatura y manejo. Las determinaciones deben efectuarse rápidamente, manteniendo el semen entre 37 y 38 °C. El material que se utiliza para la evaluación debe estar a la misma temperatura que el semen, limpio y seco.

#### **Evaluación macroscópica del semen**

**Volumen.** Se determina por la lectura directa sobre la graduación del tubo de colecta de una muestra de semen. El volumen seminal en el ganado bovino puede variar dentro de unos límites relativamente amplios, aunque normalmente está en el intervalo de 5 a 8 ml.

**Color del semen.** Esta característica también se aprecia a simple vista: el color del semen depende de su concentración espermática, de su pureza y de ciertos pigmentos que en ocasiones están presentes. Las muestras poco concentradas son claras u opalescentes y las más concentradas presentan un color blanco, lechoso o cremoso. La presencia de polvo, sangre u orina, puede modificar el color del semen haciéndolo oscuro, rojizo o amarillento.

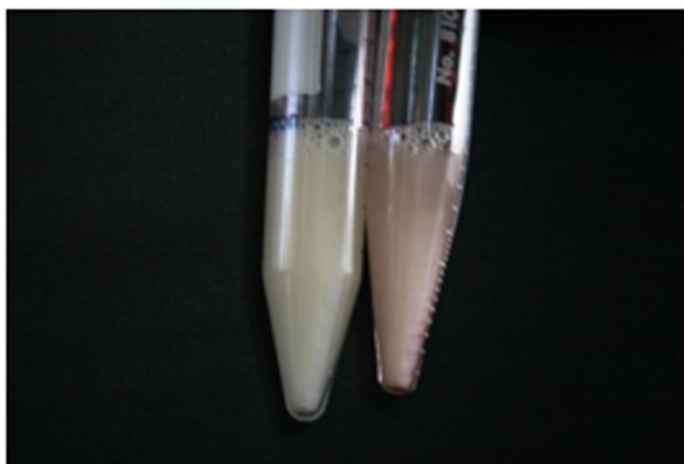
**Pureza del semen.** Puede apreciarse, en primera instancia, por su limpieza, homogeneidad y color.

**El pH del semen.** Comúnmente se determina por medio de un potenciómetro o por el método del papel indicador de pH. En general, el pH del semen bovino fluctúa entre 6.5 y 6.9, pero pueden encontrarse variaciones extremas de entre 6 y 8 o más; las muestras con alta concentración y movilidad tienden a ser más ácidas que las de menor calidad.

## Evaluación microscópica del semen

*Concentración espermática.* La determinación del número de espermatozoides por mililitro de semen se efectúa comúnmente por conteo en un hemocitómetro, tal como se cuentan las células sanguíneas. Este método consiste en diluir una pequeña porción de semen, con la ayuda de una pipeta especial, en un diluyente que mata y dispersa a los espermatozoides, tal y como se explica en la práctica de inseminación artificial.

La evaluación de la concentración espermática por apreciación visual de la densidad del semen es un método aplicable en condiciones de campo, cuando se requiere efectuar una valoración rápida de la concentración de una muestra y no se cuenta con un fotocolorímetro. Una manera de realizarla consiste en asignar a cada muestra, según su apariencia y color, una calificación que corresponde a un rango de concentración previamente establecido; así, a una muestra acuosa correspondería una calificación de pobre o mala y una concentración de menos de  $250 \times 10^6$  espermatozoides/ml; a una muestra opalescente, una calificación de regular y una concentración de entre 250 y  $400 \times 10^6$ /ml; a una muestra lechosa opaca, de buena, y una concentración entre 400 a  $750 \times 10^6$ /ml, y a una muestra cremosa, granulosa, una calificación de muy buena y una concentración de entre 750 y  $1000 \times 10^6$ /ml o más (figura 16).



**Figura 16.** La evaluación de la concentración espermática por apreciación visual de la densidad del semen.

*Obsérvese que la muestra de la derecha es acuosa, mientras que la de la izquierda es opalescente.*

*Motilidad espermática.* La evaluación de la motilidad espermática debe efectuarse lo más rápidamente posible después de la obtención del semen y en óptimas condiciones, ya que la motilidad es una característica muy sensible a la influencia la temperatura del instrumental utilizado, los cambios de pH, las variaciones de presión osmótica, entre otros factores. La motilidad espermática se evalúa, generalmente, de dos maneras: a) por observación de la motilidad masiva o vigor y b) por la observación de la motilidad individual (ambos métodos se describen en la práctica inseminación artificial). La motilidad espermática es el mejor indicador de la calidad del semen y, en particular la individual, la cual, cuando se determina adecuadamenete, manifiesta una clara correlación con la fertilidad.

*Morfología espermática.* El semen normal contiene una proporción de espermatozoides morfológicamente anormales; sin embargo, cuando esta proporción sobrepasa cierto límite, influye negativamente en la fertilidad. La determinación del porcentaje de anomalías espermáticas se efectúa por conteo de un número determinado de espermatozoides, en preparaciones teñidas o no, al microscopio, diferenciando a



los que presentan algún tipo de anomalía morfológica, de los espermatozoides normales. El método más utilizado para la determinación del porcentaje de espermatozoides anormales consiste en el conteo sobre un frotis de semen teñido con eosina-nigrosina (la metodología se describe en la práctica de inseminación artificial).

La morfología espermática y la fertilidad muestran correlación cuando las determinaciones se efectúan en condiciones adecuadas; la presencia de un elevado porcentaje de anomalías espermáticas afecta negativamente la fertilidad. En la especie bovina se considera generalmente que la proporción de anomalías primarias no debe ser mayor que 18-20%, porcentajes más elevados provocan una disminución de la fertilidad; cuando el conjunto de anomalías primarias y secundarias (porcentaje total de anomalías) va más allá de 40%, tiene igualmente efectos negativos sobre la fertilidad. Sin embargo, algunos autores consideran prudente, sobre todo trabajando en inseminación artificial, no usar semen con porcentajes totales de anomalías superiores al 20 por ciento.

Una práctica prudente en la reproducción sería emplear únicamente animales cuyas características seminales estén dentro de los valores normales, sin olvidar que la presentación de características seminales por debajo de lo normal puede ser pasajera y que, en todo caso, antes de establecer un juicio debe existir cierta seguridad de que la muestra examinada es representativa del semen producido por un animal y que el examen se desarrolló en las condiciones apropiadas. Existen diversos sistemas de calificación o normas, entre las que destacan las propuestas por la Sociedad Americana de Teriogenología, la Asociación de Veterinarios del Oeste de Canadá, la Asociación Veterinaria Australiana. El sistema de calificación del semen de la Sociedad Americana de Teriogenología para juzgar a los animales toma en cuenta únicamente la motilidad y morfología espermáticas, así como la circunferencia escrotal; la máxima calificación que se puede obtener por motilidad espermática es de 20 puntos, por morfología espermática 40 puntos y por circunferencia escrotal, igualmente 40 puntos. Según la calificación del semen, los animales son considerados satisfactorios si reúnen 60 puntos o más; cuestionables, si reúnen de 30 a 59 puntos y no satisfactorios, si reúnen menos de 30 puntos.

### *Actividades para el alumno*

---

Obtener una muestra de semen del toro para evaluar sus características macroscópicas y microscópicas.

## **EXAMEN DE LA LIBIDO Y CAPACIDAD DE SERVICIO**

La libido es el instinto, impulso o agresividad sexual de un individuo; por capacidad de servicio se entiende la capacidad de un macho para efectuar eficazmente la cópula o acoplamiento. La libido y la capacidad de servicio son dos características muy importantes para el rendimiento productivo de los animales; para la manifestación de la capacidad de servicio es condición indispensable poseer una libido adecuada, aunque ésta, por sí sola, no es suficiente para ello. Estas características están fuertemente influidas por factores genéticos; en el ganado de carne se ha comprobado la existencia de una heredabilidad de  $0.59 \pm 0.16$  en dichas características y algunas de las alteraciones que las afectan son también altamente heredables.

La libido y la capacidad de servicio se evalúan poniendo a los machos en presencia de una hembra, que puede estar en calor o no, restringida adecuadamente en un potrero de monta dentro de un corral, o libre en él si se trata de una hembra en calor, de modo que el macho pueda actuar en completa libertad. El comportamiento del toro se observa atentamente, y se van registrando sus demostraciones de interés sexual, sus intentos de monta y

las montas efectivas o servicios que realice en un periodo establecido, cuya duración puede ser variable, pero 10 minutos resultan suficientes para aportar la información que se requiere del animal; sin embargo, un periodo de observación mayor puede ser necesario para definir el origen de algunas alteraciones de la capacidad de servicio.

La calificación que se da a los animales en función del comportamiento que desarrollan es la siguiente:

0. El animal no muestra interés sexual durante el periodo de observación.
1. El animal muestra interés sexual en una ocasión.
2. Muestra interés sexual en más de una ocasión.
3. Muestra interés sexual persistente.
4. Efectúa una monta o intento de monta, sin servicio.
5. Efectúa dos montas o intentos de monta, sin servicio.
6. Más de dos montas o intentos de monta, sin servicio.
7. Un servicio (monta, penetración y eyaculación) sin interés sexual posterior.
8. Un servicio seguido de interés sexual, incluyendo montas o intentos de monta.
9. Dos servicios sin interés sexual posterior.
10. Dos servicios seguidos de interés sexual, incluyendo otras montas, intentos de monta u otros servicios.

Es recomendable evaluar a un animal por lo menos en dos ocasiones, de preferencia en días diferentes, y retener los mejores resultados como indicadores de su libido y capacidad de servicio. La aplicación de la prueba de libido y capacidad de servicio es muy importante para valorar el potencial reproductivo de un animal, sobre todo si se va a utilizar en monta natural, así como para detectar a los animales con algún defecto en la capacidad reproductiva que no sea posible advertir por medio del examen del estado físico y de la función reproductiva.

El veredicto final acerca de un animal debe emitirse considerando cuidadosamente los diferentes aspectos incluidos en la evaluación, las condiciones en que se efectuó ésta y el sistema de reproducción en el que se pretenda utilizar el animal. En un momento dado, un animal puede tomarse por inepto para la reproducción porque la evaluación se efectuó en condiciones adversas para él. En otros casos será factible utilizar animales imposibilitados para copular o sin libido, aplicando electroeyaculación para obtener semen para la inseminación artificial, aunque no debe olvidarse que en ciertos impedimentos existe el riesgo de transmitir a la descendencia características desfavorables para la reproducción.

#### *Actividades para el alumno*

---

Observar el comportamiento del toro durante el proceso de la obtención del semen con vagina artificial, y registrar sus demostraciones de interés sexual, los intentos de monta y las montas efectivas o servicios que realice en un periodo determinado.

## *Literatura recomendada*

---

- Ball L, RS Ott, RG Mortimer y JC Simons. Manual for breeding soundness examinations of bulls, vol. XII. EUA: Journal of the Society for Theriogenology, 1983.
- Barh AL y RJ Oko. Abnormal morphology of bovine spermatozoa. Iowa: Iowa State University Press, 1989.
- Hopkins FM y JC Spitzer. The new Society for Theriogenology breeding soundness evaluation system. The Veterinary Clinics of North America (Food Animal Practice). 1997; 13 (2): 283-293.
- Silva MC. Evaluación de la capacidad reproductiva del macho bovino. México: Universidad Autónoma de Yucatán, 1989.
- Wenkoff Martin. The evaluation of bulls for breeding soundness. 2<sup>da</sup> ed. Canadian Veterinary Association, 1988.

# Práctica 7

---

## **PARÁMETROS REPRODUCTIVOS EN VACAS LECHERAS**

JOEL HERNÁNDEZ CERÓN

### **OBJETIVO**

Conocer la metodología de la estimación de los parámetros reproductivos mediante el análisis de los datos de un hato lechero, para evaluar la eficiencia reproductiva.

### **ACTIVIDADES**

Explicación de los diferentes sistemas de registros reproductivos.

Obtención de los principales parámetros reproductivos.

Evaluación de la eficiencia reproductiva e identificación de problemas.

Elaboración de un informe escrito del estado reproductivo y de propuestas para mejorar la eficiencia reproductiva.

### **HABILIDADES QUE DESARROLLARÁ EL ALUMNO**

Aprender a calcular y a interpretar los principales parámetros reproductivos en el ganado lechero.

## INTRODUCCIÓN

La utilización de registros reproductivos y la captura correcta de la información son requisitos para el análisis de los parámetros. La falta de registros confiables es un problema en muchos hatos lecheros. El primer paso para establecer un sistema de registros reproductivos es la identificación correcta del ganado (figura 1). Una opción práctica es el uso de tarjetas reproductivas, las cuales sirven para tomar la información junto a la vaca (figura 2); estas tarjetas se deben conservar en la oficina, para lo cual puede ser útil un archivero o una simple caja (figura 3). En algunos hatos se emplean programas de computación que permiten el cálculo rápido de los parámetros reproductivos, sin embargo, la interpretación y la toma de decisiones de manejo la hace el veterinario.

En esta práctica se revisarán los principales parámetros reproductivos, la forma en que se calculan y su interpretación.



*Figura1. Identificación de las vacas. Colocar dos aretes ofrece ventajas ante la pérdida de uno de ellos.*

## INTERVALO ENTRE PARTOS (IP)

El parámetro que engloba a la mayoría de los indicadores reproductivos es el intervalo entre partos (IP) y se calcula sumando los días que transcurren entre un parto y el siguiente. Este es el parámetro reproductivo por excelencia; sin embargo, es tan general que no permite hacer un análisis de los problemas reproductivos, ni facilita la toma de decisiones. Hace 30 años, el intervalo entre partos recomendado era de 12 meses, porque era lo mejor para lograr la máxima producción de leche. Actualmente, aparte de que es imposible alcanzar un IP de 12 meses, no constituye el mejor intervalo para obtener la mayor producción. Las vacas lecheras están sujetas a un manejo intensivo para que produzcan grandes volúmenes de leche (>8 500 kg/lactancia), lo cual se asocia

con una disminución de la fertilidad, y en estas condiciones es prácticamente imposible lograr un IP de 12 meses.

El tener un IP corto no siempre resulta conveniente, ya que se obtiene menor volumen acumulado de leche por lactancia; además, es frecuente que muchas vacas lleguen al momento del secado con alta producción. En hatos lecheros en condiciones intensivas de producción, la meta esperada de intervalo entre partos es de 13.5 meses.

## **PORCENTAJE TOTAL DE VACAS GESTANTES (PVG)**

Para facilitar el análisis y la comprensión de los parámetros reproductivos, se tomará como ejemplo un hato con 1 000 vacas con un IP de 13.5 meses. En este hato, todas las vacas deberían parir en 13.5 meses, en promedio. Se esperaría, además, que las pariciones estuvieran distribuidas de manera homogénea durante todo el año, por lo que deberíamos dividir el total de la población de vientres entre el IP ( $1\ 000/13.5$ ). Es decir, que al mes tendrían que estar pariendo 74 vacas, lo cual representa 7.4% de la población mensual, porcentaje que se puede aplicar a cualquier tamaño de hato y representa la base para calcular otros parámetros reproductivos.

Con el objeto de mantener una población estable, mensualmente debería quedar gestantes la misma proporción de vacas (7.4% vacas gestantes/mes), lo cual puede constituir una meta del establo; sin embargo, existen explotaciones que por tener una alta incidencia de abortos, este porcentaje debe incrementarse cada mes, para compensar la pérdida de gestaciones.

Un parámetro que ofrece una visión global de la fertilidad del hato es el porcentaje total de vacas gestantes. Este indicador se calcula a partir de las vacas positivas al diagnóstico de gestación (60 días del último servicio) e incluye las vacas secas. Así que, se multiplica 7 (los meses que sabemos que está gestante la vaca) por el porcentaje de vacas que deben estar gestando cada mes ( $7 \times 7.4\%$ ), de lo que resulta 52%. La meta esperada de éste parámetro es 50% de vacas gestantes en cualquier momento del año. Este dato se calcula fácilmente y es de mucha utilidad, pues refleja rápidamente la fertilidad en los últimos meses.

## **PORCENTAJE DE VACAS INSEMINADAS POR DÍA O MES (VI)**

Para lograr la meta del porcentaje de vacas gestantes por mes, se debe inseminar un número determinado de vacas diariamente. Considerando que se necesitan tres servicios en promedio para lograr que la vaca quede gestante (porcentaje de concepción de 30%), entonces se deberían inseminar, en el caso de nuestro ejemplo, 222 vacas al mes ( $3\ 000$  vacas inseminadas en 13.5 meses = 222 IA por mes). Visto de otra forma, se debe estar inseminando 22% de las vacas por mes ( $7.4\%$  de vacas gestantes por mes  $\times$  3 servicios = 22%).

## **EFICIENCIA EN LA DETECCIÓN DE ESTROS (EDE)**

Este parámetro se refiere a la proporción de vacas observadas en estro del total elegible para mostrar celo en un periodo equivalente a la duración de un ciclo estral; se calcula a partir de las vacas que reúnen las siguientes características:

No inseminadas

Sin patologías reproductivas



### ***Intervalos cortos (< 17 días)***

Indican que las vacas se están inseminando sin estar verdaderamente en estro, lo cual ocurre, por lo general, cuando se aplican criterios erróneos para seleccionar a las vacas en estro. Los ciclos cortos también pueden deberse a la presencia de quistes foliculares. Se espera que menos de 10% de las vacas tengan intervalos cortos.

### ***Intervalos largos (25-35 días)***

Están relacionados con la muerte embrionaria después del día 18, en la cual el embrión alcanza a bloquear la regresión del cuerpo lúteo, pero muere en los siguientes días. Se espera que menos de 10% de las vacas presenten ciclos largos.

### ***Intervalo dobles (36-48 días)***

Las vacas que muestran intervalos dobles representan el problema más frecuente en el análisis de la información reproductiva de un hato lechero. Estas vacas no fueron detectadas en su retorno al estro, sino hasta el siguiente ciclo. Se espera que menos de 20% de las vacas presenten ciclos dobles.

### ***Intervalos de más de 48 días***

La meta para la proporción de vacas con intervalos mayores de 48 días es cero; sin embargo, por lo común, hasta 15% de las vacas caen en esta categoría, lo cual indica serios errores en el manejo reproductivo, pues es el resultado de que estas vacas no fueran detectadas en sus dos retornos al estro ni pasaran al diagnóstico de gestación.

## **PORCENTAJE DE CONCEPCIÓN (PC)**

Se refiere a la proporción de vacas gestantes del total inseminado durante un intervalo de tiempo definido. Es difícil poner una meta para este parámetro, ya que depende de diversos factores que pueden variar entre los hatos y también se ven afectados por la época del año. No obstante, se considera una buena meta entre 35 y 40%. Porcentajes menores en la tasa de concepción están asociados con un aumento en la incidencia de fallas en la fertilización y con la muerte embrionaria temprana.

## **TASA DE PREÑEZ (TP)**

La tasa de preñez se refiere a la proporción de vacas que gestan, del total que se espera que presente calor durante un periodo equivalente a un ciclo estral; se calcula multiplicando la eficiencia en la detección de estros por el porcentaje de concepción, y el resultado se divide entre 100. Así, en un hato con una eficiencia en la detección de estros de 50% y con un porcentaje de concepción de 30, la tasa de preñez es de 15%. Este número indica que, de las vacas elegibles para inseminar en un ciclo estral, sólo 15% de ellas queda gestante. La máxima aspiración para un productor o veterinario es lograr que la tasa de preñez sea igual al porcentaje de concepción, lo cual indica que todas las vacas elegibles para ser inseminadas realmente se están inseminando (100% de eficiencia en la detección de estros). Una meta posible para la tasa de preñez en los hatos lecheros nacionales es de 20 por ciento.

## **PORCENTAJE DE DESECHOS**



Este parámetro indica la proporción de vacas que se eliminan del hato involuntariamente (muerte o enfermedad) o voluntariamente (baja producción o falla reproductiva). El desecho anual es distinto en cada hato, pero en general es de 20 a 40%. La meta anual de este parámetro es de 30% (2.5% mensual). Se espera que la proporción de desecho voluntario e involuntario sea igual; sin embargo, la proporción real de desechos involuntarios llega a ser de hasta 70%, lo cual se asocia al manejo intensivo al que está sujeto el ganado lechero. Que el hato tenga bajo porcentaje de desechos (15 a 20%) no necesariamente indica que esté bien manejado, ya que puede ser el resultado de retener a las vacas más allá del tiempo recomendable. Por el contrario, si aumenta el porcentaje de desechos (40%), se debe poner especial atención al manejo general, porque pueden estar eliminándose vacas demasiado jóvenes (2.5 lactancias en promedio).

## **PORCENTAJE DE VACAS SECAS (VS)**

En un hato bien manejado se espera que 15% esté en el grupo de las vacas secas, en cualquier momento del año. Dentro de este porcentaje están consideradas las vaquillas de reemplazo (12.5% vacas secas y 2.5% de vaquillas). Un incremento en la proporción de vacas secas indica una falta de homogeneidad en la distribución de los partos durante el año o un aumento del tiempo de permanencia (más de dos meses) en el grupo seco, lo cual está relacionado con problemas de infertilidad. Por el contrario, una disminución de la proporción de vacas secas indica que no se está cumpliendo con el porcentaje de vacas gestantes por mes; dicho de otra forma, refleja un aumento del número de vacas abiertas debido frecuentemente a la alta incidencia de abortos en los establos.

El número de vacas secas permite hacer un diagnóstico rápido del estado reproductivo de un hato. Así, en el hato de 1 000 vacas al que se refiere el ejemplo, debe de haber 150 vacas secas.

## **DÍAS EN LECHE (DEL)**

Los días en leche es el promedio de días en lactación de las vacas del hato que están en producción. Este parámetro se calcula sumando los días en lactación que tiene cada vaca y se divide entre el total de vacas. En un hato con una distribución uniforme de los partos durante el año, hay vacas con diferentes días en leche; así, hay vacas en lactación temprana, media y avanzada. El parámetro de referencia se calcula restando los días que la vaca está seca, al intervalo entre partos ideal ( $405 - 60 = 345$  días) y se divide entre dos ( $345/2 = 172$  días). La meta de días en leche es de 160 a 170 en cualquier momento del año. A diferencia de los días abiertos o del intervalo entre partos, la estimación de los días en leche incluye a todas las vacas en producción, independientemente de su estado reproductivo. En los hatos de nuestro país con frecuencia este parámetro es de más de 200 días. Un incremento en el promedio de días en leche indica un aumento del número de vacas con lactaciones de más de 365 días, lo cual obedece a periodos abiertos largos y, específicamente, a problemas de fertilidad.

## **DÍAS ABIERTOS (DA)**

Este parámetro indica los días que transcurren del parto al momento en que la vaca queda gestante. Al calcular los días abiertos se debe ser cuidadoso, pues hay dos maneras de hacerlo: en la primera se consideran sólo las vacas que quedan gestantes, por lo cual ocurre una subestimación del parámetro; este cálculo arroja resultados muy “alegres” (120 o 130 días abiertos), ya que no toma en cuenta a las vacas que pueden tener

más del promedio obtenido y que no están gestantes. En la segunda se consideran las vacas gestantes y las que aún no han quedado preñadas; este método es el más justo, porque el parámetro obtenido se acerca más a la realidad. La meta de este parámetro, considerando a las vacas gestantes y a las abiertas, es de 150 días.



*Figura3. Archivero para manejar en forma práctica las tarjetas reproductivas; permite la clasificación de las vacas por mes en que ocurrió el parto o por estado reproductivo.*

## **ABORTOS**

Se le llama aborto a la expulsión uterina del feto vivo o muerto, antes de que se cumpla el periodo fisiológico de gestación. Es deseable que la proporción de abortos no sea mayor que 12% anual. Lamentablemente, en algunos casos las pérdidas de la gestación son superiores a 30% anual.

### *Actividades para el alumno*

Calcular los siguientes parámetros reproductivos, a partir de registros de una unidad de producción de leche, y elaborar un informe escrito del estado reproductivo y de las propuestas para mejorar la eficiencia reproductiva:

- Intervalo entre partos
- Días abiertos
- Porcentaje de concepción al primer servicio
- Porcentaje de vacas gestantes
- Días en leche
- Porcentaje de vacas con intervalos entre servicios dobles.

## *Literatura recomendada*

---

Galina CS y MJ Valencia, editores. Reproducción de los animales domésticos. 2<sup>a</sup> ed. México (DF): Limusa, 2007.

Hernández Cerón J y J Zavala, editores. Reproducción bovina. México (DF): División Sistema de Universidad Abierta y Educación a Distancia, FMVZ-UNAM, 2007.

Youngquist RS y WR Threlfall, editores. Current Therapy in Large Animal Theriogenology. 2<sup>da</sup> ed., EUA: Elsevier Health Sciences, 2007.

# Práctica 8

---

## **MANEJO REPRODUCTIVO EN GANADO BOVINO EN SISTEMAS DE PRODUCCIÓN DE LECHE**

JOEL HERNÁNDEZ CERÓN

### **OBJETIVO**

Conocer las técnicas de diagnóstico y tratamiento de los desórdenes reproductivos, así como los métodos de control artificial de la reproducción, mediante la demostración práctica, para aplicarlas al manejo reproductivo del ganado lechero.

### **ACTIVIDADES**

Explicación de las características reproductivas propias de la especie.

Manejo de registros reproductivos y selección de vacas para revisión.

Evaluación del aparato reproductor mediante palpación rectal en vacas posparto.

Aplicación de tratamientos a vacas posparto.

Evaluación del aparato reproductor mediante palpación rectal en vacas en anestro.

Aplicación de tratamientos a vacas anéstricas.

Diagnóstico de gestación.

Elaboración de un informe escrito, el cual deberá describir un programa de manejo reproductivo en ganado lechero.

### **HABILIDADES QUE DESARROLLARÁ EL ALUMNO**

Conocimiento del manejo reproductivo básico de un hato lechero y el manejo de los fármacos utilizados.

## INTRODUCCIÓN

El manejo reproductivo comienza con la identificación del ganado y el registro de la información en tarjetas reproductivas. La tarjeta reproductiva facilita la captura y manejo de la información; sin embargo, en algunos hatos se toma la información en libretas o en hojas tabuladas y después se capturan en la computadora. Independientemente del sistema de registro de la información, ésta debe ser clara y confiable.

En los programas de manejo reproductivo de los hatos lecheros se revisan cuatro grupos:

1. Vacas posparto
2. Vacas en anestro
3. Vacas para diagnóstico de gestación
4. Vacas problema.

## VACAS POSPARTO

La revisión posparto es una actividad que ocupa la mayor parte del tiempo que el veterinario invierte en la atención del hato. Todas las vacas se revisan por vía rectal el día 15 posparto, con el propósito de detectar y atender oportunamente problemas del puerperio, tales como endometritis, metritis y piómetras. Sin embargo, hay vacas con antecedentes de distocia, retención placentaria, hipocalcemia y cetosis, las cuales son más propensas a desarrollar metritis de pronóstico grave; en estos casos los animales se revisan en la primera semana posparto.

### ***Retención Placentaria***

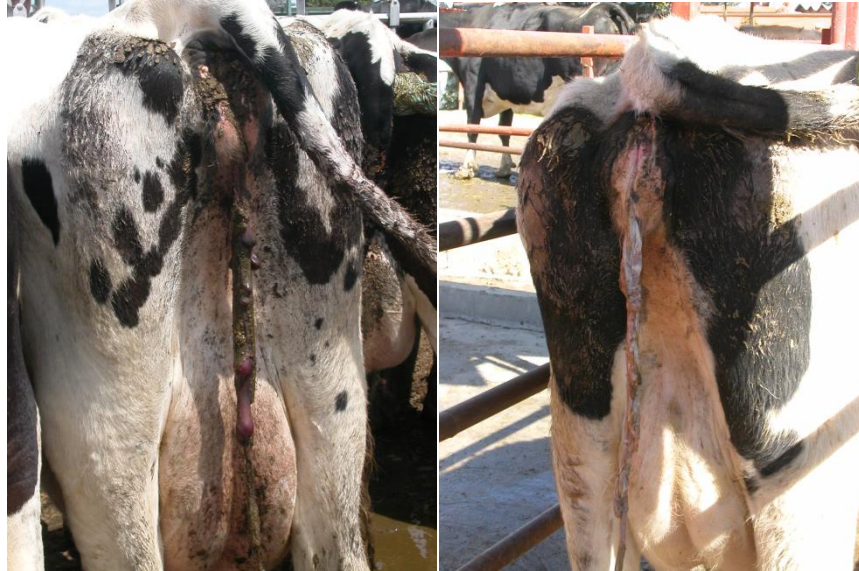Las membranas placentarias se eliminan durante las 12 horas siguientes al parto. El retraso en la eliminación de la placenta por más de 12 horas se considera un caso patológico que debe revisarse y tratarse inmediatamente, para evitar consecuencias negativas. La retención de placenta (RP) ocurre por la dificultad de la placenta para desprenderse de las carúnculas o por la falla mecánica para eliminarla, o por ambas. La incidencia de RP varía de 5 a 15% y depende, en gran parte, del estado de salud y manejo del hato. El efecto de la RP en la eficiencia reproductiva está determinado básicamente por la severidad de la metritis subsiguiente, ya que más de 60% de las vacas con RP desarrollan metritis. La RP ocasiona un alargamiento del periodo del parto a la concepción y se le relaciona con la reducción del porcentaje de concepción, de lo que resulta un aumento del intervalo entre partos (figuras 1 y 2).

Existen diversos tratamientos para la RP, tales como la remoción manual de la placenta junto con la aplicación local de antibióticos (bolos o infusiones) o la administración de productos hormonales (oxitócicos y PGF<sub>2α</sub>); no obstante, la utilidad de estos tratamientos es discutible.

La remoción manual de la placenta es el tratamiento más popular; sin embargo, no es el más conveniente, ya que ocasiona daños en el endometrio, que van desde ligeras hemorragias hasta hematomas, aun cuando no haya evidencias externas. Además, disminuye la capacidad fagocitaria de los leucocitos uterinos, de lo que resulta una metritis más severa, mayor retraso de la involución uterina y un bajo desempeño reproductivo.

Otra opción para tratar a las vacas con RP consiste en cortar la placenta al nivel de la vulva y vigilar a la vaca por si presenta fiebre. Estas vacas se incluyen posteriormente en el programa de revisiones semanales, puesto que seguramente desarrollarán metritis o endometritis. La administración de antibióticos, tanto en los casos de remoción manual como en los de no remoción, depende del estado general de la vaca.

Para el tratamiento de la RP existen otros métodos que se basan en la administración de hormonas que estimulan la movilidad uterina (oxitocina, estrógenos y PGF2 $\alpha$ ); sin embargo, los resultados no son satisfactorios, ya que la causa menos frecuente de este padecimiento es la incapacidad mecánica del útero para expulsar la placenta.



**Figuras 1 y 2.** Vacas con retención de placenta; de 5 a 15 por ciento de las vacas lecheras llegan a presentar esta enfermedad. La etiología más frecuente es de naturaleza infecciosa (abortos).

### **Endometritis y metritis**

En la práctica, se le llama metritis a cualquier proceso inflamatorio del útero que se acompaña por la eliminación de exudado purulento viscoso o acuoso; sin embargo, esta concepción difiere de la definición correcta de metritis: el proceso inflamatorio que involucra las diferentes capas del útero (mucosa, muscular y serosa). El padecimiento se presenta principalmente en los primeros 10 días posparto y se caracteriza clínicamente por elevación de la temperatura, retraso de la involución uterina, eliminación de secreciones uterinas purulentas y fétidas, y en ocasiones se acompaña de septicemia y toxemia. Por otra parte, “endometritis” se refiere a la inflamación de la mucosa uterina; clínicamente se caracteriza por un retraso de la involución uterina y por la eliminación de exudado purulento o mucopurulento.

La metritis y la endometritis afectan la eficiencia reproductiva de diversas formas: perturban la función ovárica, provocan un alargamiento de periodo del parto al primer servicio y disminuyen la fertilidad. Además, estos trastornos ocasionan considerables pérdidas económicas a causa de la disminución de la producción de leche, el costo de los tratamientos y una menor eficiencia reproductiva.

Las bacterias más frecuentes encontradas en procesos inflamatorios en el útero son: *Arcanobacterium pyogenes* (antes *Actinomyces pyogenes*), *Fusobacterium necrophorum*, *Bacteroides melaninogenicus* y *Escherichia coli*. Los tres primeros actúan sinérgicamente. Así, *A pyogenes* produce un factor de crecimiento para *F necrophorum* y ésta produce una leucotoxina; *B melaninogenicus* produce una sustancia que disminuye la quimiotaxis e inhibe la fagocitosis.

Para evitar el efecto negativo de las infecciones uterinas en la eficiencia reproductiva es necesario su diagnóstico y tratamiento oportunos. El diagnóstico se basa en la evaluación uterina por medio de la palpación rectal, en la cual se revisa el grado de involución uterina y las características de las secreciones. Además, es

necesaria la evaluación clínica general, ya que las vacas con metritis durante los primeros 10 días posparto llegan a presentar fiebre.

Existen diferentes tratamientos para la metritis o endometritis, tales como el uso de antibióticos por vía sistémica o intrauterina, infusiones intrauterinas de sustancias antisépticas y la administración de hormonas.

### **Tratamientos con antibióticos**

Los tratamientos intrauterinos con antibióticos se han aplicado durante muchos años y son una opción, siempre y cuando se consideren ciertos aspectos: el útero es un medio anaeróbico, hay presencia de exudado y tejidos en descomposición y una gran diversidad de bacterias, algunas de las cuales llegan a producir enzimas que inactivan los antibióticos. La penicilina por vía intrauterina es efectiva para curar infecciones entre los días 25 y 30 posparto, es decir, cuando ya ha habido una disminución en la diversidad de especies bacterianas (menor probabilidad de que alguna bacteria produzca penicilinasas) y predomina *A. pyogenes*, que es sensible a este antibiótico. Las cefalosporinas por vía intrauterina y sistémica han demostrado su efectividad en las metritis durante las primeras semanas posparto.

Las tetraciclinas son el grupo de antibióticos de elección en la terapia intrauterina, por su amplio espectro y su aceptable actividad en el estado del útero posparto; sin embargo, a causa de su uso indiscriminado se ha desarrollado resistencia bacteriana.

### **Tratamiento con infusiones de sustancias antisépticas**

También se aplican tratamientos de sustancias antisépticas por vía intrauterina. El más frecuente consiste en la infusión de soluciones de yodo; sin embargo, los resultados de esta terapia no son positivos y además se asocian con una disminución de la fertilidad subsiguiente. Se debe ser prudente en el empleo de sustancias antisépticas por vía intrauterina, ya que todas ellas provocan irritación del endometrio, lo cual afecta los mecanismos de defensa del útero y en ocasiones llegan a provocar necrosis del endometrio.

### **Tratamientos hormonales**

La administración de estrógenos en casos de metritis, particularmente cuando el útero retiene mucho líquido, es una práctica frecuente en condiciones de campo. Se sabe que los estrógenos que produce el organismo favorecen la capacidad del útero para eliminar las infecciones; sin embargo, en dosis farmacológicas el efecto es negativo, debido a que pueden propiciar que las infecciones asciendan a los oviductos y provoquen salpingitis y adherencias ováricas y, en consecuencia, problemas de infertilidad.

El uso de la  $\text{PGF}_2\alpha$  debe considerarse como una opción de tratamiento individual, cuando la vaca presente metritis y un cuerpo lúteo. En estos casos la inyección de la  $\text{PGF}_2\alpha$  puede coadyuvar a la solución del problema.

### **Piómetra**

La piómetra es un trastorno que se presenta con mayor frecuencia en los primeros 30 días posparto. Su desarrollo es favorecido por la ovulación y formación de un cuerpo lúteo en los primeros 20 días posparto y por la existencia de una infección uterina. Así, la progesterona ayuda al crecimiento bacteriano y cierra el cérvix, lo que ocasiona una acumulación de exudado purulento en el útero y la persistencia del cuerpo lúteo. El tratamiento indicado consiste en la administración de  $\text{PGF}_2\alpha$ .

Registrar los casos clínicos encontrados durante la revisión posparto y los tratamientos administrados en cada caso.

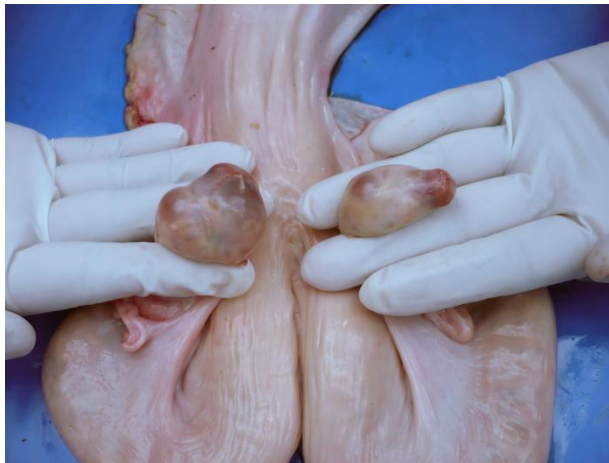## VACAS EN ANESTRO

Después del parto las vacas lecheras tienen un periodo en el cual no presentan ciclos estrales. La duración de este periodo es variable y depende de diversos factores tales como condición corporal, balance energético y producción de leche, por mencionar los más importantes. La primera ovulación ocurre entre los 30 y 50 días posparto. Es recomendable que el periodo del parto a la primera ovulación sea lo más corto posible, ya que de este modo las vacas tienen un mejor desempeño reproductivo.

Las vacas lecheras deben inseminarse una vez que presentan ciclos estrales y que termina el periodo voluntario de espera, es decir, el tiempo que tiene que transcurrir después del parto para llevar a cabo la primera inseminación. Es común que ésta se realice en el primer estro, que se presenta después del día 50 posparto; sin embargo, la fertilidad lograda con este servicio es baja, por lo que se opta por inseminar después del día 60 o 70.

La probabilidad de que la vaca sea inseminada depende de la eficiencia de la detección de estros. Es común que la mitad de los estros no sean observados por los trabajadores de los hatos lecheros, por tal razón, muchas vacas no son inseminadas una vez que termina el periodo de espera voluntario. Por otro lado, hay vacas que por enfermedad o por balance energético negativo, están en anestro aun después de que termina el periodo voluntario de espera. Así, para identificar las causas de la falta de presentación del estro, todas las vacas que no hayan sido inseminadas al día 60 posparto, deben ser revisadas por vía rectal para aplicar el tratamiento o manejo pertinente.

El manejo de estas vacas requiere el conocimiento de la fisiología ovárica. Durante la revisión se pondrá especial atención en las características del útero y estructuras ováricas, puesto que de ello depende la toma de decisiones. En la descripción de los hallazgos por palpación se emplean claves reproductivas que se registran en tarjetas.



**Figura 3.** En la revisión del aparato reproductor de las vacas con historia clínica de anestro debe palparse primero el útero, para determinar si hay algún proceso que influya en la función ovárica (gestación o piómetra), y después los ovarios, para identificar estructuras (cuerpo lúteo y folículos), y a partir de ello, aplicar el tratamiento adecuado. En esta fotografía aparece una vaca con tres folículos y dos cuerpos lúteos.

Alrededor de 5% de las vacas llegan a presentar doble ovulación.



La palpación comienza en el útero (U); en éste es importante determinar si no hay gestación, posteriormente se evalúa la consistencia, que puede ser normal (N), edematosa (E) o turgente (T). El útero turgente es de consistencia firme con tono, y los cuernos se encuentran contraídos; el útero edematoso se siente pesado, y después de ejercer presión con los dedos, quedan marcadas las huellas (signo de godete); el útero de consistencia normal no tiene edema ni turgencia. Después de evaluar el útero se procede a palpar los ovarios comenzando con el derecho (D) y posteriormente el izquierdo (I) (figura 3). A continuación se describen los posibles hallazgos y su tratamiento o manejo.

### ***UN DCL<sub>2 o 3</sub> IF10; UN DF10 ICL<sub>2 o 3</sub>; UN DE ICL<sub>2 o 3</sub> F5***

Útero normal con un cuerpo lúteo (CL<sub>2 o 3</sub>) y folículos de diferente diámetro. La consistencia normal del útero (cuando no hay edema o turgencia) se encuentra en vacas no gestantes durante el diestro, o en las que están en anestro. El CL<sub>2 o 3</sub> es una estructura muy desarrollada que deforma el ovario y en algunos casos representa más de 50% de la masa ovárica. La determinación de si el CL es dos o tres parte de una apreciación subjetiva de su tamaño, y no tiene sentido práctico, pues en cualquiera de los dos casos el manejo es el mismo. El CL indica que la vaca está en cualquier día del diestro y, por lo tanto, que está ciclando. Durante el diestro pueden haber folículos de distinto tamaño en cualquiera de los dos ovarios, ya que esto depende de las ondas de desarrollo folicular. Es importante señalar que las estructuras mencionadas se encuentran, tanto en ovarios diferentes como en el mismo ovario. El hallazgo más importante en esta etapa es la presencia del cuerpo lúteo porque permite el tratamiento con PGF2 $\alpha$ , que provoca la presentación del estro en las siguientes 48 a 120 h. Este estado fisiológico es el más frecuente en las vacas en anestro, pues el diestro ocupa 60% de los días del ciclo estral.

### ***UE DCL<sub>1</sub> IF10***

Útero edematoso con un cuerpo lúteo 1 y un folículo de 10 mm de diámetro. El útero edematoso puede encontrarse en el proestro y metaestro. La presencia del CL<sub>1</sub> y un folículo grande indica que se trata de una vaca que muy probablemente se encuentra en proestro. La diferencia entre un CL<sub>1</sub> y un CL<sub>2 o 3</sub> es básicamente su tamaño; un CL<sub>1</sub> es una estructura pequeña con consistencia dura. Cabe señalar que el margen de error en la palpación de cuerpos lúteos es grande, y la precisión de los resultados depende en gran medida de la técnica empleada y de la habilidad del médico. En trabajos realizados por veterinarios con amplia experiencia, apoyados con determinaciones de progesterona, se ha encontrado que 20% de las estructuras que ellos diagnostican como cuerpo lúteo no lo son. Las vacas que tienen estas características deben ser marcadas, para que los trabajadores les pongan más atención, ya que presentarán el estro en los siguientes dos a cinco días. Si no se observa que la vaca está en estro, deberá revisarse la siguiente semana.

### ***UT DE IF10 o 15***

Útero turgente o con tono, ovario derecho estático (liso) y ovario izquierdo con folículo de 10 o 15 mm de diámetro. Estos hallazgos, además de la presencia de moco estral, corresponden a una vaca en estro. Con frecuencia en la palpación de las vacas en anestro se encuentran vacas en estro, las que deberán ser programadas para inseminación.

### **UE DE IE**

Útero con edema y ovarios estáticos. Estas observaciones corresponden a una vaca en metaestro, aunque son insuficientes para determinarlo, ya que también pueden corresponder a un animal en proestro o en anestro verdadero. Un hallazgo adicional que permite ser más acertado en el diagnóstico es el sangrado metaestral; la presencia de sangre en el moco cervical indica con seguridad que la vaca está en metaestro; sin embargo, no todas las vacas presentan este sangrado. En esos casos, las vacas deben ser palpadas siete días después, para confirmar o corregir un primer diagnóstico. Si la primera palpación fue correcta, en la segunda se encontrará un CL<sub>2,3</sub>.

### **UE DCH IF10**

Útero con edema, ovario derecho con un cuerpo hemorrágico (CH) y ovario izquierdo con un folículo de 10 mm de diámetro. Estas observaciones son de una vaca en metaestro. El cuerpo hemorrágico es considerado como la fase de transición entre el folículo ovulatorio y el cuerpo lúteo funcional; el CH se palpa como una estructura pequeña con una saliente en forma de torre y es muy suave al tacto. La estimación del tamaño del CH (1, 2 o 3) es totalmente subjetiva y carece de aplicación práctica, porque en este momento no es posible hacer nada, pues el CH no es sensible a la PGF<sub>2α</sub>; por tal motivo será necesario esperar cuatro o cinco días para que se convierta en un cuerpo lúteo y así poder destruirlo con PGF<sub>2α</sub>. En la rutina estas vacas se palpan en la siguiente revisión (siete días después).

### **UN DE IE**










Útero normal y ovarios estáticos. Esto caracteriza a las vacas que están en anestro verdadero. Las vacas caen en anestro principalmente por encontrarse en balance negativo de energía; el problema es más grave en vacas de primer parto. El único tratamiento efectivo consiste en mejorar su estado metabólico. Los tratamientos hormonales tales como GnRH y progestágenos no funcionan si no se resuelve primero su estado nutricional.

### **UN DQF IE**

Útero normal y quiste folicular. El quiste folicular es un folículo de más de 20 mm de diámetro de paredes delgadas. Esta es una anomalía del ovario y obedece a una deficiencia en la secreción preovulatoria de LH. Si bien estas vacas se caracterizan por tener estros recurrentes, también llegan a presentar anestro. El tratamiento consiste en la administración de GnRH o hCG. Con ello se provocará la luteinización, y la consiguiente formación de un cuerpo lúteo, el cual, posteriormente sufrirá una regresión natural, que concluirá con el reinicio de su actividad cíclica.

### **UN DQL IE**

Útero normal y quiste luteinizado. Este quiste también es provocado por una deficiencia en la secreción de LH, sólo que en este caso la deficiencia fue parcial, lo cual ocasiona cierto grado de luteinización. El quiste luteinizado es una estructura de más de 20 mm de diámetro y de paredes gruesas. En este caso el tratamiento indicado es la administración de PGF<sub>2α</sub>. En la práctica es difícil diferenciar un quiste folicular de uno luteinizado; por esto, el tratamiento recomendable es, primero, la administración de GnRH o hCG, y de 7 a 9 días después, la aplicación de PGF<sub>2α</sub> (cuadro 1).

<b>Cadro1. Claves reproductivas y manejo en le ganado lechero</b>					
<b>CLAVE</b>	<b>ÚTERO</b>	<b>OVARIOS</b>	<b>ETAPA</b>	<b>TRATAMIENTO</b>	
<b>UTDF<sub>15</sub>IE</b>	turgente		<b>estro</b>	<b>Inseminación Artificial</b>	
<b>UED<sub>DOV</sub>IE</b>	edematoso		<b>metaestro</b>	<b>Ver en 7 días +PGF2<sub>α</sub></b>	
<b>UEDCH<sub>1</sub>F<sub>5</sub></b>	edematoso		<b>metaestro</b>	<b>Ver en 7 días +PGF2<sub>α</sub></b>	
<b>UNDCLIF<sub>10</sub></b>	normal		<b>diestro</b>	<b>PGF2<sub>α</sub></b>	
<b>UEDCL<sub>1</sub>IF<sub>10</sub></b>	edematoso		<b>proestro</b>	<b>Ver calor + IA</b>	
<b>UNDEIE</b>	normal		<b>anestro</b>	<b>Mejorar alimentación</b>	
<b>UEDEIE</b>	edematoso		<b>metaestro o anestro</b>	<b>Ver en 7 días</b>	
<b>UNDQFIF<sub>10</sub></b>	normal			<b>GnRH o hCG +PGF2<sub>α</sub> (9 días después)</b>	
<b>UNDF<sub>10</sub>IQL</b>	normal			<b>GnRH o hCG+PGF2<sub>α</sub> (9 días después)</b>	

*Cuadro 1. Claves reproductivas y manejo en el ganado lechero*

### *Actividades para el alumno*

Registrar los hallazgos durante la palpación rectal de vacas anéstricas y los tratamientos administrados en cada caso.

## **VACAS PARA DIAGNÓSTICO DE GESTACIÓN**

El tercer grupo que se revisa rutinariamente lo conforman las vacas para diagnóstico temprano de gestación. Aquí se incluyen las vacas que tienen 40 días de haber sido inseminadas. Es más importante diagnosticar cuales vacas no están gestantes (vacías); en caso de que éstas tengan un cuerpo lúteo pueden ser tratadas con PGF2<sub>α</sub>. Cuando existe duda en el diagnóstico de gestación, no se debe tomar una decisión en ese momento, sino esperar 15 días y repetirlo.

En la práctica es aconsejable que las vacas se palpen antes de suspender el ordeño (secado) para confirmar la gestación (séptimo mes de gestación). Suele ocurrir que en esta palpación aparecen vacas vacías, lo cual puede deberse a la presentación de abortos que pasan inadvertidos, fetos momificados o macerados; si bien tales condiciones son poco frecuentes, conviene realizar esta práctica rutinariamente para evitar pérdidas mayores.

### *Actividades para el alumno*

Registrar la proporción de vacas gestantes, del total seleccionado para diagnóstico; asimismo, anotar los hallazgos en las vacas no gestantes, y los tratamientos que se les aplicaron. .

## **VACAS PROBLEMA**

En este grupo están incluidas las vacas que han sido inseminadas en más de cuatro ocasiones y no han quedado gestantes. Estos animales se deben considerar en el programa de manejo reproductivo, ya que la causa de la infertilidad puede diagnosticarse. En este grupo también se incluyen las vacas diagnosticadas como gestantes y que regresan al estro o tienen signos de haber abortado.

El programa de trabajo descrito considera principalmente actividades de reproducción, lo cual no significa que el veterinario dedicado al manejo reproductivo sólo se dedique a la exploración rectal de las vacas. En el programa de manejo se deben tener en cuenta todos los factores que puedan afectar la eficiencia reproductiva, tales como técnicas de alimentación, ambiente, sanidad e instalaciones (figuras 4, 5 y 6).



**Figura4.** La revisión del aparato reproductor de las vacas se puede realizar en diferentes áreas de la explotación, siempre y cuando se garantice la seguridad del veterinario y las vacas. La fotografía muestra el manejo dentro de un corral que cuenta con sistema de candado; **Figura5.** Manejo de las vacas en un corral específico para ello.



**Figura6.** *Revisión ginecológica en un sistema de manejo en el cual quedan las vacas en espina de pescado después de salir de la sala de ordeño.*

*Actividades para el alumno*

---

Registrar los hallazgos en las vacas problema y los tratamientos que se les aplicaron.

## *Literatura recomendada*

---

Arthur GH, DE Noakes y H Pearson. Veterinary reproduction and obstetrics. 6<sup>a</sup> ed., Londres: Bailliere Tindall, 1989.

Galina CS y MJ Valencia, editores. Reproducción de los animales domésticos. 2<sup>a</sup> ed. México (DF): Limusa, 2007.

Hernández Cerón J y J Zavala, editores. Reproducción bovina. México (DF): División Sistema de Universidad Abierta y Educación a Distancia, FMVZ-UNAM, 2007.

Senger PL. Pathways to pregnancy and parturition. 2<sup>da</sup> ed. Ephrata (PA): Current Conceptions, 2003.

Youngquist RS y WR Threlfall, editores. Current therapy in large animal theriogenology. 2<sup>da</sup> ed., EUA: Elsevier Health Sciences, 2007.

# Práctica 9

---

## **MANEJO REPRODUCTIVO EN GANADO BOVINO EN SISTEMAS DE PRODUCCIÓN DE CARNE Y DOBLE PROPÓSITO**

JOEL HERNÁNDEZ CERÓN

### **OBJETIVO**

Conocer los métodos de control artificial del ciclo estral y las técnicas de manejo de la vaca posparto mediante la demostración práctica, para aplicarlos al manejo reproductivo en el ganado productor de carne y doble propósito.

### **ACTIVIDADES**

Explicación de las características reproductivas propias de la especie.

Manejo de registros y cálculo de parámetros reproductivos.

Evaluación del aparato reproductor mediante palpación rectal.

Aplicación de tratamientos hormonales para la sincronización de estros.

Aplicación de tratamientos hormonales para la inducción de actividad ovárica en hembras en anestro.

Informe escrito de la evaluación y del programa reproductivo propuesto.

### **HABILIDADES QUE DESARROLLARÁ EL ALUMNO**

Conocimiento del manejo reproductivo básico de un hato productor de carne o doble propósito y aprendizaje del empleo de productos hormonales para la sincronización de estro e inducción de actividad ovárica en vacas en anestro.

## CARACTERÍSTICAS DE LOS SISTEMAS DE PRODUCCIÓN DE CARNE Y DOBLE PROPÓSITO

**E**n México existen estados o regiones con mayor tradición en la producción de ganado bovino en sistemas de carne y doble propósito. Los estados del centro y norte de la República y las regiones tropicales se caracterizan por tener los inventarios más grandes de ganado en sistemas de producción de carne. En las regiones tropicales y subtropicales se encuentra el mayor número de productores de ganado bovino en sistemas de doble propósito.

El sistema de producción de carne está organizado en ganaderías de cría (sistema vaca-becerro), en las cuales se producen becerros de 6 a 8 meses de edad, que posteriormente son sometidos a programas de engorda en sistemas intensivos o son exportados a los Estados Unidos. Aunque algunos ganaderos producen sus propios animales para sus programas de engorda, la mayoría de ellos adquieren los becerros destetados. Los sistemas de doble propósito se manejan en forma similar a los de carne; sin embargo, en los primeros, las vacas son ordeñadas parcialmente y se dejan durante el día con sus crías para que las amamenten.

En los sistemas de producción de carne y doble propósito, los animales se encuentran generalmente en pastoreo. La reproducción por lo común se lleva a cabo por programas de empadre. Pocas vacas en estos sistemas se manejan en programas de inseminación artificial.

Los programas de empadre están determinados por la disponibilidad de forraje; en éstos se busca programar los partos para la mejor época del año, para que las vacas puedan mantener a la cría y estén en condiciones de iniciar su actividad ovárica posparto lo más pronto posible, y de esta manera abrir la posibilidad de una nueva gestación.

Básicamente, se practican dos tipos de empadres: continuo y estacional. En los programas de empadre continuo los toros permanecen todo el tiempo con las vacas y los partos se distribuyen durante el año. En los empadres estacionales se ponen en contacto los toros y las hembras durante un periodo corto (tres meses), en los cuales se espera que una alta proporción de las hembras presenten estro y sean servidas. Una de las ventajas de este empadre es que permite contar con lotes uniformes de animales destetados, lo que favorece su comercialización y el manejo en los ranchos (figuras 1, 2 y 3).



**Figura 1.** Ganado bovino en sistemas de producción de carne en pastoreo.





*Figuras 2 y 3. En los sistemas de producción de carne el becerro es amamantado durante 6 a 8 meses, lo cual provoca ausencia de ciclos estrales (anestro). El efecto del amamantamiento es más intenso cuando hay deficiencias nutricionales.*

## PARÁMETROS REPRODUCTIVOS

En este tipo de ganaderías se manejan básicamente los siguientes indicadores de la eficiencia reproductiva: la edad al primer parto, el intervalo entre partos, porcentaje de concepción y tasa de pariciones (fertilidad anual).

### **Edad al primer parto**

La edad al primer parto está determinada por la edad en que la hembra llega a la pubertad. Es frecuente que las hembras alcancen esta etapa de desarrollo muy tarde (18 meses). El factor que en mayor grado determina la edad a la que se presenta la pubertad es la alimentación. Algunas hembras llegan a ésta, pero debido a un cambio en la disponibilidad de forraje, caen en anestro y vuelven a ciclar hasta el siguiente año; por esta razón, en ocasiones tienen su primer parto después del tercer año (meta 30 meses).

### **Intervalo entre partos**

El intervalo entre partos es el indicador de la eficiencia reproductiva más utilizado en bovinos; éste se refiere al tiempo que transcurre entre un parto y el siguiente. Lo ideal sería que todas las vacas tuvieran un parto cada año, sin embargo, debido a las deficiencias en la alimentación, el intervalo es mayor de 18 meses. El inicio de la actividad ovárica posparto en los bovinos bajo sistemas de producción de carne o doble propósito es la principal limitante en su reproducción, ya que es común que la primera ovulación ocurra después del día 150 posparto, lo cual trae como consecuencia que los intervalos entre partos sean mayores de 18 meses.

Durante el último tercio de la gestación, las concentraciones séricas de LH y FSH son bajas, debido a la retroalimentación negativa de los estrógenos y la progesterona de origen ovárico y placentario, lo cual provoca la supresión del desarrollo folicular. En la primera semana posparto, la FSH comienza a secretarse, lo que estimula el desarrollo folicular; sin embargo, ningún folículo dominante llega al término de su desarrollo, porque se carece del estímulo apropiado de la LH. Entre los días 15 a 20 posparto, la hipófisis adquiere la capacidad de liberar LH con una frecuencia apropiada para que ocurra la maduración de un folículo y la ovulación; no obstante, el amamantamiento suprime la secreción de GnRH, lo cual inhibe la ovulación.

El destete ocasiona un incremento en la frecuencia de pulsos de LH, lo que da como resultado la maduración final del folículo, en el pico preovulatorio de LH y la ovulación. El manejo del amamantamiento es

una opción para reducir el periodo de anestro. De esta forma, el destete temporal (48-72 h) o el amamantamiento restringido (cuando el becerro es amamantado durante periodos cortos al día), en vacas con buena condición corporal, inducen la ovulación.

La mala nutrición y una pobre condición corporal alargan el anestro posparto. Es difícil separar los factores que afectan el período de anestro posparto, ya que el efecto del amamantamiento está asociado a la condición corporal y, ésta, a la nutrición. El tiempo que transcurre entre el parto y la primera ovulación se correlaciona positivamente con la pérdida de condición corporal, es decir, a mayor pérdida de condición corporal, más largo es el intervalo del parto a la primera ovulación. El efecto que tiene una mala nutrición en la duración del anestro posparto es evidente en las regiones de tropicales y subtropicales, donde la alimentación es la principal limitante.

### ***Porcentaje de concepción y tasa de pariciones***

El porcentaje de concepción indica la proporción de vacas que gestan, del total de vacas servidas (monta natural o inseminación artificial), y la tasa de pariciones se refiere a la proporción de vacas que paren, del total de vacas expuestas a los toros durante el empadre. El porcentaje de concepción en el ganado productor de carne fluctúa entre 50 y 70% y la tasa de pariciones es, en general, de 50%. Cabe aclarar que este último parámetro es más bajo que el porcentaje de concepción, debido a que no todas las vacas expuestas a los toros están ciclando y, por lo tanto, no son servidas.

#### *Actividades para el alumno*

---

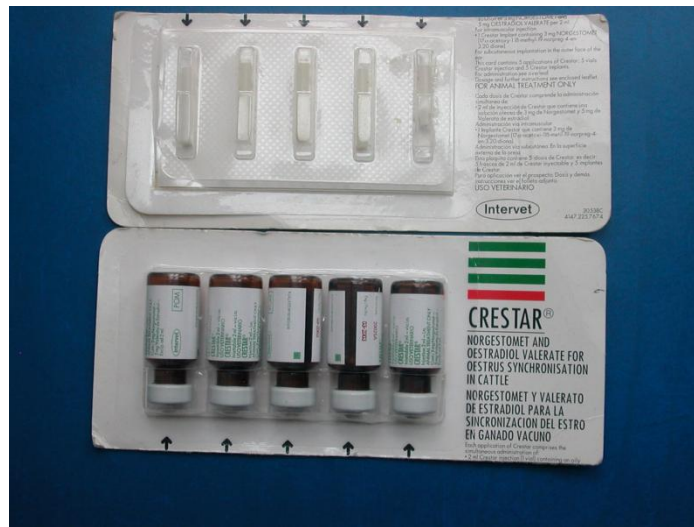Calcular los principales parámetros reproductivos en una unidad de producción de ganado bovino de carne o doble propósito.

## **SINCRONIZACIÓN DE ESTROS E INDUCCIÓN DE ACTIVIDAD OVÁRICA**

La sincronización de estros es una herramienta de gran utilidad para el manejo reproductivo en bovinos bajo sistemas de producción de carne y doble propósito. Esta técnica facilita la aplicación de la inseminación artificial y la programación de los partos. Los tratamientos hormonales más usuales para la sincronización del estro e inducción de actividad ovárica posparto consisten en la administración de progestágenos. Dentro de este grupo de hormonas se encuentra la progesterona, la cual es un progestágeno natural, y los progestágenos sintéticos, como el acetato de melengestrol (MGA) y norgestomet.


Existen tratamientos cortos que consisten en un implante subcutáneo de norgestomet en la parte externa de la oreja, a todas las vacas, independientemente de la etapa del ciclo estral en que se encuentren (figura 4). El tratamiento se complementa con una inyección intramuscular de valerato de estradiol y norgestomet, al momento de poner el implante, el cual permanece en la oreja durante nueve días. En este esquema, la inyección de estradiol y norgestomet evita el desarrollo normal del cuerpo lúteo en las vacas que reciben el implante durante el metaestro. En las vacas implantadas durante el diestro, el cuerpo lúteo sufre regresión natural. El tiempo de presentación del estro a partir de que se retira el implante es de 48 a 72 h y la proporción de animales en estro con frecuencia es mayor de 80%. La inyección de valerato de estradiol y norgestomet tiene el inconveniente de que puede provocar estro en animales en anestro o alteraciones en las relaciones temporales entre el inicio del estro, pico preovulatorio de LH y ovulación, debido a que los niveles de

estradiol permanecen altos después de retirar el implante. Una opción para evitar el efecto negativo del estradiol consiste en sustituir la inyección de estradiol por la administración de una dosis luteolítica de  $\text{PGF2}\alpha$  al momento de retirar el implante.



**FIGURA 4.** Implantes de norgestomet; se insertan en el tejido subcutáneo de la parte externa de la oreja.

Otro tratamiento consiste en la inserción intravaginal de un dispositivo liberador de progesterona (CIDR, por sus siglas en inglés: Controlled Internal Drug Release, figura 5), que se combina con la inyección de benzoato de estradiol al momento de su inserción y permanece 12 días, aunque este tiempo puede acortarse, siempre y cuando se acompañe con la inyección de una dosis luteolítica de  $\text{PGF2}\alpha$  al momento de retirarlo. Por ejemplo, hay tratamientos de siete o nueve días, con buenos resultados. El estro se presenta de 48 a 72 h posretiro y la proporción de vacas en estro es similar a la obtenida con otros progestágenos.



**Figura5.** Dispositivo intravaginal liberador de progesterona (CIDR). En esta secuencia se muestra la forma de uso: primero se cierra el dispositivo y se fija al aplicador, posteriormente se introduce hasta el fondo de la vagina y se libera. Al final del tratamiento el dispositivo se retira jalando el segmento de plástico.

Los progestágenos orales son una alternativa en las técnicas de sincronización del estro, ya que son efectivos y significativamente más económicos que otros métodos. El MGA es un progestágeno oral, útil para mejorar la eficiencia alimenticia e inhibir la presentación de estros en las hembras en los corrales de engorda. Este compuesto tiene una alta potencia, hasta 300 veces mayor que la de otros compuestos del mismo género; en bovinos es posible suprimir la presentación del estro y la ovulación con 0.5 mg al día.

Un esquema con MGA consiste en la administración de 0.5 mg de MGA en el alimento al día durante 9 a 14 días. Después del retiro del MGA, el estro se presenta de 72 a 144 h (figura 6); el tiempo de presentación del estro es mayor que en los tratamientos con norgestomet o CIDR y obedece al tiempo que toma la eliminación del progestágeno del tracto digestivo. La fertilidad del estro sincronizado es baja en los tratamientos largos, por lo que en algunos esquemas se deja pasar el primer estro y se insemina hasta el segundo, el cual todavía mantiene un alto grado de sincronización. Se ha desarrollado un método que consiste en administrar MGA por 14 días, dejar pasar el estro sincronizado, y 17 días después del día en que se dejó de administrar el progestágeno, aplicar una dosis de PGF2 $\alpha$ . Con este procedimiento la mayoría de las vacas tendrán un cuerpo lúteo al momento de la administración de PGF2 $\alpha$ . Otro esquema práctico es la administración de MGA durante nueve días y una dosis de PGF2 $\alpha$  el último día de tratamiento. Los resultados con estos métodos son buenos, tanto en el porcentaje de animales en estro, como en la fertilidad obtenida (figura 7).



**Figura6.** Acetato de melengestrol (MGA). Estos progestágenos, que se administran en el alimento; constituyen una alternativa en las técnicas de sincronización del estro, por su eficacia y bajo costo.

En las vacas en sistemas de producción de carne y doble propósito, se emplean algunos tratamientos hormonales para inducir la ciclicidad, que se basan en la administración de progestágenos (implantes de norgestomet, MGA o CIDR's) y la gonadotropina coriónica equina (eCG). Lo que se pretende con éstos es simular la presencia de un cuerpo lúteo y estimular el desarrollo folicular, respectivamente. Para que este tratamiento tenga éxito, se debe administrar en vacas de más de 60 días posparto (el efecto inhibitorio del

amamantamiento es más débil), con buena condición corporal, y practicar un destete temporal de 48 a 72 h. Si todo esto ocurre, el tratamiento provoca que una alta proporción de las vacas muestre un estro fértil.

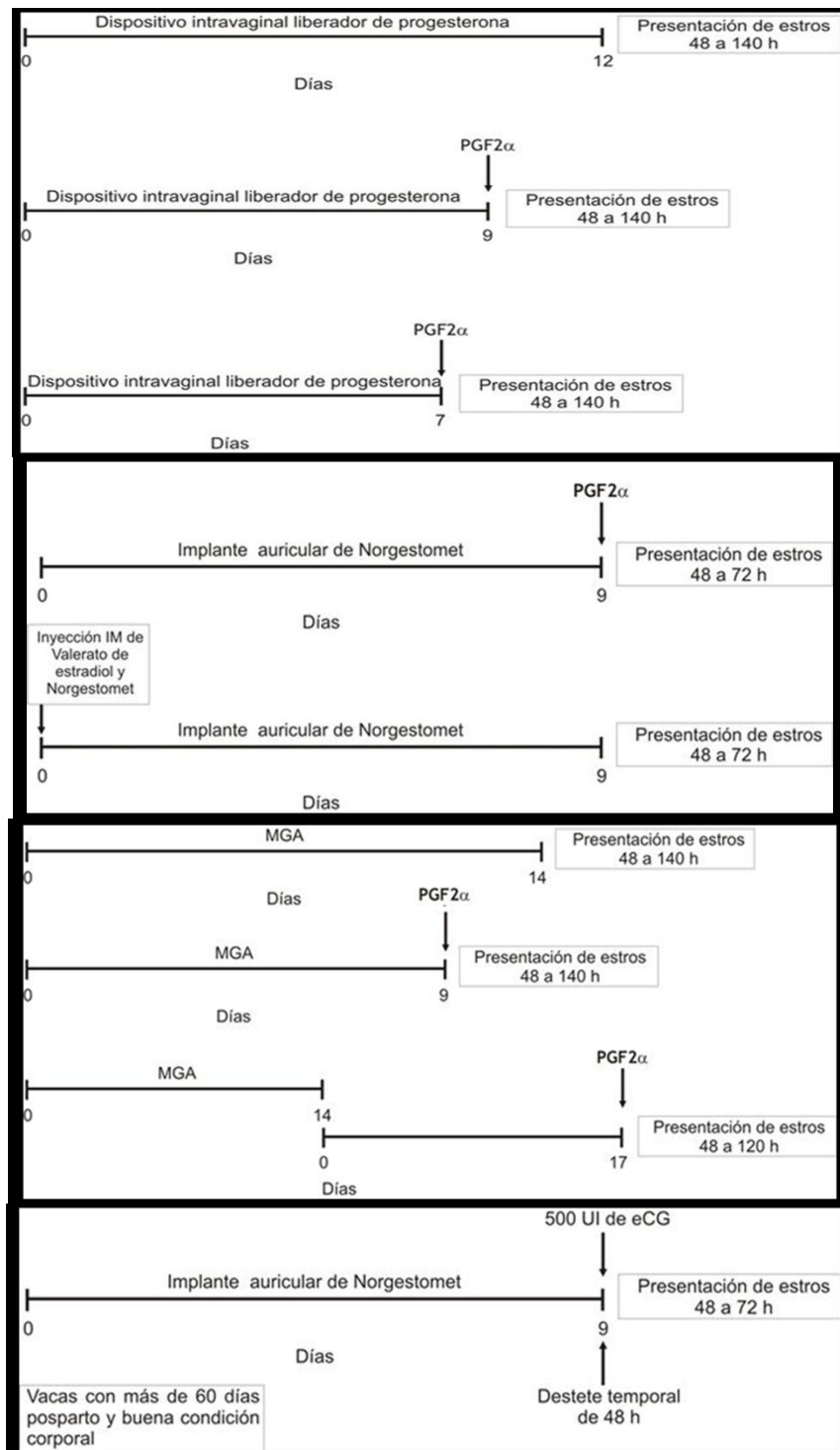


Figura7. Programas de sincronización de estros con diferentes progestágenos

*Actividades para el alumno*

---

Seleccionar a las vacas y los productos hormonales para un programa de sincronización del estro.

Aplicar un tratamiento sincronizador con progestágenos (implantes o dispositivos intravaginales liberadores de progesterona) y entregar un informe con la descripción del protocolo de sincronización y de los resultados obtenidos.

## *Literatura recomendada*

---

- Galina CS y MJ Valencia, editores. Reproducción de los animales domésticos. 2<sup>a</sup> ed. México (DF): Limusa, 2007.
- Hernández Cerón J y J Zavala, editores. Reproducción bovina. México (DF): División Sistema de Universidad Abierta y Educación a Distancia. FMVZ, UNAM, 2007.
- Senger PL. Pathways to pregnancy and parturition. 2<sup>da</sup> ed. Ephrata (PA): Current Conceptions, 2003.
- Youngquist RS y WR Threlfall, editores. Current therapy in large animal theriogenology. 2<sup>da</sup> ed., EUA: Elsevier Health Sciences, 2007.

# Práctica 10

---

## MANEJO REPRODUCTIVO EN OVINOS Y CAPRINOS

JUAN ALBERTO BALCÁZAR SÁNCHEZ

### OBJETIVOS

El alumno aprenderá a aplicar a la hembra las diferentes técnicas reproductivas, de tal manera que desarrolle habilidades y destrezas que empleará adecuadamente en su ámbito profesional.

### ACTIVIDADES

Evaluación clínica reproductiva de las hembras

Descripción de la técnica de vaginoscopia

Detección de hembras en celo

Uso del macho provisto con mandil

Uso del arnés marcador

Aplicación de técnicas para la reproducción asistida

Aplicación de esponjas intravaginales

Aplicación de dispositivos liberadores de progesterona (CIDR)

Inseminación artificial (IA) (cervical o transcervical)

Elaboración de pipetas de IA cervical

Técnicas de diagnóstico de gestación

Técnica de palpación abdominal - peloteo fetal

No retorno al estro

Métodos ecográficos



## INTRODUCCIÓN

Las ovejas y las cabras están clasificadas como poliéstricas estacionales (figura1), lo que indica que su temporada reproductiva se limita a cierta época del año. La reproducción estacional está regulada por la cantidad de horas luz (fotoperiodo).

La actividad sexual se inicia cuando la cantidad de horas luz disminuye (otoño e invierno). Durante su estación reproductiva, los ciclos estrales se presentan a intervalos de  $17 \pm 3$  días en la oveja y  $21 \pm 3$  días en la cabra, y éstos sólo son interrumpidos por la gestación o por la llegada del anestro.

Cabe resaltar una serie de procesos que ocurren durante el ciclo estral, cuyo conocimiento es de suma importancia para poder realizar exitosamente el manejo reproductivo.

El estro es el periodo donde las hembras manifiestan conductas de atracción a los machos bastantes marcadas, que incluyen, entre los signos externos, el enrojecimiento de la vulva y, en ocasiones, una descarga de moco proveniente de la vagina; agitación constante del rabo e incluso, aunque muy raro, intentos de monta a otras hembras. Sin embargo, el signo cien por ciento seguro es la inmovilidad a la monta. Lo normal es que en la primera ovulación de cada estación reproductiva las cabras y las ovejas no presenten signos de celo.

El estro en las cabras dura normalmente de 24 a 48 horas, y de 24 a 36 horas en la oveja, y la ovulación coincide con el final mismo; su duración varía en función de la edad, la raza y la frecuencia del contacto con los machos, de forma que resulta más corto en animales jóvenes.

Después de ocurrida la ovulación, se forma un cuerpo hemorrágico que posteriormente se transformará en cuerpo lúteo, cuya función principal es la de producir progesterona, hormona responsable del establecimiento y mantenimiento de la gestación. Cuando la gestación no ocurre, el cuerpo lúteo es lisado por efecto de la prostaglandina  $F2\alpha$  ( $PGF2\alpha$ ), hormona producida por el útero, que reinicia otro ciclo estral; el conocimiento de estos procesos reproductivos permitirá un manejo práctico de los pequeños rumiantes.



Figura1. Imagen de una cabra y una oveja

## EVALUACIÓN CLÍNICA REPRODUCTIVA DE LAS HEMBRAS

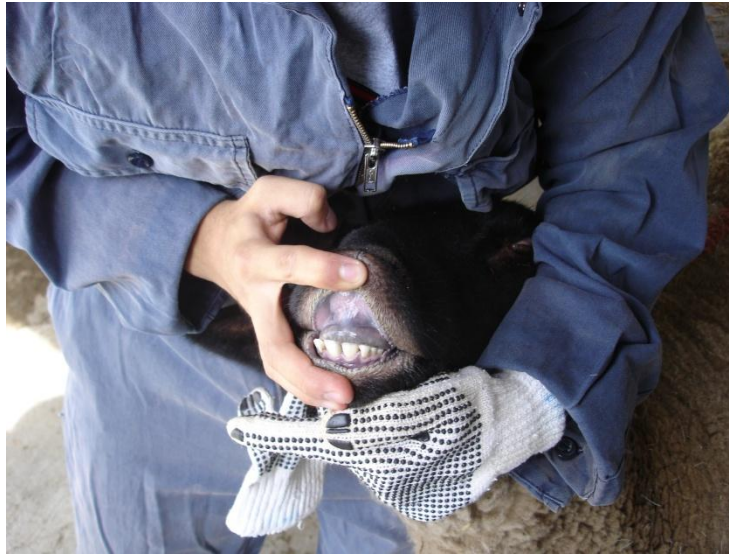La evaluación clínica reproductiva de las hembras permite seleccionar e identificar reproductoras potencialmente fértiles.

El examen de la salud reproductiva de las reproductoras debe realizarse, como mínimo, una vez al año; el mejor momento es alrededor de 60 días antes del empadre o servicio, para poder descartar a todas las

hembras que presenten problemas irreversibles y de esta manera prever, si fuera necesario, la compra de reproductoras libres de enfermedades específicas, incluida la brucelosis.

Al iniciar la evaluación clínica reproductiva se lleva a cabo en un lugar accesible y seguro, el equipo que se utilizará debe estar limpio y desinfectado. El orden en el que se practica el examen es, de preferencia, el siguiente:

- a) La cabeza, donde se revisa la boca, los ojos y los ganglios (figura 2).



**FIGURA 2.** Revisión de cavidad bucal.

- b) El cuello (vértebras cervicales) donde no deben existir protuberancias o malformaciones (figura 3).



Figura 3. Revisión de cuello y palpación de ganglios.

- c) Tórax, columna vertebral, ganglios (descartar problema de lordosis y xifosis, problemas respiratorios etc., figura 4)

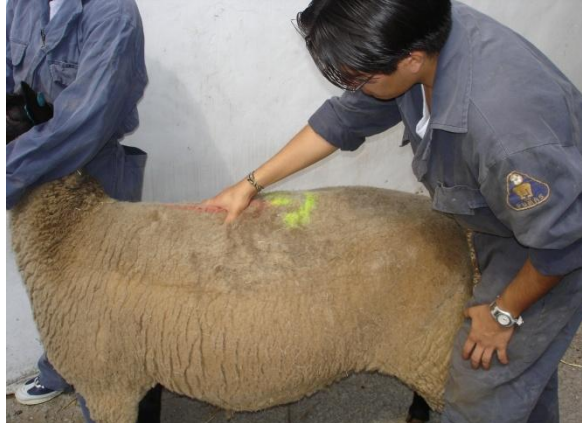

Figura 4. Revisión de columna vertebral.

- d) Pezuñas y aplomos (descartar animales con problemas de pododermatitis, laminitis, etc., figura 5).



Figura 5. Revisión de aplomos y pezuñas.

- e) Revisar ubre (descartar animales con mala implantación, mastitis, o malas productoras de leche, figura 6).



Figura 6. Revisión de ubre.

- f) Vulva (se revisa que no tenga laceraciones o alguna secreción extraña, figura 7).

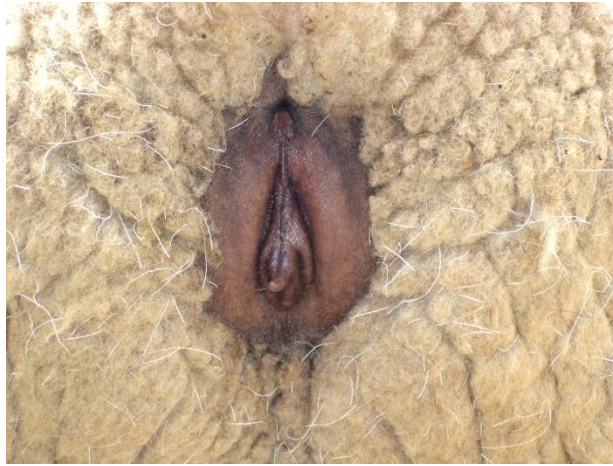

Figura 7. Examen de vulva.

- g) Finalmente se procede a revisar los genitales internos (labios internos de la vulva, vagina y cérvix) mediante la realización de una vaginoscopia; una vez que el vaginoscopio se introduce a la vagina, éste se moverá sutilmente siguiendo el sentido de las manecillas del reloj; se debe observar una mucosa vaginal rosácea, la cual va a cambiar dependiendo del estado del ciclo estral en que se encuentre la hembra, al igual que la consistencia del moco (figura 8).



Figura 8. Examen de genitales internos mediante vaginoscopia.

Así, estableciendo una metodología de trabajo, se evitarán omisiones y resultará más eficiente y organizada la tarea.

#### *Habilidades y destrezas que desarrollará el alumno*

Al finalizar la práctica, el alumno será capaz de realizar una evaluación del estado reproductivo de una hembra.

## DESCRIPCIÓN DE LA TÉCNICA DE VAGINOSCOPIA

La vaginoscopia es una técnica que nos permite, de manera fácil, realizar la evaluación del tracto reproductor de una hembra, para identificar alguna enfermedad; también se utiliza cuando se insemina artificialmente con semen fresco o refrigerado, el cual se deposita de manera transcervical o, en su defecto, en uno de los anillos del cérvix; se emplea también en la aplicación de esponjas vaginales para el control artificial del ciclo estral.

Si la hembra que se va a examinar es primeriza, se debe usar un espéculo de 20 x 150 milímetros, y si es una hembra de segundo parto en adelante, uno de 25 x 200 mm. Primero se procede a limpiar la vulva con una gasa, algodón o papel absorbente, impregnado con una solución antiséptica para evitar introducir un agente patógeno. Posteriormente se introduce en el vaginoscopio un aplicador de punta roma y ambos se cubren por la parte externa con un lubricante estéril (figura 9).

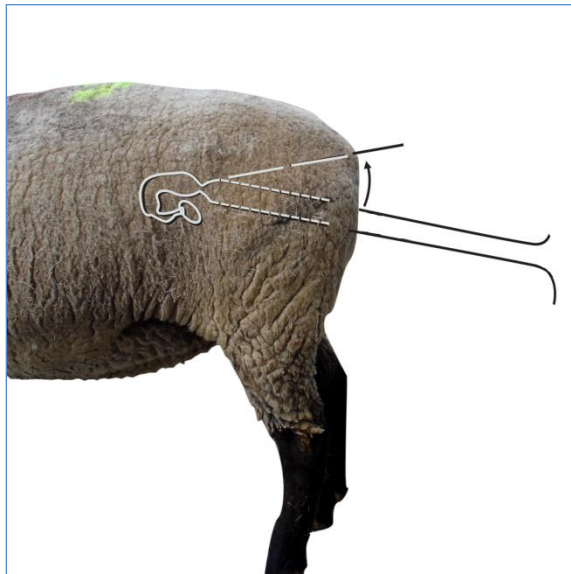


Figura 9. El espéculo con el aplicador de punta roma, una vez lubricado, se introduce suavemente a través de la vulva, en un ángulo de 45 grados; después se nivela y se introduce con cuidado por todo lo largo de la vagina, hasta una profundidad de 10-13 centímetros, dependiendo del tamaño y raza de la hembra.

### ¿Qué debo revisar?

**Vagina.** Tiene forma tubular y estructura muscular (mide 12 cm, en promedio) lo que le permite distenderse a lo largo y ancho; se ubica en la cavidad pelviana en relación dorsal con el recto y central con la vejiga; presenta fondos de saco ciegos en la parte anterior, que se localizan a los costados de la proyección del cérvix. La mucosa está revestida por un epitelio escamoso estratificado, y solamente existen glándulas en la parte anterior; todas estas estructuras presentan una coloración rosácea clara, que llega a cambiar en las diversas etapas del ciclo estral: en el estro están ligeramente enrojecidas, edematizadas, con una secreción de moco transparente cristalino; en el diestro vuelven a ser rosa claro y el moco toma un color blanquecino y una consistencia espesa (figura 10).

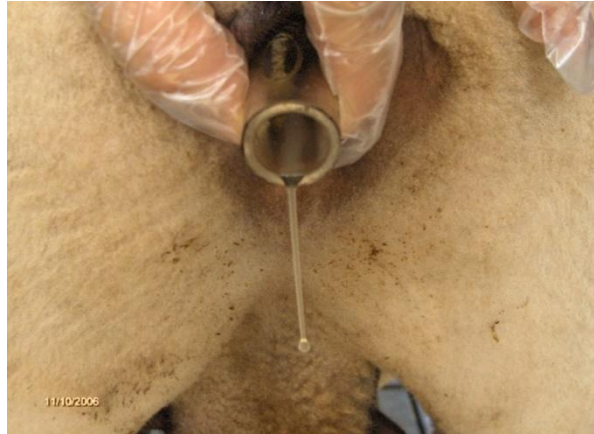

Figura 10. Secreción de moco transparente cristalino a través del vaginoscopio, en una hembra en celo.

**Cérvix.** Esta estructura no tiene una forma específica, la más común es la forma llamada “de palomita de maíz”; tiene un diámetro aproximado de 1 cm, una consistencia dura (tejido conjuntivo rico en fibras colágenas) y presenta de seis a siete anillos que son pliegues longitudinales y se inclinan caudalmente, adquiriendo una forma sinuosa y una longitud de  $6.7 \pm 1.1$  cm; en hembras jóvenes y no gestantes se localiza en el piso de la pelvis y en hembras gestantes, por lo general, por delante del borde de la pelvis. El color del cérvix es rosáceo y sólo adquiere una ligera coloración blanquecina cuando la ovulación está cercana; presenta a su alrededor, dependiendo de la etapa del ciclo estral en la que se encuentre la hembra, una secreción de moco que va del transparente al blanco. Cabe hacer mención de que para mejorar la visión se debe usar una lámpara u otra fuente de luz (figura 11).

Posteriormente, los equipos usados se deben desinfectar en un autoclave o alguna solución para asegurar una alta higiene. A continuación se presentan una secuencia de la técnica de vaginoscopia e imágenes del equipo.

1. Para las hembras primípalas se emplea un vaginoscopio recto (20 por 150 mm, figura 12).



Figura 12. Vaginoscopio recto de acrílico para ovejas primípalas.

2. Para hembras adultas se usa un vaginoscopio de 25 por 200 mm y un aplicador de punta roma (figura 13).




Figura 13. Vaginoscopio recto de acrílico para ovejas adultas.

3. Aplicador y vaginoscopio integrados (figura 14).



Figura 14. Aplicador de punta roma.

4. Aplicación de gel lubricante a base de agua, a la punta del aplicador del vaginoscopio (figura 15).



Figura 15. Aplicación de gel lubricante.

5. Introducción del vaginoscopio en un ángulo de 45° (figura 16).

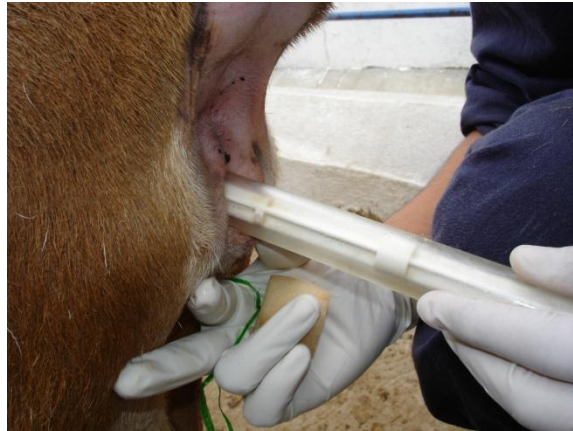

Figura 16. Introducción de vaginoscopio.

6. Introducción suave en posición horizontal a lo largo de la vagina, hasta una profundidad de 10-13 centímetros (figura 17).



Figura 17. Introducción del vaginoscopio .

7. Visualización de la mucosa vaginal (figura 18).

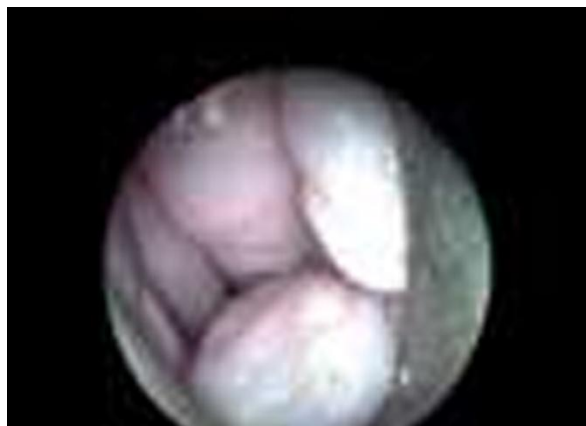

Figura 18. Mucosa vaginal de un animal en estro, se aprecia una coloración normal (rosada) en los pliegues vaginales..



8. Observación del cérvix (figura 19).

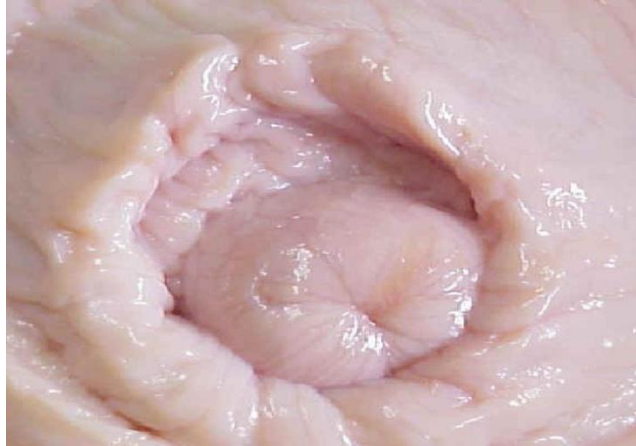

Figura 19. Cérvix de caprino en forma de fosa: no presenta ninguna anomalía.

#### *Habilidades y destrezas que desarrollará el alumno*

---

Al finalizar la práctica, será capaz de evaluar por vaginoscopia a una hembra joven y a una adulta.

### **DETECCIÓN DE LAS HEMBRAS EN CELO**

Las manifestaciones del estro en la cabra son más aparentes que en el caso de la oveja, los signos externos son el enrojecimiento de la vulva (figura 20), descarga de moco cervical, agitación constante, movimientos circulatorios del rabo e incluso intento de monta a otras hembras (muy raro), balidos fuertes, etc. (figura 21).



Figura 20. Ligero enrojecimiento y edematización de la vulva.

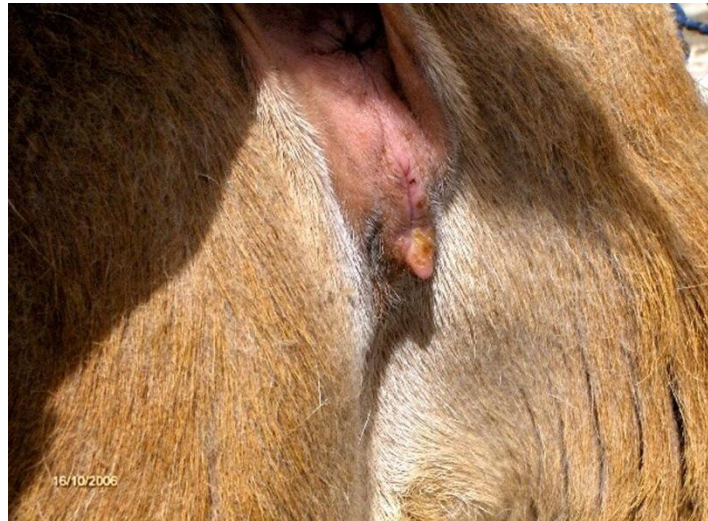


Figura 21. Hembra montando a otras hembras en un corral.

Sin embargo, estos signos son difíciles de apreciar, por lo que se requiere la presencia del semental, un macho celador (sin castrar) o una hembra androgenizada.

Una vez que el macho entra al corral donde están las hembras las revisará una por una para comprobar si se encuentra en celo o no (figura 22).

El macho se acerca a la hembra y la olfatea en los genitales para detectar las feromonas y así determinar si se encuentra o no se encuentra en celo (figura 23).

Inmediatamente la hembra en celo abre sus miembros posteriores y orina, el semental toma con sus belfos una cantidad de orina y arquea el cuello hacia atrás para permitir que ésta vaya al órgano vomeronasal y se detecten las feromonas (signo de flehmen, figura 24).

Si la hembra está en celo aceptará la monta permaneciendo inmóvil; esto se considera un signo inequívoco de estro (figura 25).



**Figura22.** Macho detectando hembras en celo; **Figura23.** Macho olfateando los genitales para detectar hembras en celo



**Figura24.** Macho detectando feromonas y realizando el signo de flehmen.



**Figura25.** Hembra en celo, receptiva a la monta

Existen técnicas donde se utiliza el macho como celador. A continuación se presentan las más comunes en pequeños rumiantes.

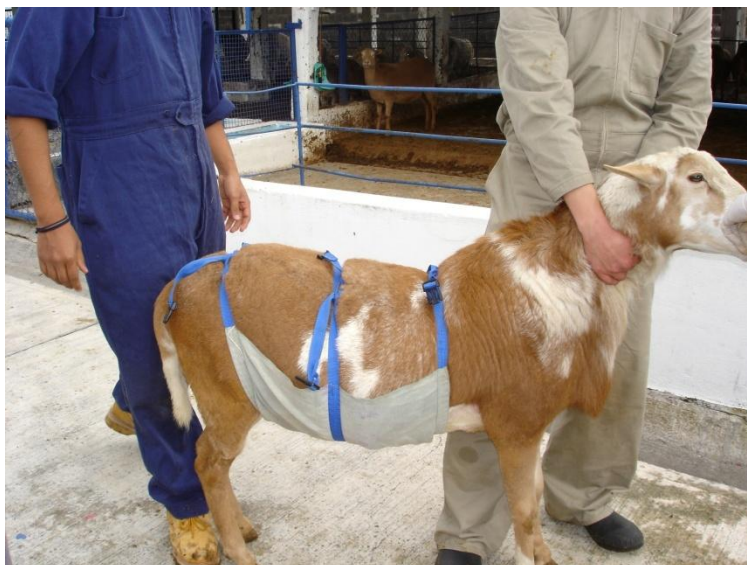### **Uso de los machos enteros provistos de un mandil**

Una técnica para detectar a las hembras en celo consiste en la utilización de telas o en paños fuertes y suaves, para cubrir la región ventral y el pene del carnero o macho cabrío, que se aseguran mediante tiras. Esto es lo que se conoce como “delantal”, “chaleco” o “mandil”, el cual impide al macho el coito al momento de la monta (figura 26).



**Figura26.** Colocación del mandil al macho celador

Los mandiles deben estar bien asegurados y ser revisados frecuentemente. Así mismo, deberá tenerse cuidado de que el pene y el área prepucial no se irriten, inflamen o infecten, y, en consecuencia, provoquen la inhibición del deseo sexual del macho y el comportamiento de monta (figura 27).



El mandil debe permitir al semental moverse libremente y no dificultar su salto; así se detectará de inmediato a las hembras en celo (figura 28).

A la hembra que está en celo se le aparta inmediatamente de las demás para que el macho pueda inspeccionar a las otras. Cuando son muchos animales, se prefiere identificar a la hembra en celo mediante una marca (figura 29).



**Figura29.** Macho inspeccionando a las hembras para identificar cuáles están en celo.

### **Machos con arnés marcador**

La detección de estros mediante el uso de un arnés marcador o “Chin Ball” consiste en que a un macho (de preferencia vasectomizado) le sea colocado en la zona torácica un arnés con un depósito de tinta indeleble (figura 30).

Una vez colocado el arnés, se deja al macho celador en un corral para que interactúe libremente con las hembras y aquella que se encuentre en celo acepte la monta. Posteriormente el técnico observará cuáles hembras tienen marcada la región de la “cruz” con tinta del arnés y eso será la indicación positiva (figuras 31a y 31b).



**Figura30.** Arnés marcador con la tinta indeleble.



**Figura 31a.** Macho celador con arnés; **Figura 31b.** Monta de un macho a una hembra en celo, marcándola con la tinta.

### *Habilidades y destrezas que desarrollará el alumno*

Conocer los principales signos de estro en los pequeños rumiantes.

Realizar la detección de celos en hembras mediante el uso de un macho provisto de un “mandil” y del “chin ball” en ovejas y cabras.

## **APLICACIÓN DE TÉCNICAS PARA LA REPRODUCCIÓN ASISTIDA**

Con la finalidad de optimizar los recursos dentro de una explotación y conociendo las bases fisiológicas de la reproducción ovina, se han utilizado diversos tratamientos para inducir o sincronizar el periodo de receptividad sexual en los pequeños rumiantes.

Los métodos más comúnmente utilizados para este fin, se basan en diferentes principios fisiológicos. El primer método incluye la administración de un progestágeno (progesterona sintética) o de progesterona natural y tiene la finalidad de imitar una fase lútea al suprimir la liberación de gonadotropinas hipofisarias y, por lo tanto, la ovulación. Al finalizar el tratamiento, se reactiva el eje hipotálamo-hipófisis-ovario, lo que ocasiona el crecimiento folicular y la ovulación. Existen diferentes vías de administración de los progestágenos, las más comunes son: oral, intravaginal y subcutánea.

El otro método utilizado en la sincronización del estro consiste en la aplicación de prostaglandinas, las cuales tienen la finalidad de destruir el cuerpo lúteo; con esta consideración queda claro que sólo pueden utilizarse en aquellos animales que posean esta estructura. Por este motivo se recomienda dos aplicaciones con un intervalo de 9 días con la finalidad de obtener una sincronización total, ya que una sola aplicación disminuye el porcentaje de respuesta. Es importante destacar que la oveja no responde a la acción de las prostaglandinas durante los primeros cuatro días posteriores al celo.

Los tratamientos hormonales más usados en pequeños rumiantes son el de esponjas intravaginales y el de dispositivos liberadores de progesterona. A continuación se procede a explicar cómo se aplican.

### **Aplicación de esponjas intravaginales**

En México, por lo general se utilizan esponjas intravaginales que contienen acetato de fluorogestona; de manera rutinaria se colocan en 25\_o 30% más de las hembras que se quieren sincronizar o inducir. Por ejemplo, si se pretende inseminar a 100 hembras, se colocan de 125 a 130 esponjas.

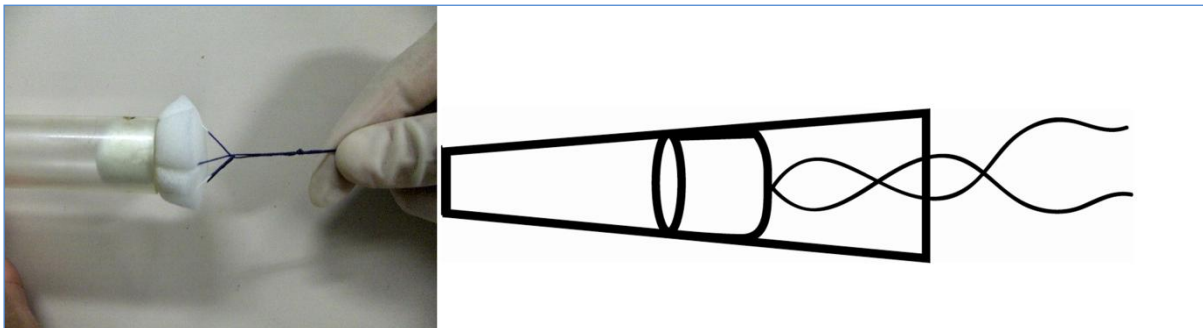
Se recomienda que en la bolsa donde vienen las esponjas se ponga un poco de antibiótico en polvo, se cierre ésta con una mano y se sacuda hasta que las esponjas queden cubiertas (figura 32).



**Figura32.** Bolsa de esponjas intravaginales con antibiótico, **Figura33.** Equipo que se requiere para la aplicación de las esponjas: A. Vaginoscopio. B. Aplicador de esponjas.

### **Colocación correcta de las esponjas**

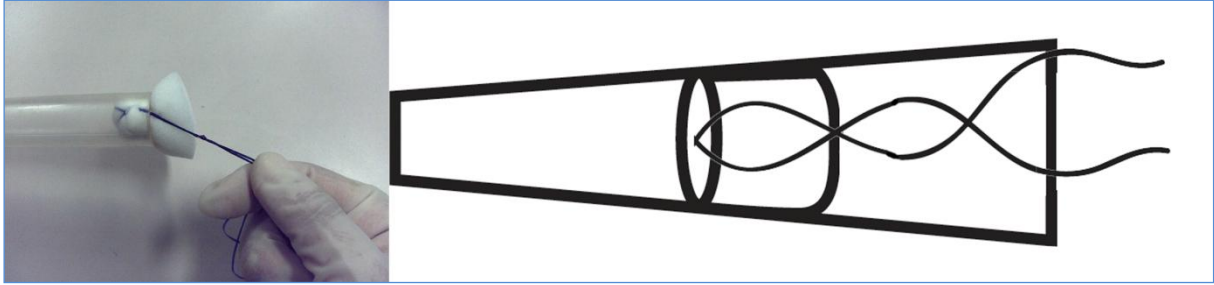
Introducir la esponja en el vaginoscopio con los hilos hacia atrás, como se muestra en la figura 34; de esta manera, cuando sea retirada la esponja y se jale del hilo, ésta girará sobre su propio eje, se despegará de la pared de la vagina y saldrá sin dificultad.



**Figura34.** Manera correcta de colocar la esponja intravaginal.

### **Colocación incorrecta de las esponjas**

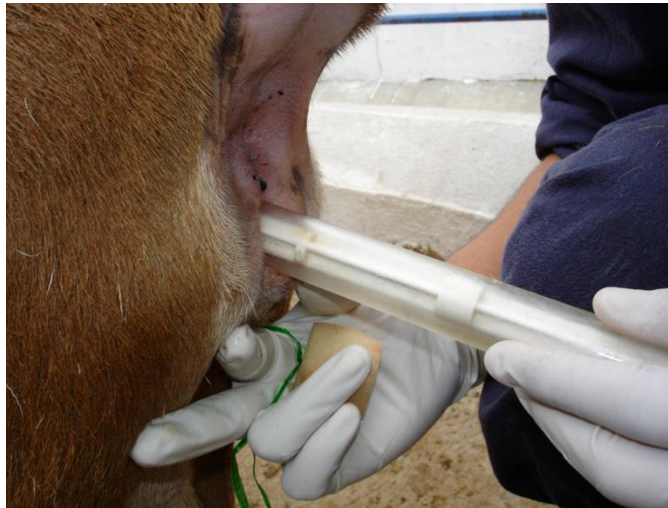Cuando se introduce la esponja en el vaginoscopio con los hilos hacia el frente, al momento de su retiro, el hilo, al jalarlo, puede romperse y ocasionar una laceración a la mucosa vaginal; en la figura 35 se muestra la forma incorrecta de colocar la esponja dentro del vaginoscopio.



**Figura35.** Colocación incorrecta de la esponja intravaginal.


### Descripción de la técnica de aplicación de esponjas

- A.** Introducir el vaginoscopio en un ángulo de 45°; posteriormente, colocarlo en posición horizontal e introducirlo con movimientos giratorios sutiles hasta el fondo de la vagina (figura 36).



**Figura36.** Introducción del vaginoscopio

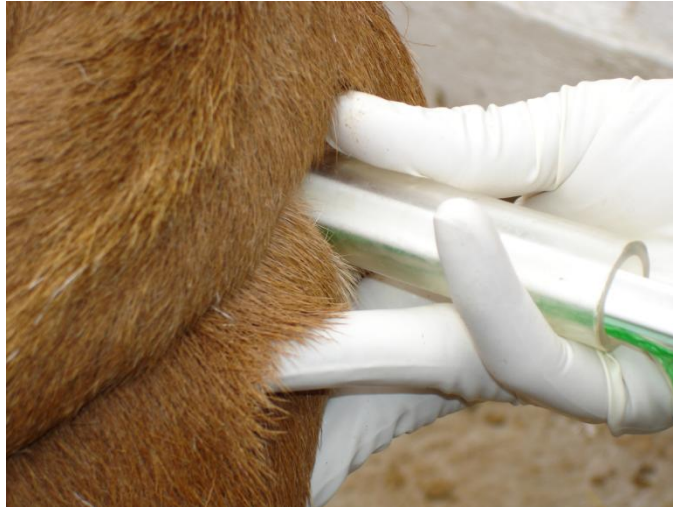- B.** Se coloca la esponja, como se describió con anterioridad, procurando no aplicar una fuerza excesiva (figura 37).



**Figura37.** Colocación de la esponja.

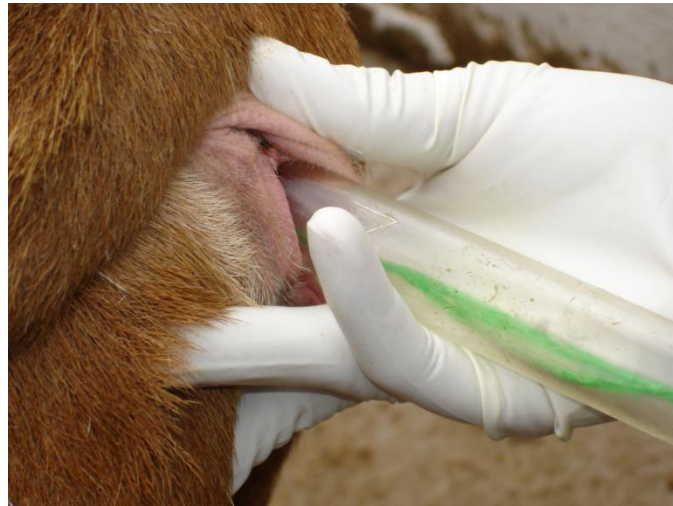- C.** El émbolo se mantiene fijo y el vaginoscopio se retira poco a poco; de esta manera la esponja no se empuja hasta el fondo de la vagina (figura 38).





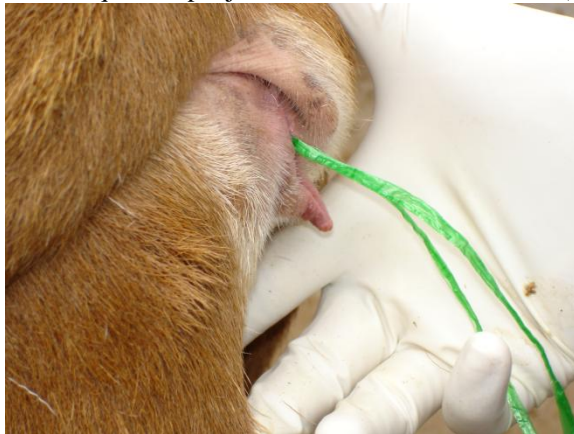
**Figura38.** Introducción de la esponja en el interior de la vagina.

- D.** Una vez colocada la esponja, se retira el vaginoscopio de la misma manera en que fue introducido (figura 39).



**Figura39.** Retiro del vaginoscopio.

- E.** Se verifica que la esponja esté colocada correctamente (figuras 40 y 41).



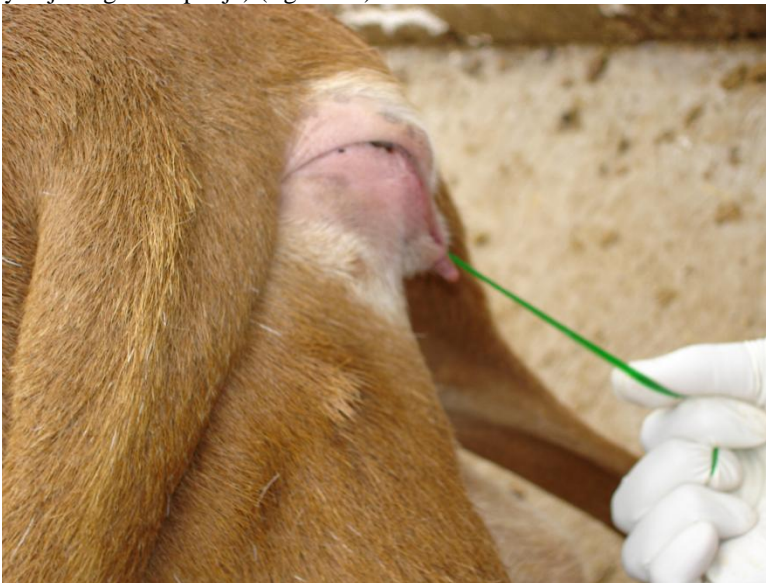
**Figura40.** Verificación de la colocación de la esponja; **Figura41.** Esquema de cómo queda colocada la esponja en la vagina.

- F. Finalmente se introduce el equipo utilizado en una solución antiséptica para ser reutilizado en otra hembra (figura 42).



*Figura42. Desinfección del equipo.*

- G. Se retiran las esponjas tirando de ambos hilos a la vez con un movimiento firme y continuo, primero horizontal hacia atrás y luego hacia abajo. Nunca tirar de un solo hilo porque se corta o rompe la esponja. Comprobar que se retira la esponja y no el hilo (cuando son muchas ovejas se puede cometer el error de ir muy rápido y dejar alguna esponja) (figura 43).



*Figura43. Retiro de esponjas*

### **Medidas precautorias**

Es poco común la ruptura del hilo (según marca comercial), pero deben tenerse a la mano unas pinzas largas, para, en esos casos, sacar la esponja.

Esponjas retiradas. A medida que se retiran atarlas, juntarlas y contarlas; colocarlas en un recipiente inaccesible a los perros.

Desinfección. Entre cada hembra (ovina o caprina) se tienen que sumergir el vaginoscopio, el aplicador de punta roma y el émbolo en una solución desinfectante no irritante, como el amonio cuaternario.

Permanencia de esponjas: pueden dejarse entre 10 y 15 días dentro de la vagina.

### ***Aplicación de dispositivos liberadores de progesterona natural CIDR***

Para la colocación de los dispositivos intravaginales impregnados con progesterona (CIDR) se sigue el mismo procedimiento que para la colocación de esponjas intravaginales.

#### **Material y equipo**

1. Una bolsa con varios CIDR (figura 44).
2. Antibiótico en polvo. A la bolsa de CIDR se le pone suficiente antibiótico en polvo y se agita para que cada dispositivo quede impregnado del mismo (figura 45).
3. Aplicador de CIDR (figura 46).



**Figura44.** Bolsa de CIDR; **Figura45.** CIDR.



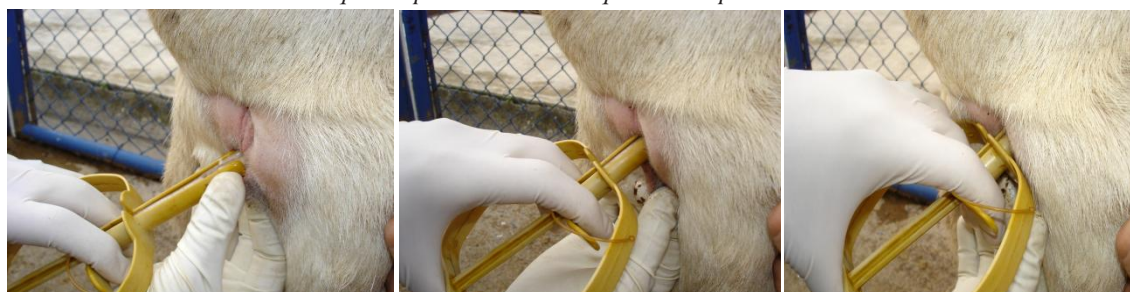**Figura46.** Aplicador de CIDR

A continuación se describe la secuencia de colocación de CIDR (figuras 47 a 52).

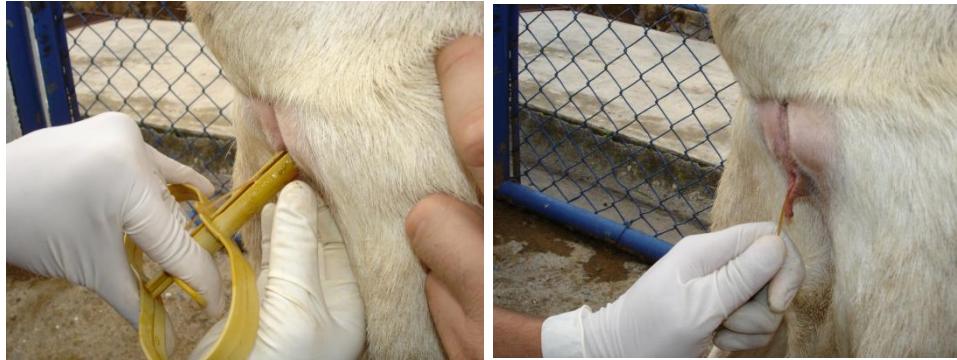El aplicador se introduce en una solución antiséptica antes de volver a ser utilizado.



**Figura47.** Para colocar el dispositivo en el aplicador se doblan los extremos del CIDR y se introduce al aplicador hasta que las puntas del mismo queden completamente dentro.



**Figura48.** Una vez colocado el CIDR en el aplicador se introduce poco a poco en un ángulo de 45° con la ranura hacia arriba, hacia el fondo, hasta que el “tope” del aplicador toque la vulva; una vez hecho esto se da un giro de 180° y se dispara para que salga el CIDR.



**Figura49.** Se retira el aplicador, de la misma forma que fue introducido; **Figura50.** Finalmente se verifica que el CIDR esté colocado correctamente.



**Figura51.** Esquema de cómo queda colocado el CIDR en el tracto reproductor de la hembra; **Figura52.** Retiro del CIDR: tirar del hilo plástico con un movimiento firme y continuo, primero horizontal hacia atrás y luego hacia abajo.

### *Habilidades y destrezas que desarrollará el alumno*

Saber colocar y retirar esponjas y CIDR intravaginales de la manera correcta.

## **INSEMINACIÓN ARTIFICIAL (IA)**

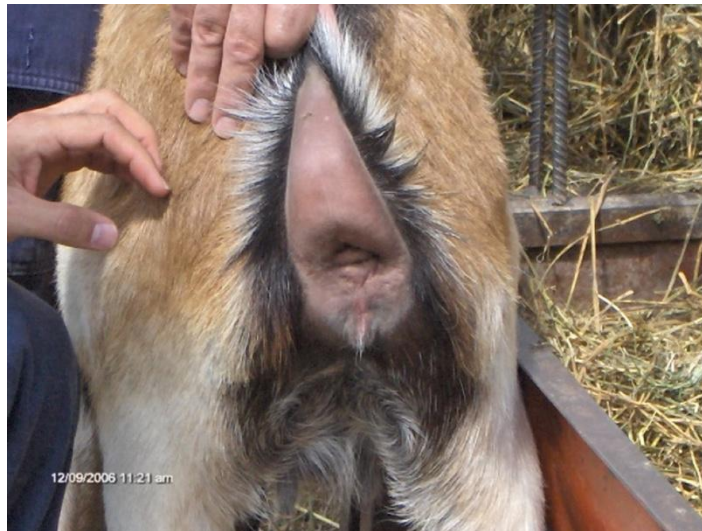La IA consiste de un conjunto de operaciones y técnicas que se aplican con el fin de conseguir la fecundación de la hembra sin la intervención directa del macho. Se debe prestar particular atención a la IA en los pequeños rumiantes, ya que en estas especies hay varios factores que interfieren en su fertilidad. Por ejemplo, la disposición anatómica del cérvix y de los procesos de dilución-conservación, tanto del semen refrigerado, como del congelado.

Existen diferentes técnicas para realizar la IA en pequeños rumiantes, que consisten en depositar el semen en diferentes partes del tracto reproductivo; a continuación se procede a describir las más comunes

### ***Inseminación vaginal***

A la inseminación vaginal se le llama también “disparo en la oscuridad”, porque se introduce la pipeta por la vagina, sin ningún intento de localizar el cérvix y mucho menos de pasar los anillos de este; consiste en depositar el semen en la vagina anterior. A continuación se describe esta técnica.

Se coloca a la hembra en una prensa y se procede a limpiar la vulva con una gasa o papel absorbente impregnado de una solución antiséptica, a fin de evitar la contaminación de la vagina al introducir la pipeta de inseminación (figura 53).

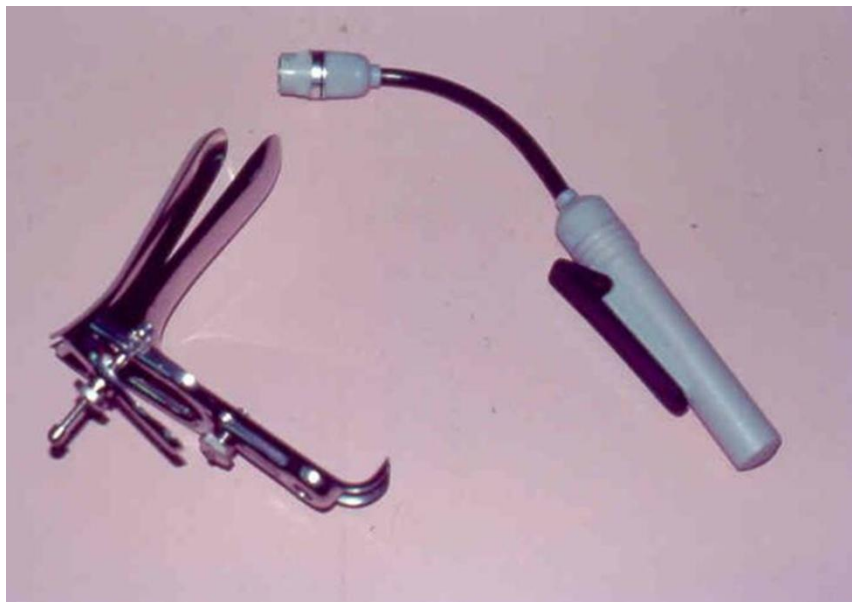


**Figura53.** Limpieza de vulva.


La pipeta se carga con 0.25 o 0.50 ml de semen diluido, dejando una cámara de aire de 0.2 ml, la cual sirve para que se vierta la dosis completa del semen. La punta de la pipeta se introduce por la comisura de la vulva y, una vez en la vagina, se desliza a lo largo de la pared superior para evitar que sea desviada hacia el meato urinario. Cabe mencionar que los porcentajes de fertilidad con esta técnica son muy bajos, independientemente de que se use semen fresco o refrigerado.

### ***Inseminación artificial cervical o transcervical***

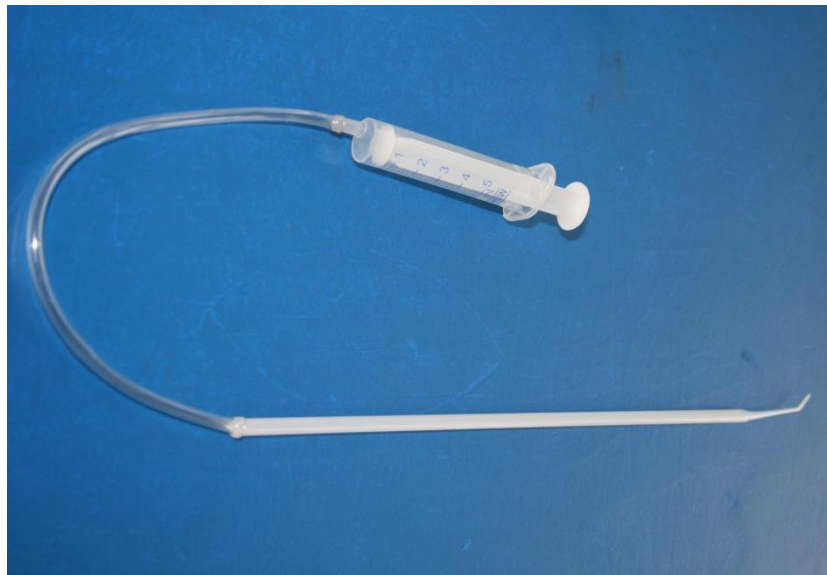
#### **Equipo**



**Figura54.** Vaginoscopio de pico de pato y lámpara de luz.



**Figura55.** Vaginoscopio recto con lámpara. Si la hembra que se quiere inseminar es primeriza, se debe usar un espéculo de 20 x 150 mm (A); si es de segundo parto en adelante, uno de 25 por 200 mm (B).



**Figura56.** Pipeta de IA. La punta presenta un ligero ángulo de 30°.

### **Descripción de la técnica de IA**

La hembra se coloca en un potro con los miembros posteriores apoyados en una barra; una vez sujeta, un ayudante le levanta la cola verticalmente (figura 57); otra forma es inmovilizar a la hembra en una prensa de manejo (figura 58) y limpiar la vulva con un algodón húmedo.



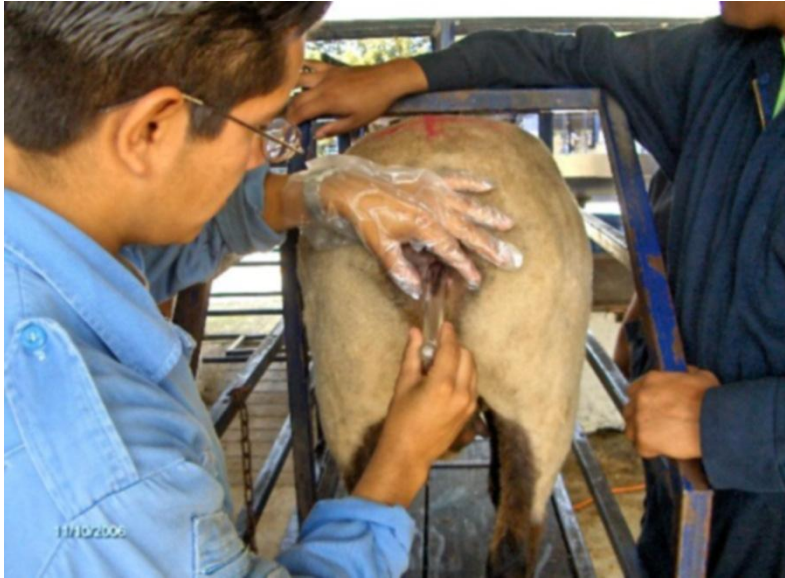**Figura57.** Hembra con los miembros posteriores en una barra.



**Figura58.** Hembra en una prensa de manejo

En ambas técnicas el inseminador introduce suavemente el vaginoscopio (recto o de pico de pato) en la vagina, sin aplicar ningún lubricante, ya que son espermaticidas, primero a través de la vulva, en un ángulo de 45 grados; luego se nivela horizontalmente y se mete hasta una profundidad de 10 a 13 centímetros, dependiendo de la raza de la hembra (figura 59).





**Figura59.** Realización de la técnica de IA en una oveja.

Posteriormente, procurando una buena iluminación, se busca el cérvix y se revisa el estado del moco cervical, el cual es de una consistencia viscosa, transparente cristalino y forma filamentos, lo que ha de servir para identificar si la hembra está en celo o no lo está; se introduce la pistola de inseminación por el espéculo y se deposita el semen en el tercero o cuarto anillo del cérvix (figura 60).



**Figura60.** Revisando el estado del moco cervical.

Antes de depositar el semen, se retirara un poco el vaginoscopio hacia atrás, a fin de facilitar el cierre de la vagina anterior y evitar que el semen se derrame. Posteriormente se retirará primero la pipeta y después el vaginoscopio, cuidando mucho evitar el reflujo (que se devuelva el semen). En seguida se hace el registro de inseminación, anotando la fecha y la hora, para poder verificar el no retorno al celo.

### ***Elaboración de pipetas para la IA cervical o transcervical***

Este es un proceso sencillo pero su realización requiere paciencia, además de experiencia por parte del personal.

#### ***Materiales***

Un mechero de alcohol, una navaja de afeitar y una pipeta de plástico para inseminar bovinos (figura 61).



***Figura61.*** Material para preparar la pipeta de IA.


#### ***Procedimiento***

Se acerca la pipeta a la flama del mechero y se comienza a girar sobre su propio eje para que el calor se difunda por toda la pipeta (figura 62).



***Figura62.*** Preparando la pipeta de IA.

Posteriormente, la pipeta se estira sutilmente hacia los extremos, con la finalidad de reducir el lumen; después, con la navaja de afeitar, se corta el excedente de material que se formó al estirar la pipeta y se procura que en los cortes no se queden aristas ni bordes filosos (figura 63 y 64).



**Figura63.** La pipeta se estira en uno de sus extremos para reducir su lumen y posteriormente se corta con la navaja.



**Figura64.** Una vez realizado lo anterior, se acerca con mucho cuidado la punta de la pipeta a la flama del mechero (A); se aleja rápidamente y, como se puede apreciar en (B), se procede a apoyarse con los dedos para formar un ligero ángulo de 30°; de esta manera, la pipeta quedará como en se muestra en (C).

### **IA intrauterina**

Finalmente, a manera de un apartado extra, a continuación se describe la técnica de IA intrauterina mediante el uso de laparoscopio.

Esta técnica implica depositar el semen directamente en los cuernos uterinos por medio de una laparotomía medioventral o con la ayuda de un laparoscopio. El uso del laparoscopio en la actualidad es la técnica más frecuente en pequeños rumiantes, porque es la que permite verter el semen más cerca del sitio de fertilización, lo cual aumenta las tasas de fertilidad y reduce las dosis de inseminación. Se recomienda que se realice entre las 51 y 53 horas después de un tratamiento de sincronización.


En general, los animales deben ser sometidos a un ayuno de alimento y agua, por lo menos 24 horas previas a la inseminación, para evitar punciones accidentales en el rumen o en la vejiga urinaria.

Las hembras son colocadas en camillas pivotantes con un sistema que permite inmovilizarlas en decúbito dorsal e inclinarlas hasta un ángulo de entre 40 y 45°, de tal forma que las vísceras se desplacen en sentido craneal. Una vez sujeta, se depila la zona craneal a la ubre y se desinfecta con una solución yodada (figura 65).



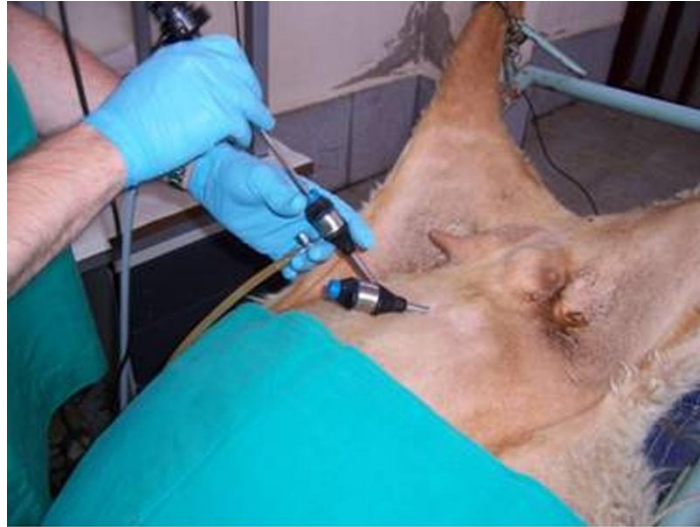**Figura65.** Camilla para la realización de la IA intrauterina que adquiere diferentes inclinaciones.

Para realizar la IA, se requiere un laparoscopio rígido, de 7 mm de diámetro, conectado a una fuente de luz mediante un cable de fibra óptica y dos cánulas con trócar. También se necesita un manipulador de vísceras y una pipeta de inseminación (figura 66).



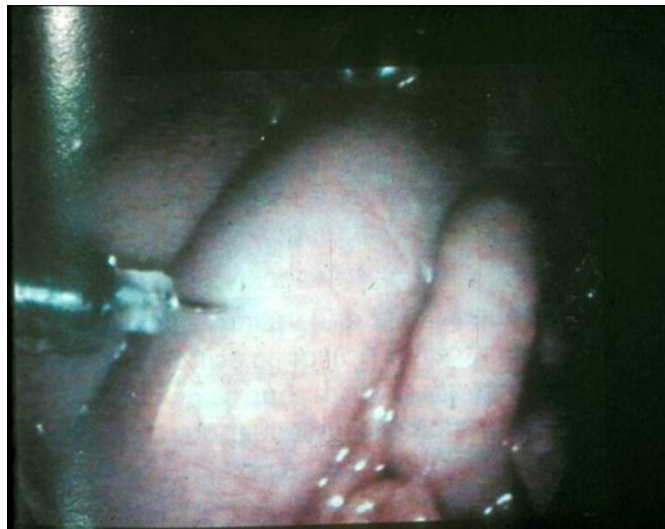**Figura66.** Equipo para la realización de la IA intrauterina

Una vez inmobilizada la hembra en la camilla, se realiza la primera punción con el trócar (7 mm) 2 o 3 cm por delante de la ubre y de 2 a 3 cm a la derecha de la línea media. Se introduce el laparoscopio y se insufla gas para desplazar las vísceras abdominales contra la cara peritoneal y poder realizar fácilmente la inspección del aparato genital. Después se introduce el segundo trócar (5 mm) en el lado izquierdo (figura 67).



**Figura67.** *Introducción de los trocar-cánula.*

A través del segundo trocar, se introduce el manipulador de vísceras, con el cual se localiza el útero, se realiza la punción de la pared con un áspic (funda de plástico con una aguja en uno de sus extremos, ASPIC paillette IMV France), a la altura de la curvatura mayor de cada uno de los cuernos (figura 68), y se deposita la mitad de la dosis (40 millones de espermatozoides en 0.1 ml) en cada uno de ellos. Tras la intervención, se retiran las cánulas y se aplica una solución desinfectante en esa zona; generalmente no es necesario realizar sutura. Se han informado porcentajes de fertilidad con la IA intrauterina que oscilan entre 58.7% y 80%.



**Figura68.** *Inseminación intrauterina donde se aprecia la punta del áspic en la curvatura uterina.*

#### *Habilidades y destrezas que desarrollará el alumno*

---

Al finalizar, el alumno será capaz de:

Aplicar adecuadamente la técnica de inseminación artificial cervical y transcervical.

Elaborar las pipetas de IA.

## TÉCNICAS DE DIAGNÓSTICO DE GESTACIÓN (DG)

El diagnóstico de gestación temprano en pequeños rumiantes nos permite un manejo zootécnico diferente de las hembras gestantes y favorece la reincorporación de animales vacíos a un programa reproductivo, lo cual disminuye las pérdidas económicas.

El diagnóstico precoz tiene las siguientes ventajas:

Reintroducir hembras vacías al servicio.

No vender hembras gestantes.

Planificar la explotación.

Separar las gestaciones simples de las dobles para realizar una adecuada alimentación.

Evitar tratamientos de inducción de celo en hembras gestantes.

Hacer un buen calendario sanitario (evitar abortos).

Supervisar los partos.

El DG incluye métodos clínicos que ya no se usan en la actualidad: técnica del bastón, toma de radiografías, biopsia vaginal, laparotomía medioventral. Sin embargo, existen técnicas inmunológicas para detectar hormonas (progesterona) o sustancias asociadas a la gestación, con las que pueden ser medidas muy precozmente (21 días en cabras, 18 en ovejas, ambas después del servicio) pero para su realización se requiere un laboratorio altamente especializado, y son poco económicas. Existen dos técnicas clínicas económicas que se emplean en la actualidad: la palpación abdominal-peloteo fetal y el no retorno al estro.

### ***Técnica de palpación abdominal-peloteo fetal***

Esta es una técnica muy sencilla, pero que requiere experiencia del personal que la realiza; se lleva a cabo a los 60 días de gestación, es confiable y de costo reducido. Consiste en inmovilizar a la hembra en cuadripedestación, una vez logrado esto, el operario se coloca en cuclillas e introduce las palmas de las manos en ambos lados, en posición anterior a la ubre; con la mano derecha se empuja suavemente al feto y con la izquierda se palpa su presencia; de esta manera se induce la movilidad del producto en el líquido amniótico (figura 69).

Con esta técnica se obtiene de 80 a 90% de eficiencia en el DG. Sin embargo, presenta las desventajas de que no pueden detectarse las gestaciones múltiples ni la viabilidad fetal y de que no es un método precoz para diagnosticar gestaciones.



**Figura69.** Técnica de palpación abdominal (peloteo fetal) para el diagnóstico de la gestación.

### ***Técnica de no retorno al estro***

Consiste en la introducción de un macho celador (provisto con mandil o chin ball) a un lote de hembras a las cuales se les dio servicio o IA. En el caso de la cabra, se realiza del día 18 al 21 y en la oveja, del día 16 al 18. Durante este periodo el producto inhibe la regresión del cuerpo lúteo, lo que impide que la madre vuelva a entrar en estro; por lo tanto, una hembra que no reinicie su celo y no acepte la monta puede ser indicativo de que esté gestante (figura 70).



**Figura70.** Macho recelando a las hembras.

Este es, quizá, el método más usado por los productores, pero su eficiencia es variable, ya que en la literatura se asientan valores que van de 65% a 80%; existen factores que alteran los signos de estro, entre los que podemos mencionar: que los animales se encuentren al final de la época reproductiva y entren en anestro estacional, la hidrómetra, la piómetra, un cuerpo lúteo persistente; además, no se puede saber si son gestaciones simples o dobles. Esta técnica tiene las ventajas, entre otras, de que es un método precoz de diagnóstico de gestación sencillo y económico.

### ***Métodos ecográficos***

Se ha comprobado que entre los métodos más eficaces para realizar un diagnóstico de gestación temprano están los ecográficos, los cuales emplean ondas de sonido de alta frecuencia para producir imágenes de los tejidos blandos y órganos internos, que se pueden visualizar a través de una pantalla.

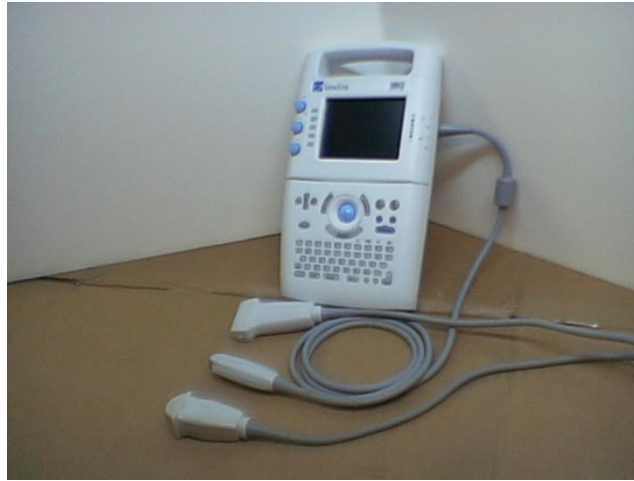Hoy en día existen diversos equipos de ultrasonido para el diagnóstico de gestación en pequeños rumiantes; los más usados son el Doppler y el ultrasonido de tiempo real.

### ***Ecografía Doppler***

Se emplea a partir de los 70 días de gestación, su funcionamiento se basa en que los cristales en el transductor emiten una señal que es reflejada por los eritrocitos, cuya velocidad modifica la frecuencia de la señal y esta variación de frecuencia es captada de nuevo y convertida en imagen gráfica y a veces audible (depende del equipo, figura 71); por ello, se utiliza para detectar el latido fetal, el flujo del cordón umbilical y los pulsos de los miembros del cuerpo; una gestación se toma por positiva cuando se aprecian latidos definidos, sumamente rápidos que se reflejan en una pulsación de frecuencia superior (de 140 a 180 por minuto) y distinguible de la del pulso materno; se considera un animal vacío cuando, después de 3 a 5 minutos de examen, hay ausencia de sonido.

*Ventajas.* Es un buen método para determinar la viabilidad del producto, para su uso se requiere personal capacitado.

*Desventajas.* Es un equipo no económico y no detecta gestaciones gemelares.



**Figura71.** Equipo de ecografía Doppler.

### **Ecografía de tiempo real**

En la actualidad, a pesar de su costo, es el equipo más usado en medicina veterinaria para el diagnóstico de gestación precoz (desde los 21 días después del servicio o la IA); cuenta con transductores lineales (7.5MHz, figura 72), sectoriales (3.5 y 5.0 MHz, figura 73) y equipo de imagen (figura 74) .



**Figura72.** Transductor lineal



**Figura73.** Transductores sectoriales de 3.5 y 5.0 MHz.



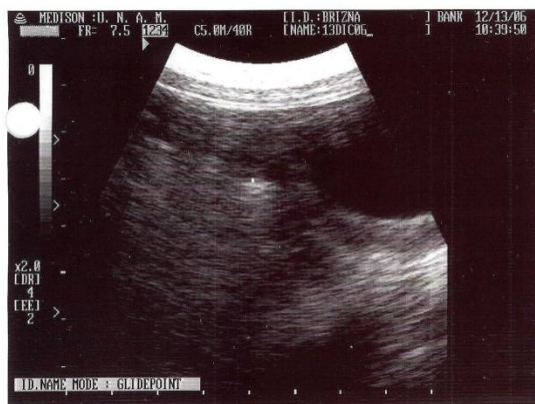

**Figura74.** Equipo de imagen donde se proyectan las estructuras que se estudian.

De acuerdo con la densidad del tejido o estructura en exploración, el color de las imágenes se traduce en distintas tonalidades de grises, desde blanco hasta negro. Los gases, huesos y estructuras sólidas se muestran en blanco, son, por ello imágenes **hiperecogénicas** (más blancas); los líquidos ofrecen una imagen de color oscuro, **hipocogénicas**.

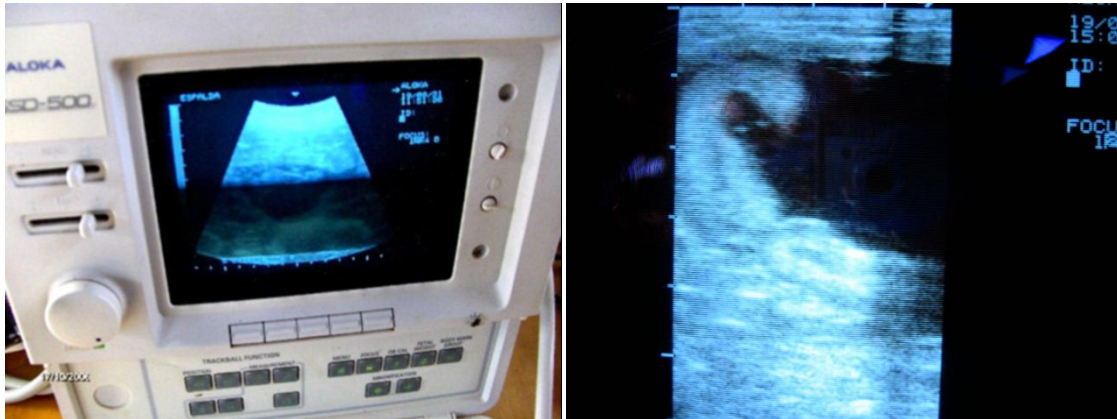
A la imagen de los límites entre dos tejidos adyacentes de distintas densidades se le denomina **interfase**; ésta delimita la estructura de los órganos y tejidos que se está observando (figura 75).

Los transductores de baja frecuencia (3.0 y 3.5 MHz) tienen una mayor penetración, se pueden visualizar tejidos más profundos, pero la definición de la imagen es menor y se necesita una pequeña superficie de contacto, por lo que su uso es externo. Los transductores de altas frecuencias (5.0 y 7.5 MHz) tienen menor penetración, pero mayor definición de la imagen, ya que ésta se encuentra más cercana a la superficie de exploración; en medicina veterinaria es muy común el uso del transductor de 7.5 MHz, vía transrectal, para el diagnóstico de gestación; en términos generales, el ultrasonido modo B produce una imagen bidimensional de útero, embrión, fluidos fetales, feto, latido cardíaco y estructuras como placentomas, en el caso de rumiantes.



**Figura75.** Imagen ecográfica donde se observan diferentes tonalidades.

Existen dos métodos ecográficos para realizar el diagnóstico en ovejas y cabras gestantes, uno de ellos es transabdominal, y el otro transrectal, los cuales se describen a continuación.



**Figura76.** Los transductores sectoriales producen una imagen de tipo piramidal en el monitor; **Figura77.** Los transductores lineales producen una imagen de tipo rectangular en el monitor.

### **Ecografía transabdominal**

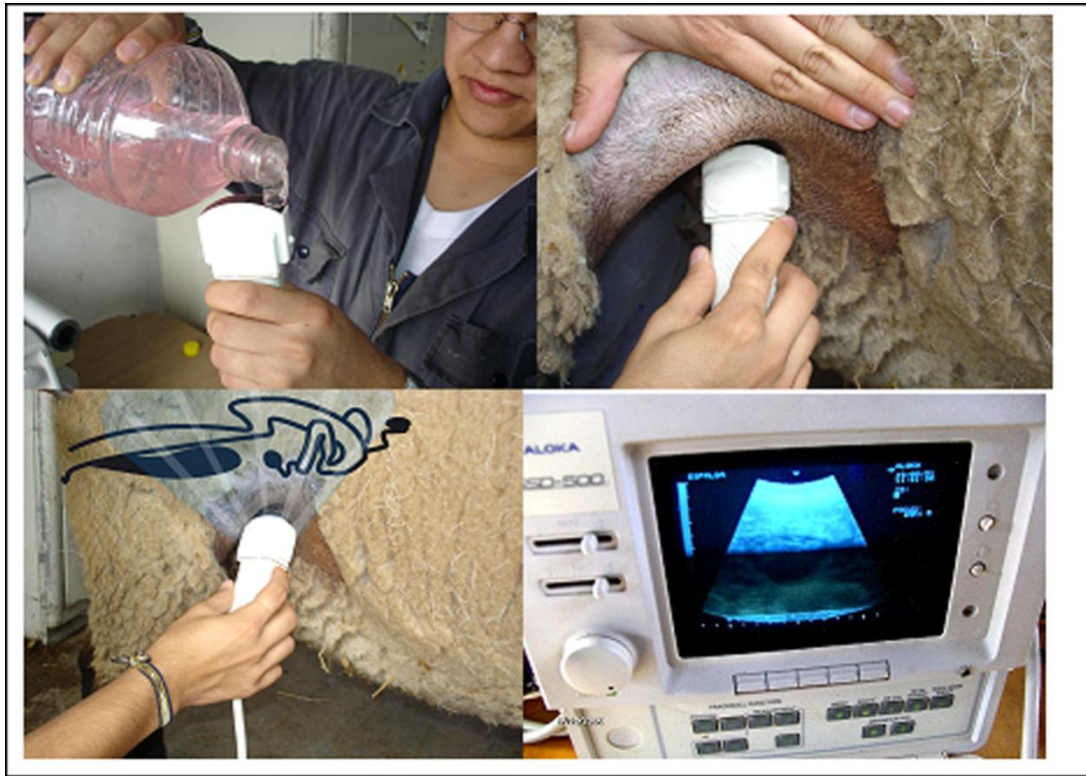Este procedimiento se puede realizar, según la literatura, a partir del día 25, que es cuando se observa la vesícula embrionaria (se requiere de mucha experiencia por parte de la persona que lo realice); sin embargo, del día 35 en adelante se pueden observar sin dificultad los placentomas (unión de la carúncula materna con el cotiledón-fetal), la eficiencia de este método varía desde 50% hasta 80%, debido a diversos factores como: tipo de transductor empleado, edad, condición corporal, inexperiencia del técnico, etcétera.

**Técnica.** Se sujeta a la hembra en posición de cuadripedestación o en decúbito dorsal, esto dependerá de la habilidad del técnico que la realice; se procede a limpiar un flanco (ljar) para retirar la mayor cantidad de grasa y material orgánico; inmediatamente después se le pone al transductor un gel para establecer un buen contacto con la piel y eliminar espacios de aire entre éstos (1), posteriormente, el transductor se ubica en la zona mencionada (2) y se dirige, en un ángulo de 45°, hacia la vejiga (3) observado el monitor para encontrar la estructura deseada (4), como se muestra en la siguiente secuencia (figura 78).

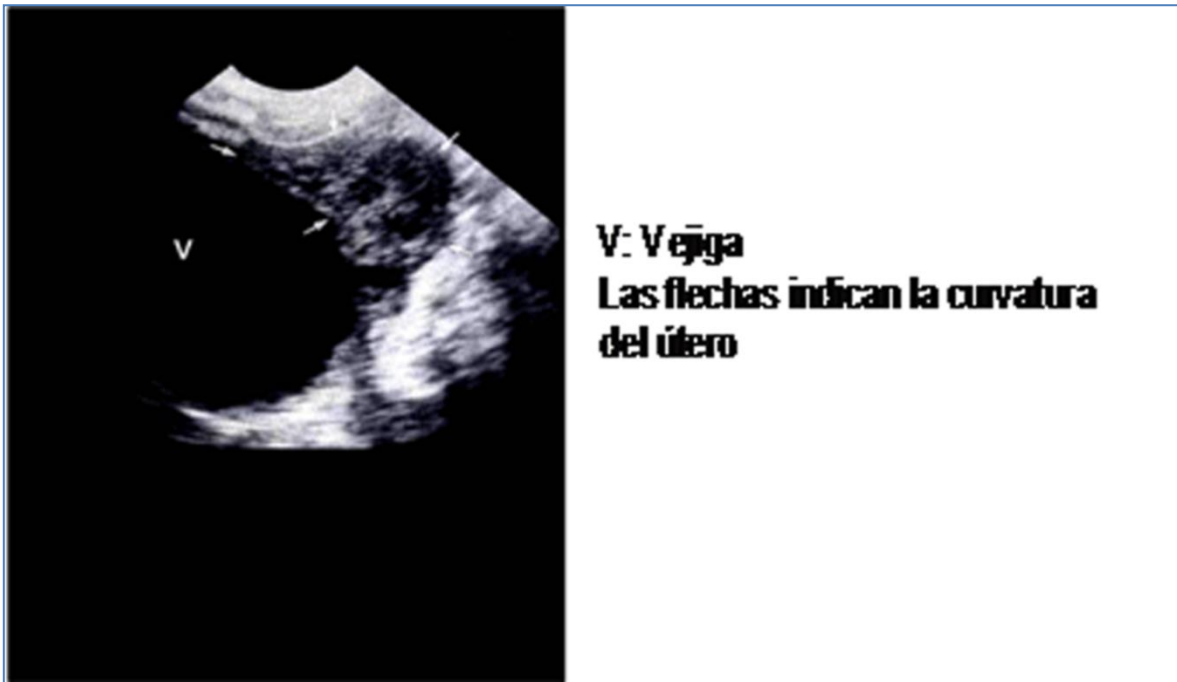Una vez colocado en posición el transductor, se procede a localizar la vejiga, la cual se aprecia como una imagen ovalada hipocogénica y una zona de interfase blanca, que es la curvatura uterina (figura 79).

Si la hembra examinada resulta “positiva a gestación” la imagen observada dependerá de la fecha de realización del ultrasonido; si es del día 35 en adelante se observará un placentoma (figura 80).

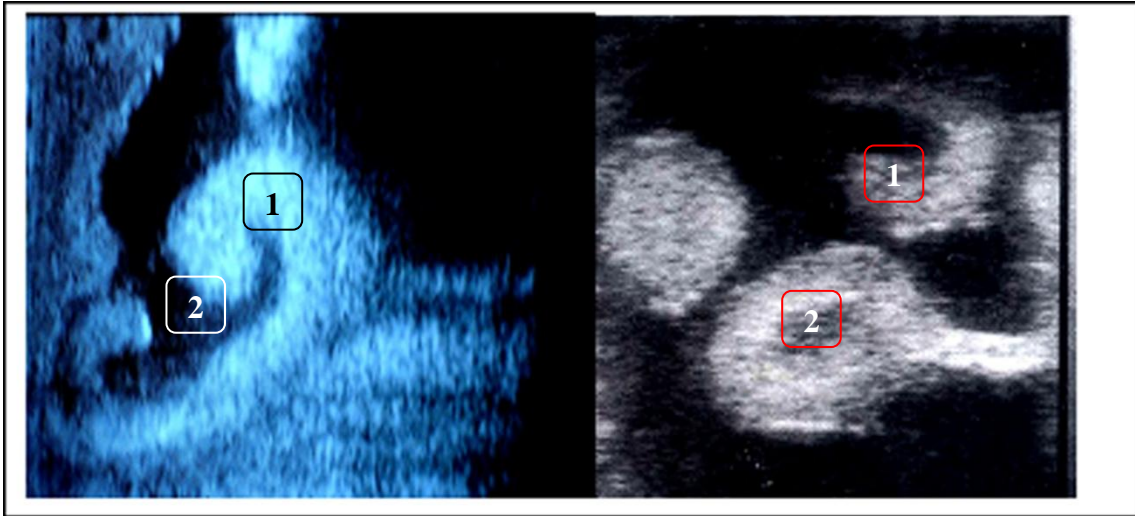
Si es una gestación más avanzada, podrá observarse el feto y sus diversas estructuras en distintas tonalidades de blanco a oscuro, apreciándose inclusive el latido cardiaco. El feto mide 1.5 cm a los 30 días, crece a 5 cm sobre los 60 días, y a los 90 días ya mide 15 cm, aproximadamente (figura 81).



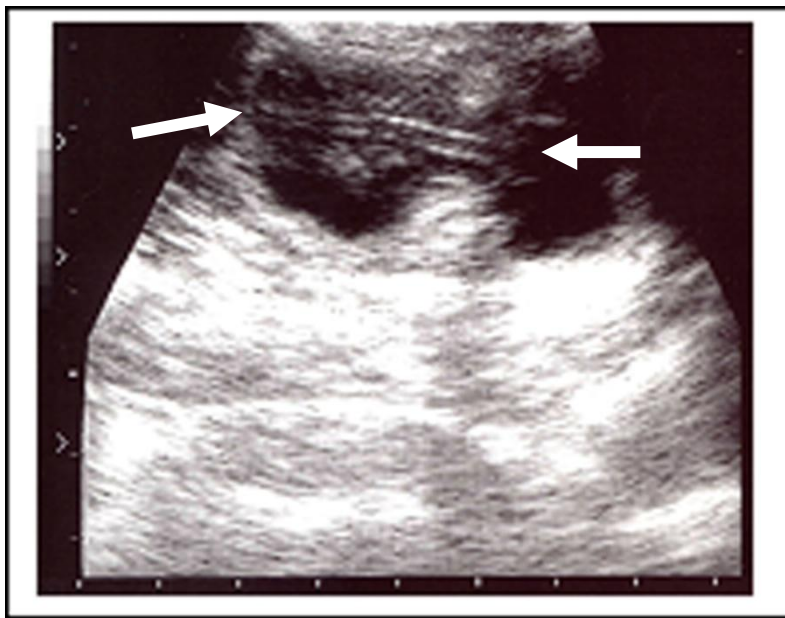
**Figura 78.** Secuencia para realizar la técnica de ecografía transabdominal



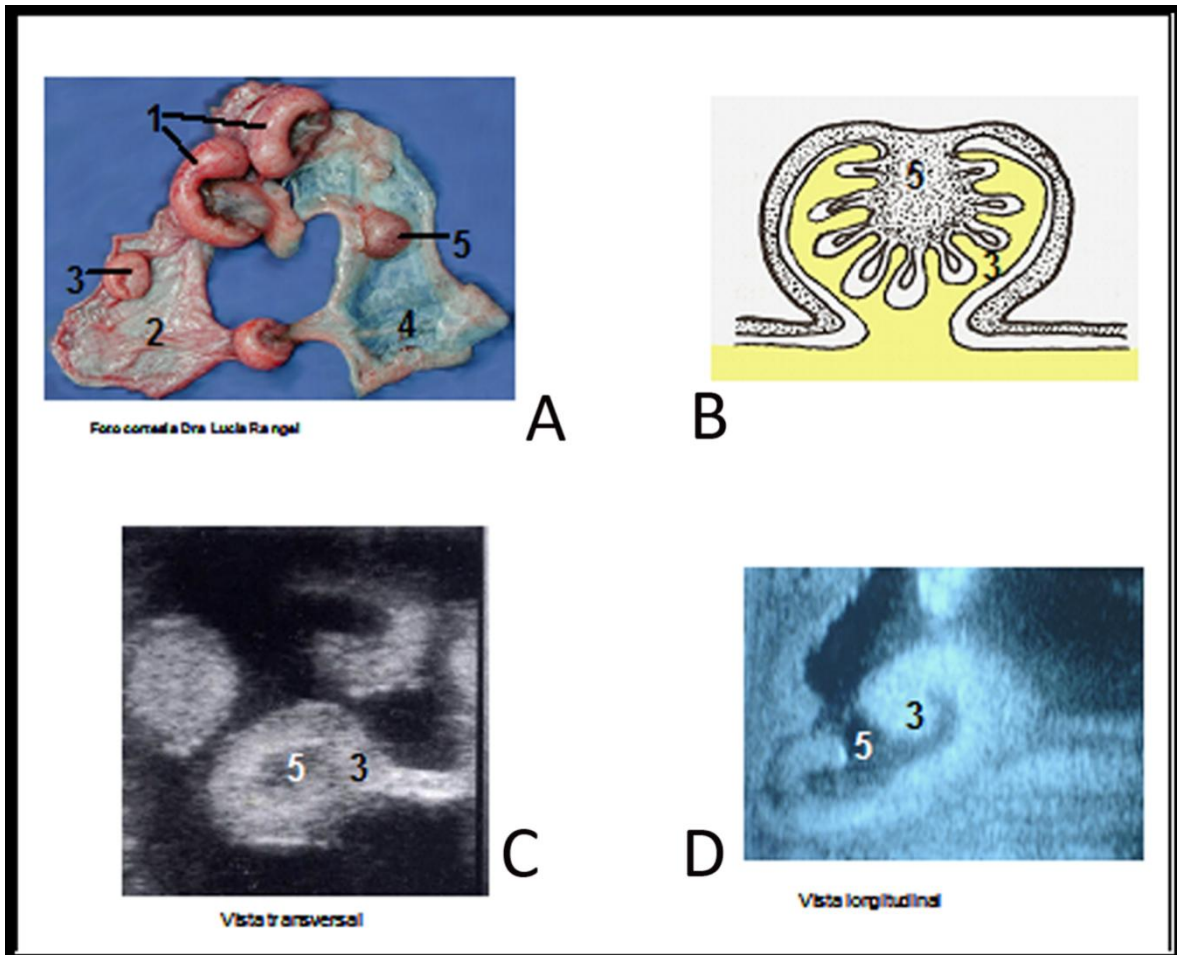
En la siguiente figura (82), se detalla, mediante imágenes de ultrasonido, restos de placenta-útero y un esquema de la anatomía de un placentoma.



**Figura80.** Un placentoma se observa de diversas formas, la más común es la circular hiperecogénica (1) y en el centro una zona hipoecogénica (2).



**Figura81.** Las flechas indican las costillas y columna vertebral de un feto de ovino de 90 días de gestación.



**Figura 82.** A) Placenta; B) Esquema de placentoma C) Vista transversal de un placentoma captado con ultrasonido y D) Vista longitudinal de un placentoma por ultrasonido; donde: 1) placentoma; 2) parte materna; 3) carúncula; 4) parte fetal; 5) cotiledón.


### Ecografía transrectal

Se realiza a partir del día 25, cuando aparece la vesícula embrionaria, y después del día 30 en adelante, periodo en el que se puede apreciar el desarrollo de los placentomas y al feto; sin embargo, a medida que el feto aumenta de tamaño se dificulta su observación. En esta técnica la eficiencia varía desde 50 hasta 100 por ciento, debido a diversos factores como: tipo de transductor empleado, edad, condición corporal o inexperiencia del técnico.

**Técnica.** Se coloca a la hembra en una prensa de manejo, o se sujeta en posición de cuadripedestación; en la posición dorsal del transductor se coloca una varilla y se fija con tela adhesiva, posteriormente se envuelve en un guante que contiene una jalea lubricante, para que exista un buen contacto (figura 83).

Las heces se evacúan del recto, en la medida de lo posible, posteriormente se lubrica el transductor y se introduce en el recto, en un ángulo de 45°, muy lentamente, haciendo movimientos hacia los lados y presión sobre el piso de la pelvis (figura 84).

Una vez realizado este procedimiento se localiza la vejiga y de ahí se va introduciendo lentamente el transductor hasta encontrar los cuernos uterinos.

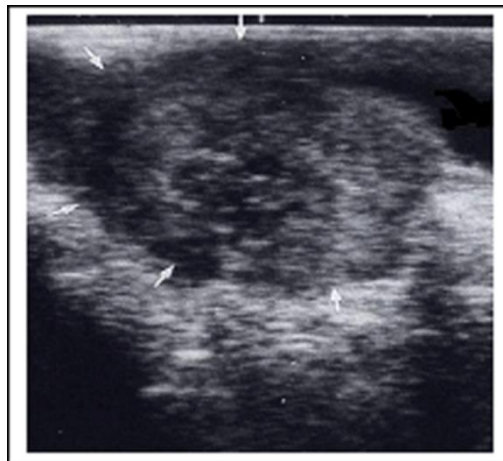


**Figura83.** Manera en que se fija el transductor con una varilla de acrílico y se cubre con un guante.



**Figura84.** Esquema de la realización de la técnica de ecografía transrectal.

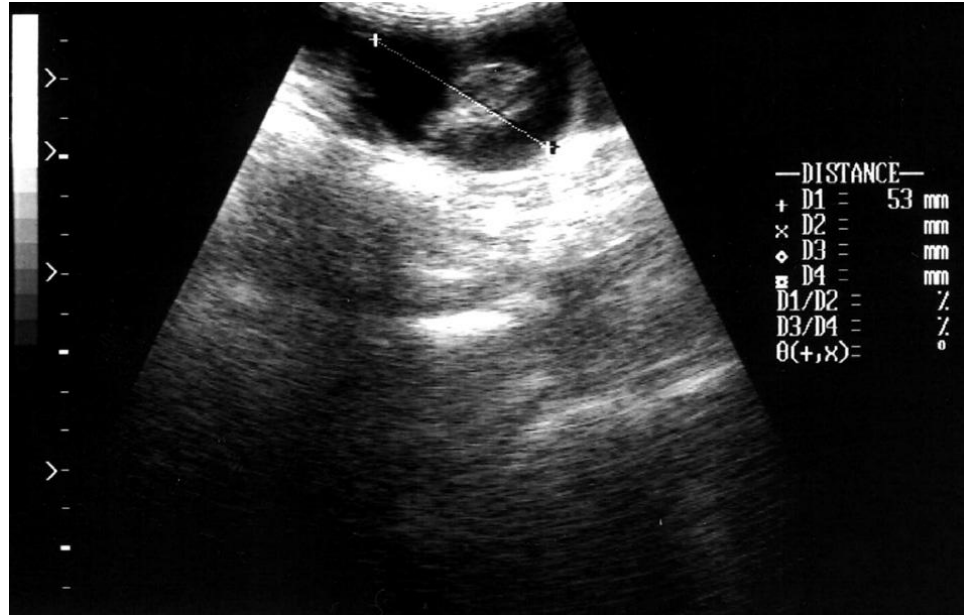Si la hembra no se encuentra gestante, se podrán observar los cuernos uterinos sin ninguna estructura en su interior, las flechas indican la curvatura uterina (figura 85).



**Figura85.** Imagen donde las flechas indican la curvatura uterina y no se aprecia un aumento en el tamaño del útero.

La figura 86 muestra un útero de cabra gestante donde se observa una esfera de 53 mm de diámetro, y en su interior, la vesícula embrionaria en una gestación de 25 días.

Si la hembra se encuentra gestante, en la imagen se podrá apreciar el producto, o de los 35 días en adelante, la presencia de los placentomas (unión de la carúncula con el cotiledón), su imagen podrá variar dependiendo de la colocación del transductor.



**Figura 86.** Vesícula embrionaria de una cabra en gestación.

### *Habilidades y destrezas que desarrollará el alumno*

Realizar adecuadamente la técnica de no retorno al estro como diagnóstico de gestación.

Realizar adecuadamente la técnica de palpación abdominal-peloteo fetal como diagnóstico de gestación.

Realizar adecuadamente las técnicas de ecografía transabdominal y transrectal como diagnóstico de gestación.

## **EVALUACIÓN**

En las cuatro afirmaciones siguientes, elegir la opción que las complete correctamente:

1. El estro en la cabra tiene una duración de
  - a). 6 a 12 horas.
  - b). 12 a 24 horas.
  - c). 24 a 48 horas.
  - d). 50 a 76 horas.
2. El estro en la oveja dura de
  - a). 6 a 12 horas.
  - b). 12 a 24 horas.
  - c). 24 a 36 horas.
  - d). 50 a 76 horas.

3. El examen clínico de las hembras se realiza en el siguiente orden:
- a). pezuñas, ganglios, vulva, ubre, boca, ojos, cabeza.
  - b). ganglios, vulva, ubre, pezuñas, cabeza, ojos, pezuñas.
  - c). vulva, ubre, boca, ojos, cabeza, pezuñas, ganglios.
  - d). boca, ojos, cabeza, ganglios, vulva, ubre, pezuñas.



4. La medida correcta de un vaginoscopio para hembras adultas con aplicador de punta roma es de

- a). 10 × 50 mm.
- b). 70 × 100 mm.
- c). 69 × 90 mm.
- d). 25 × 200 mm.

5. Describa con sus propias palabras el signo de flehmen



---

---

---

---

---

---



6. Mencione los métodos para detección del celo en las hembras

---

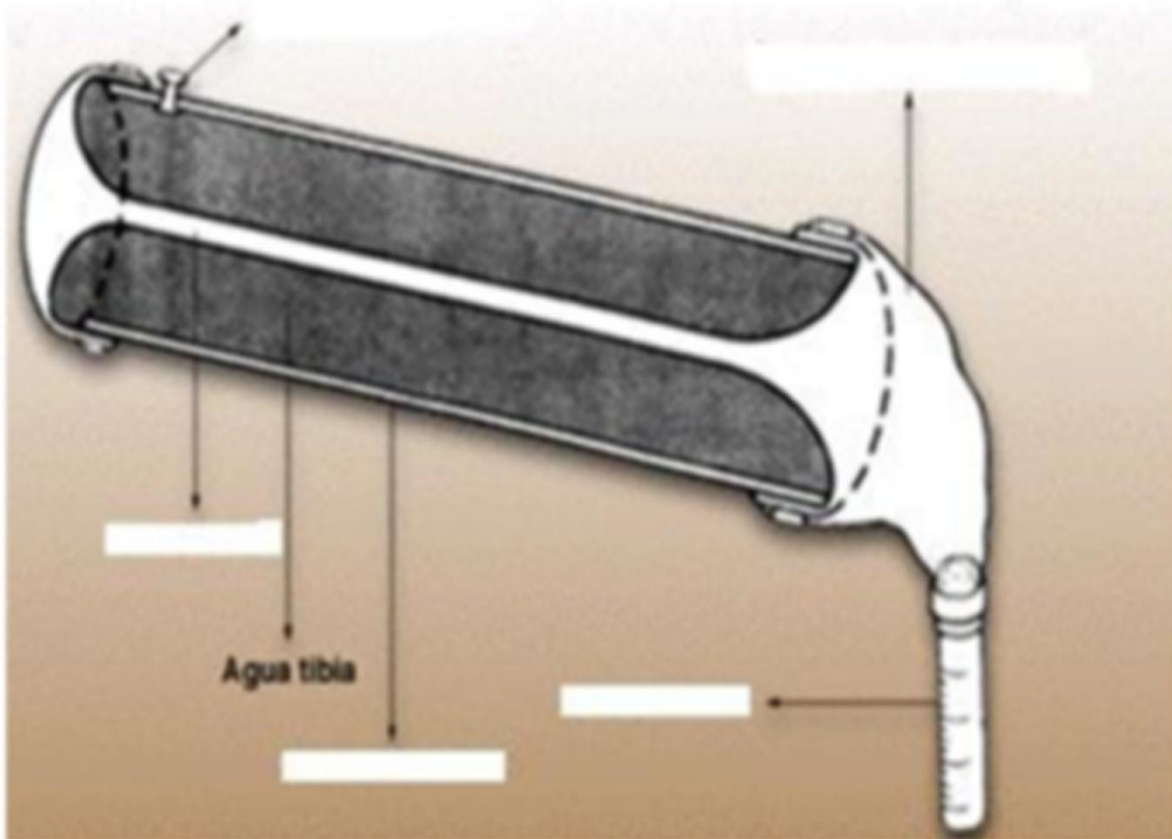
---

---

---

---

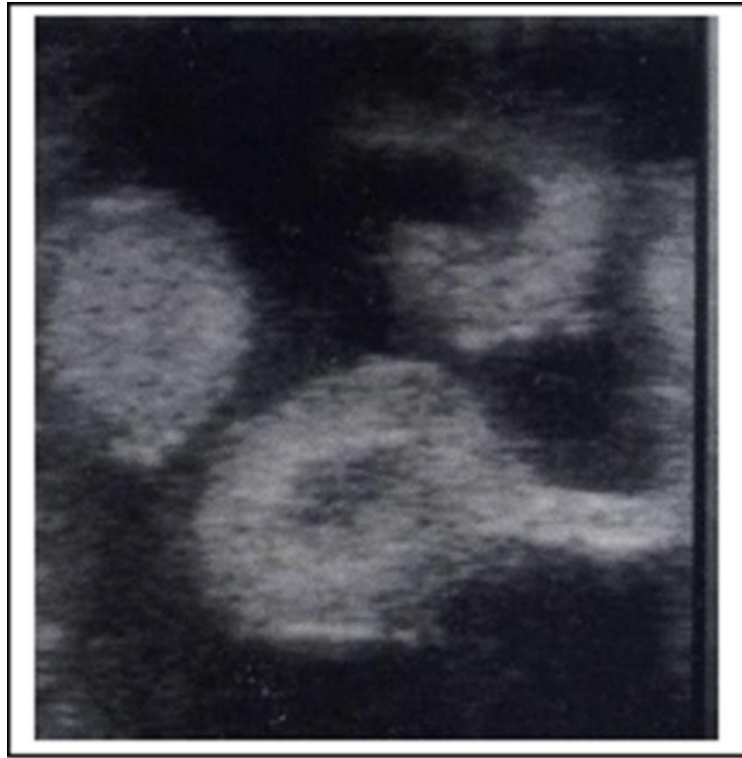7. En los espacios en blanco de la imagen, coloque los nombres de las partes que conforman la vagina artificial.



8. La IA en pequeños rumiantes se puede realizar:

- a) transcervical y laparoscópica intrauterina
- b) en la entrada de la vagina y en la vulva
- c) en la vulva y cerca del meato urinario
- d) en la parte media de la vagina y el cérvix

9. ¿Qué se observa en esta imagen de ultrasonido?



---

---

---

---

---

---

## *Literatura recomendada*

---

- Blockey MA y JF Wilkings. Field application of the ram serving capacity. En: D. Lindsay y D.T. Pearce (eds.): *Reproduction in sheep Camberra ( Australia): Australian Academy of Science, 1984.*
- Bulgin MS. Ram breeding soundness examination and SFT form. En: *Proceedings of the annual meeting Society for Theriogenology, 1992.*
- González Stagnaro. Diagnóstico de gestación en la cabra usando un aparato de ultrasonido y “efecto Doppler” *Agronomía Tropical ; 24(3):219-226.*
- Hafez ESE y B Hafez. *Reproducción e inseminación artificial en animales. 7ª ed. México (DF): Mc. Graw Hill Interamericana, 2002.*
- Kilgour J. Mating behaviour of rams in pens, *Aust. J. Exp. Agric 1985; 25: 298-305.*
- Laborde D, D Queirolo, R Pérez, A López y J Franco. Estudio comparativo de tres métodos de evaluación de la capacidad de servicio en carneros. 2<sup>das</sup> Jornadas Técnicas de la Facultad de Veterinaria, 1991. 14-16 de noviembre. Montevideo, 1991.
- McKelvey W, J Robinson, R Aitken y Robertson I. Repeated recoveries of embryos from ewes by laparoscopy. *Theriogenology 1986; 25:855-865.*
- Stellflug J, M Wulster-Radcliffe, E Hensley, E Cowardin, R Seals y G Lewis. Oxytocin-induced cervical dilation and cervical manipulation in sheep: Effects on laparoscopic artificial insemination. *J. Anim. Sci. 2001; 79: 568-573.*

# Práctica 11

---

## MANEJO REPRODUCTIVO EN EL EQUINO

MYRIAM BOETA ACOSTA

### OBJETIVOS

El alumno conocerá las técnicas más utilizadas en el manejo reproductivo del equino, como son la detección de estros, la colección y evaluación de semen, la inseminación artificial, así como el diagnóstico de gestación.

### ACTIVIDADES (4 H)

1. Detección de estros o recelado (*30 min*)
2. Examen del aparato reproductor de la hembra
  - Palpación del cérvix, útero y ovarios por vía rectal (*30 min*)
  - Vaginoscopia (*20 min*)
  - Ultrasonografía de yeguas no gestantes (*30 min*)
3. Inseminación artificial
  - Colección de semen con vagina artificial (*20 min*)
  - Evaluación de semen (*30 min*)
  - Inseminación artificial por vía transvaginal (*30 min*)
4. Diagnóstico de gestación (*50 min*)

## DETECCION DE ESTROS O “RECELADO”

La aceptación del garañón por parte de la yegua solamente ocurre durante el estro, cuyo promedio de duración es de siete días; el ovario de la yegua se caracteriza por tener un folículo mayor de 30 mm de diámetro, el cual ovulará de 24 a 48 horas antes de que termine su receptividad sexual. El estro se distingue por una aceptación total al garañón y un ritual precopulatorio seguido por la monta, la cópula y la eyaculación.

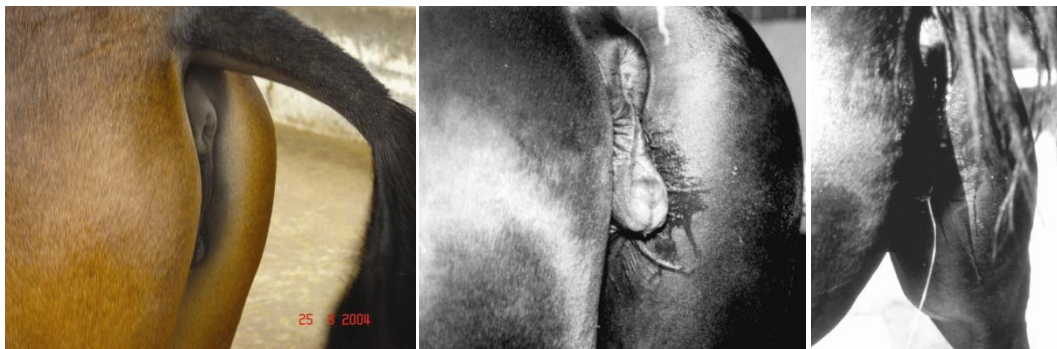La detección del estro o “recelado” regularmente se realiza de manera grupal, el semental se lleva al corral de las hembras para que identifique a la(s) posible(s) hembras en celo y posteriormente se le presentan de manera individual (figura 1).



**Figura1.** Se muestra la manera de presentar al garañón enfrente de las yeguas, tanto de manera grupal como individual.

### Signos de estro

Las yeguas pueden atraer al garañón mediante señales visuales y olfativas. La yegua en estro adopta una posición característica: separa los miembros posteriores y levanta la cola; relaja el músculo de la cadera con flexión del corvejón (asociado al descenso del área perineal); emite unos chorros de orina, relaja la porción ventral de la vulva y muestra el signo de “espejeo”, que es el movimiento rítmico de los labios vulvares (figura 2).



**Figura2.** Signos de estro en la yegua. Se observa a la yegua levantar la cola, la eversión del clitoris “espejeo” y la emisión de orina.

La micción sirve como atractivo visual para el garañón, el cual responde con gran excitación olfateando, lamiendo los genitales y realizando el signo de flehmen, con el objeto de detectar la presencia de ferohormonas indicativas de estro (figura 3).



**Figura3.** Signo de flehmen. Se observa que el semental muestra la eversión del belfo superior.

La yegua, en esta etapa, muestra una actitud tranquila y de interés al semental; en cambio, si no se encuentra en estro, presenta hacia éste una actitud de resistencia activa: cuando el macho se acerca, la yegua echa las orejas hacia atrás, aprieta la cola hacia el perineo, adopta una postura agresiva, chilla e intenta cocear y morder (figura 4).



**Figura4.** Actitud de rechazo total hacia el garañón cuando la yegua no se encuentra en estro.

#### *Actividades para el alumno*

Observar el comportamiento del garañón cuando sea llevado al corral de las yeguas, así como la actitud de éstas ante la presencia del semental, especialmente:

la actitud del recelador con cada hembra

los signos de estro de la yegua en presencia del semental

la actitud de las yeguas que no se encuentren en estro.

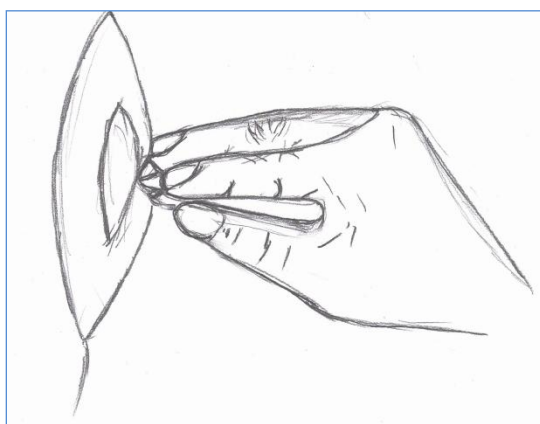
## EXAMEN DEL APARATO REPRODUCTOR DE LA YEGUA

El examen del aparato reproductor de la yegua se realiza mediante las técnicas de palpación rectal, ultrasonografía y vaginoscopia; pueden también realizarse pruebas complementarias específicas para diagnosticar yeguas problema, que en esta práctica no serán incluidas.

### ***Palpación del cérvix, útero y ovarios por vía rectal***

Antes de llevar a cabo el examen rectal es conveniente que el alumno mida la longitud de sus dedos y la palma de cada mano, para utilizar estas medidas como referencia de longitud y diámetro cuando se evalúe el aparato reproductor, pues con éstos realizará la palpación rectal.

La mano se debe introducir colocando los dedos en forma cónica, lo que permite la dilatación gradual del ano. Se debe imprimir a la mano un movimiento de rotación para facilitar el paso a través del esfínter anal (figura 5).



**Figura5.** *Los dedos se colocan en forma cónica al introducir la mano a través del recto, además se debe realizar un movimiento de rotación de la mano para facilitar su paso a través del esfínter anal.*

Generalmente la yegua responde a este estímulo defecando, lo que facilita el examen al permitir trabajar en un recto vacío. Si el animal no defeca, se hace necesario retirar todo el excremento posible, ya que, además de estorbar, puede ser confundido con estructuras ováricas. El palpador nunca debe forzar el brazo hacia adelante en el momento de una contracción peristáltica, pues el forcejeo causaría fácilmente lesiones rectales; durante una contracción de este tipo el brazo debe permanecer inmóvil.

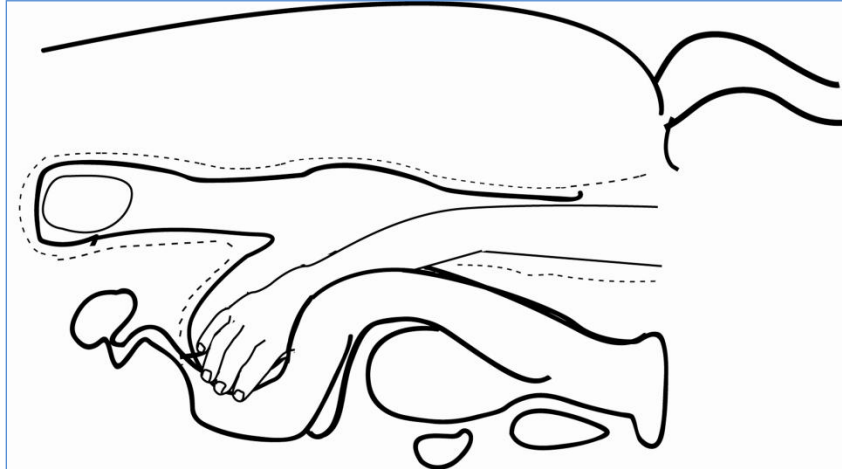### **Palpación del cérvix**

Lo primero que se palpará al tener la mano dentro del recto será el cérvix, el cual se localiza haciendo presión y deslizando la mano sobre el piso de la pelvis, puesto que en el equino el cérvix no puede agarrarse ni retraerse como en la vaca. Se evaluará su posición en relación con el techo o piso de la vagina, su consistencia, diámetro y longitud.

Durante el diestro y la gestación, el cérvix se encontrará apretado (cerrado), de forma tubular y de consistencia firme, y se ubicará hacia el techo de la vagina debido a la influencia de la progesterona. En el estro, a causa de los estrógenos, el cérvix se relaja (se abre), presenta una consistencia suave, hay edema y está caído totalmente en el piso de la vagina, por lo que se dificulta su palpación. Si los ovarios permanecen inactivos, como sucede durante el anestro estacional, el cérvix estará relajado o flácido, pero no aparecerá el edema.

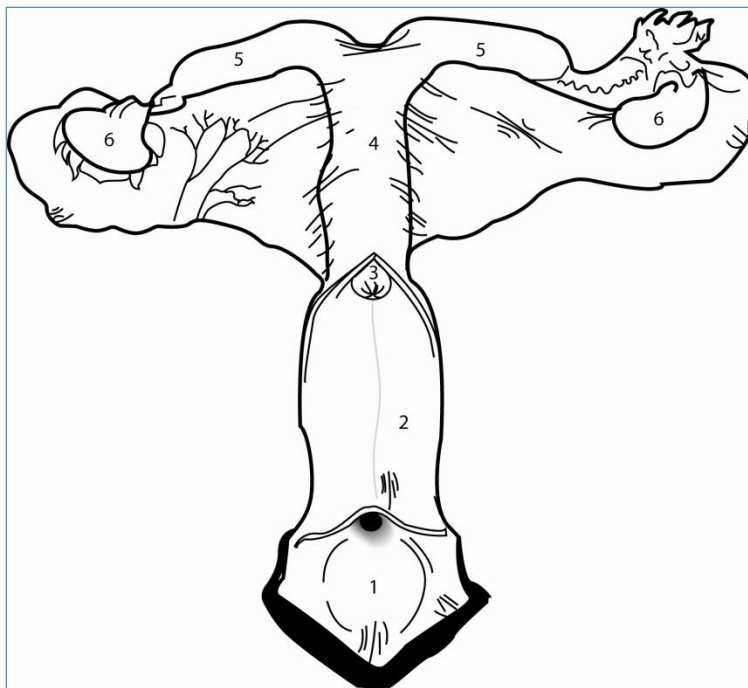
### Palpación del útero

Cranealmente al cérvix se encuentra el útero, que tiene forma de T en yeguas no gestantes. Este órgano se puede localizar al introducir el brazo entre 45 y 50 cm en el recto. La mano debe pasarse sobre el cuerpo uterino y después deslizarse sobre cada uno de los cuernos, desde la bifurcación hasta la punta, para evaluar su tamaño, consistencia, contenido y forma (figura 6).



**Figura6.** Se observa la manera de realizar la palpación rectal sobre los cuernos uterinos, comenzando por la bifurcación uterina.

Las características del útero también se modifican de acuerdo con la etapa del ciclo estral en que se encuentre la yegua. En el diestro, el útero tiene cierto grado de tono y forma de tubo, mientras que durante el estro se pierde esta última y puede incrementarse el diámetro, ambos cambios se deben a la formación de edema en el endometrio (figura 7).



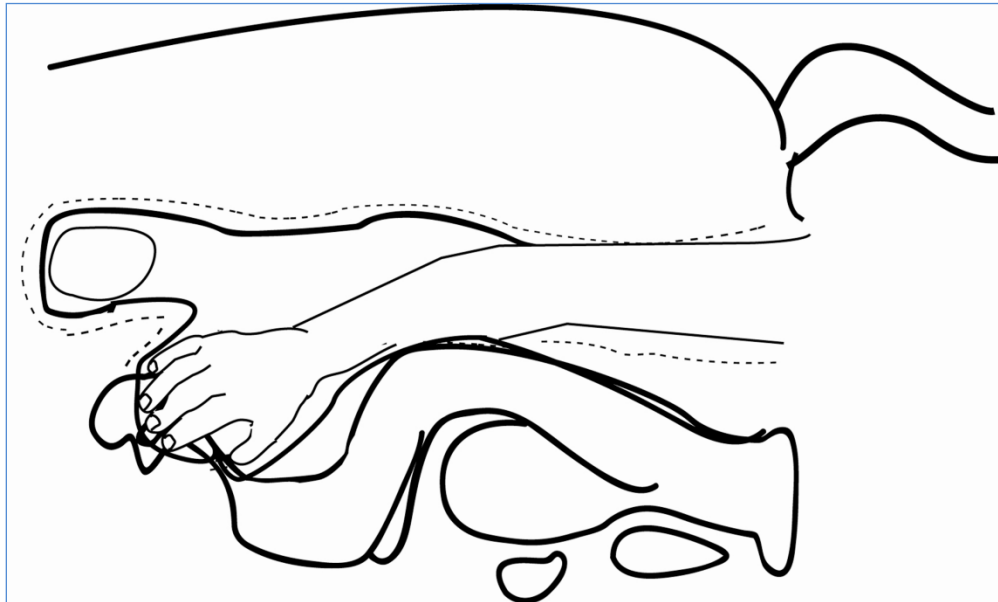
**Figura7.** Esquema del aparato reproductor de la yegua. Se muestra el vestíbulo (1), la vagina (2), el cérvix (3), el cuerpo del útero (4), los cuernos uterinos (5) y los ovarios (6).



### Palpación de los ovarios

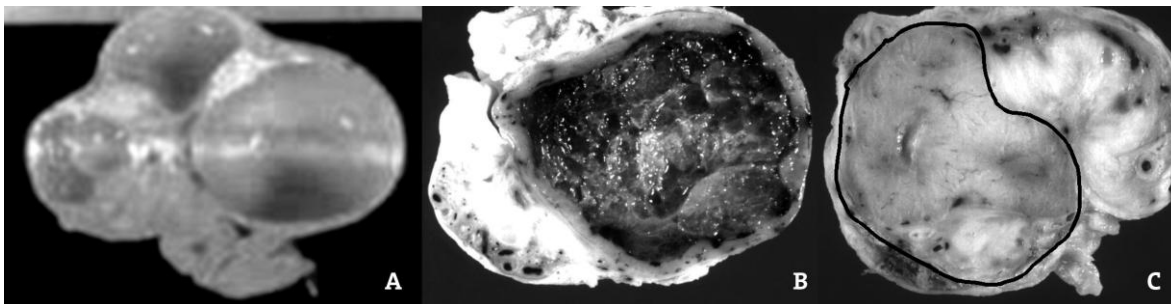
Los ovarios se localizan en el cuadrante dorsolateral de la pelvis. Están suspendidos por el ligamento ancho en la parte dorsolumbar, por lo que este ligamento puede ser de ayuda para encontrar los ovarios (figura 8).

Moviendo las manos lateralmente por la pared abdominal, los ovarios podrán palparse con la palma de la mano. El ovario derecho se localiza entre 5 y 30 cm detrás del riñón correspondiente; el ovario izquierdo está más atrás que el ovario derecho.



**Figura8.** Palpación de los ovarios. Se empieza en la bifurcación uterina y por los cuernos uterinos se llega a los ovarios.

Los folículos ováricos son mayores en la yegua que en otras especies, a veces llegan a medir entre 2 y 6 cm de diámetro, esto facilita su palpación. La fosa de ovulación, a través de la cual ovula la yegua, se identifica por una hendidura en la parte ventral del ovario. Inmediatamente después de la ovulación se forma el cuerpo hemorrágico, que tiene una consistencia suave y esponjosa. El cuerpo lúteo se forma dentro del ovario, y como no protruye hacia la superficie, es difícil palparlo (figura 9).



**Figura9.** El panel a muestra un ovario con la cavidad que corresponde al folículo, el panel b muestra un cuerpo hemorrágico y, por último, en el panel c se observa un cuerpo lúteo.

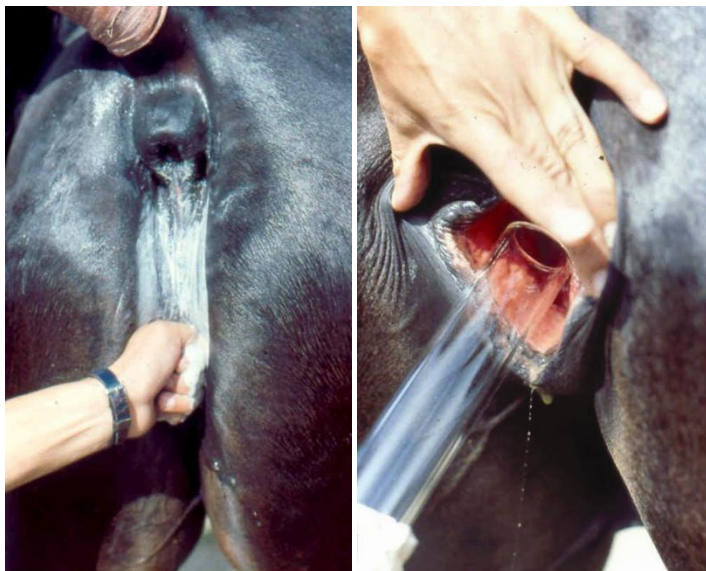
### Actividades para el alumno

Realizar la palpación rectal de una yegua vacía, para localizar el cervix, el útero y los ovarios, y describir los hallazgos en dichas estructuras.

## ***Vaginoscopia***

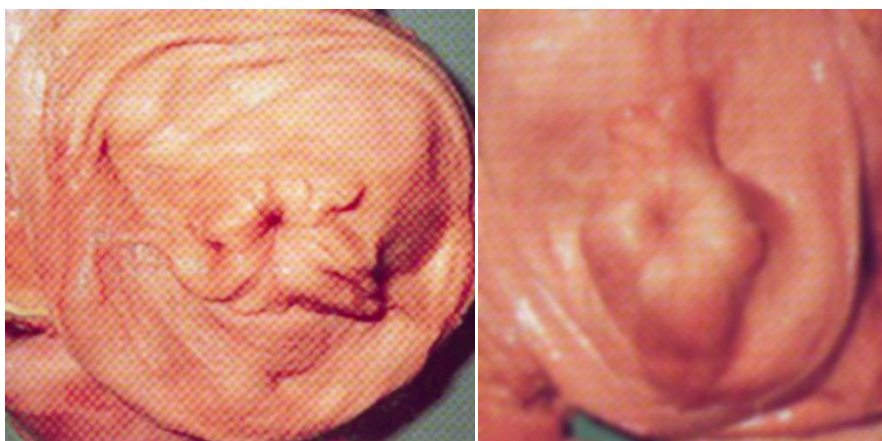La vaginoscopia permite la observación directa de la vagina y la entrada del cérvix. Este examen requiere una completa limpieza de la región perineal y el uso de un espéculo estéril. Se lava toda la zona perineal y los labios vulvares con jabón quirúrgico, o cualquier otro que no sea irritante. La limpieza se realiza con la mano cerrada, o con el dorso de ésta, de manera que las uñas no provoquen una laceración en la mucosa.

Al inicio, el espéculo debe introducirse en forma diagonal con respecto al techo y el piso de la vagina, dirigiéndolo hacia arriba y hacia adelante hasta pasar por encima del borde de la pelvis (figura 10). Una vez que se ha introducido el vaginoscopio, con ayuda de una fuente de luz se examina el color, la posición y el grado de relajación del cérvix, así como la cantidad y calidad de las secreciones.

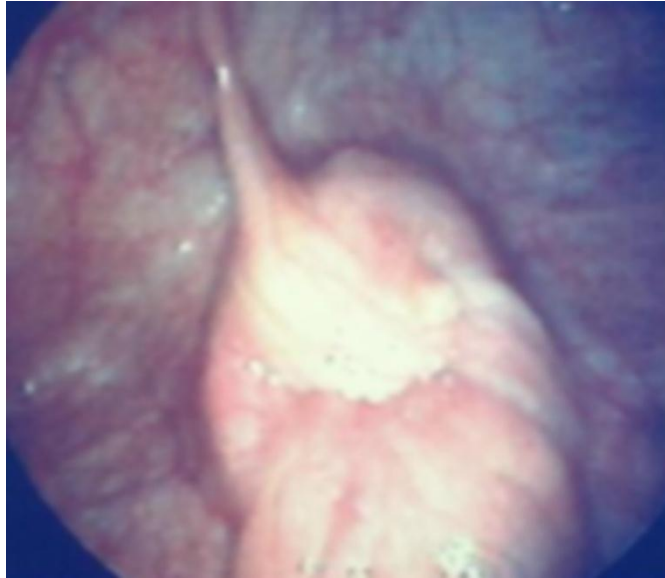


**Figura10.** Limpieza de la zona perineal e introducción del vaginoscopio previamente lubricado con gel estéril sin antibióticos.

A continuación se muestran tres imágenes obtenidas por vaginoscopia, donde se observa el cérvix en diferentes etapas reproductivas (figuras 11,12 y 13).



**Figura11.** Estro. Cuando la yegua esté receptiva al semental, el cérvix se observará relajado y sobre el piso de la vagina; **Figura12.** Diestro. Cuando la yegua no esté receptiva al semental, debido a que se encuentra bajo la influencia de la progesterona, el cérvix se verá cerrado y sobre el techo de la vagina.



**Figura13.** Gestación. Si la yegua está gestante, el cérvix se encontrará completamente firme y cerrado; tanto, que ni siquiera se notarán los pliegues endometriales, y se observará, en cambio, un tapón blanquecino.

#### *Actividades para el alumno*

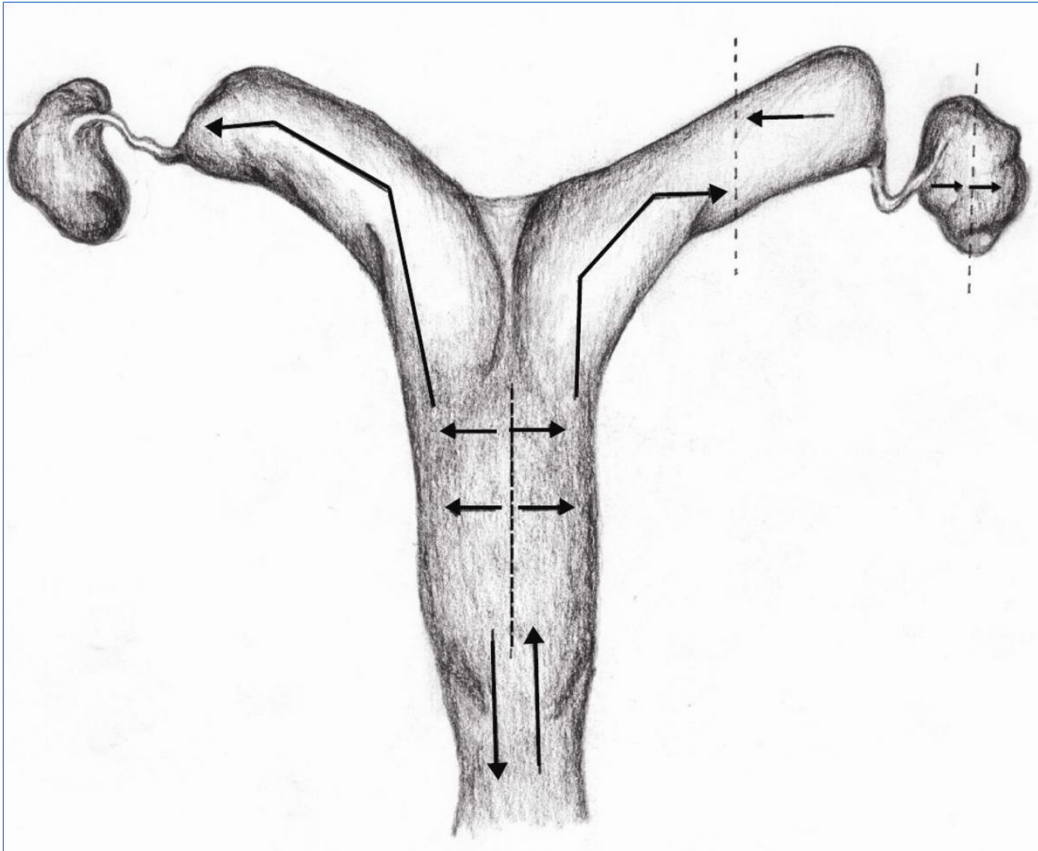
Realizar la limpieza perineal de la yegua; posteriormente, introducir el vaginoscopio y observar el color, posición y grado de relajación del cérvix y con ello determinar el estado reproductivo o la etapa del ciclo estral en la que se encuentra el animal.

#### **Ultrasonografía en yeguas no gestantes**

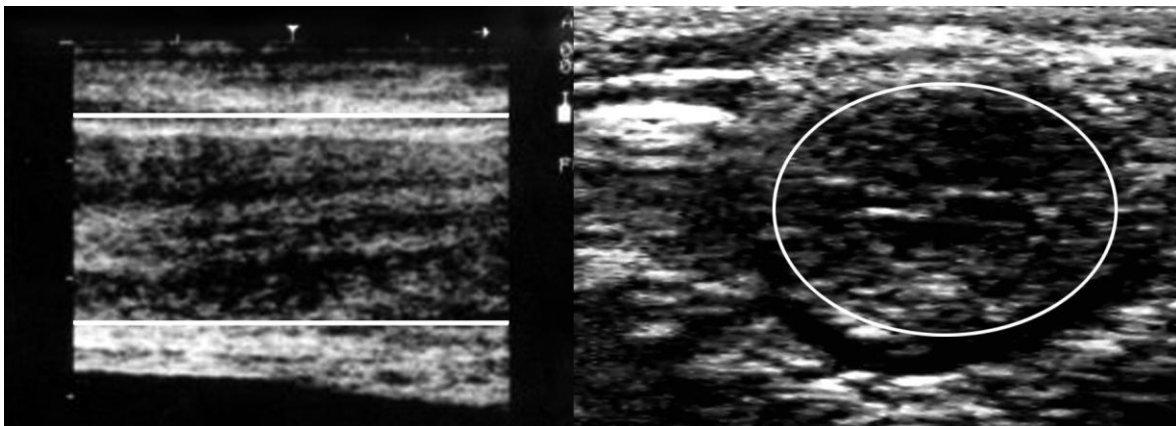
Esta técnica se basa en la emisión de ondas sonoras de alta frecuencia, producidas por la estimulación de cristales pizeoeléctricos localizados dentro de un transductor. Las ondas de ultrasonido se propagan a través de los tejidos, reflejándose en forma de eco hacia el transductor, que también actúa como receptor. La magnitud de las ondas sonoras reflejadas es directamente proporcional a la diferencia de densidad en la unión de dos tejidos. En general, a mayor densidad de tejidos, mayor será la impedancia para la propagación de las ondas sonoras y la fuerza del eco producido. Así, el hueso origina una imagen blanca brillante (ecogénica), mientras que el músculo, una imagen gris. Los líquidos son excelentes conductores de sonido, por lo que casi no lo reflejan, y producen una imagen gris oscura o negra homogénea (anecoica). Finalmente, el aire no transmite eficientemente las ondas sonoras, por lo cual, si entre el transductor y los tejidos quedan espacios vacíos, la imagen se pierde.

El transductor se debe introducir en el recto, de manera que se mantenga siempre en contacto íntimo con la mucosa, y avanzarlo sobre la pared ventral del mismo, debajo de la cual se localiza la superficie del cuerpo uterino. Moviéndose de lado a lado a lo ancho del cuerpo, se llega a la bifurcación uterina (figura 14).

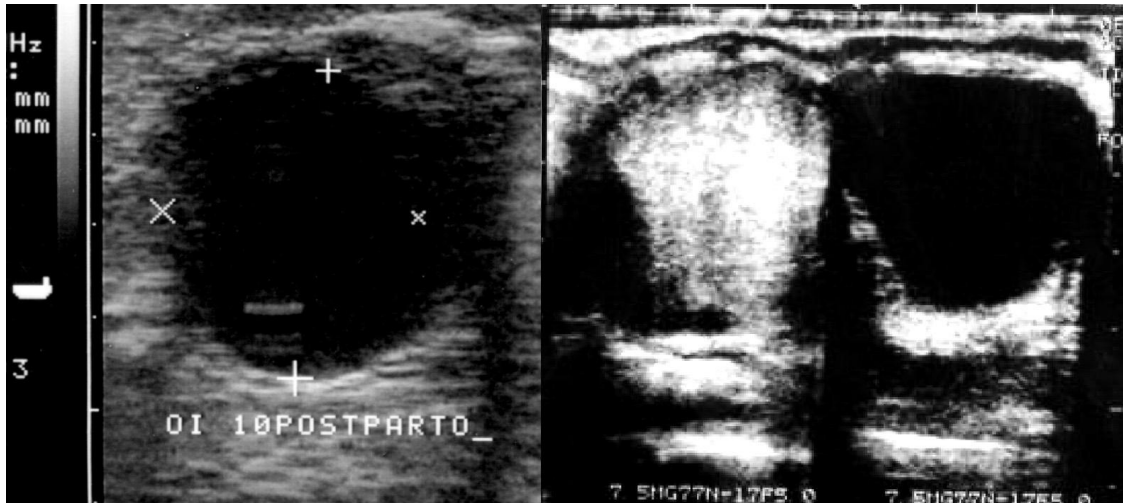
A partir de ese punto se pueden evaluar los cuernos uterinos con un movimiento transversal del transductor a lo largo de cada cuerno, hasta llegar a la unión útero-tubárica. Posteriormente se mueve el transductor hacia la cara lateral del recto en busca del ovario, examinándolo de arriba abajo y, regresando por el mismo cuerno, se repite esta operación del lado contrario. En las figuras 15 y 16 se muestran algunas imágenes del útero y del ovario obtenidas con esta técnica.



**Figura14.** Obsérvense los movimientos (indicados por las flechas) que deben realizarse con el transductor al momento de la evaluación ultrasonográfica del aparato genital de la yegua.



**Figura15.** En la imagen de la izquierda se muestra el cuerpo del útero en un corte longitudinal por lo que se observa de forma alargada, mientras que en la imagen de la derecha se muestra un cuerno uterino en un corte transversal que presenta una forma esférica.



**Figura16.** En la imagen de la izquierda se muestra la imagen de un folículo en forma circular comenzando a observarse piriforme, mientras que en la imagen siguiente se muestra un cuerpo lúteo de apariencia ecogénica y un folículo piriforme de apariencia oscura (anecoica).

#### *Actividades para el alumno*

Observar la realización de ultrasonografías en yeguas no gestantes e identificar en éstas las siguientes estructuras:

- Ovarios (folículos y cuerpo hemorrágico o cuerpo lúteo o ambos)
- Útero (cuerpo y cuernos uterinos).

## **INSEMINACIÓN ARTIFICIAL**

La inseminación artificial (IA) es una técnica que consiste en depositar el semen en el aparato genital de la hembra (útero) en el momento oportuno, con el fin de gestar a una hembra; ésta comprende los procedimientos de colección, evaluación y preservación del semen.

### ***Colección del semen***

Es necesario contar con una hembra en estro, o bien, con un maniquí de monta ("potro de montas", figura 17); en este último caso es necesario entrenar al macho durante varias semanas o meses, dependiendo de su libido, estimulándolo con la presencia de una yegua en estro, para acostumbrarlo poco a poco a montar el maniquí.

Si se utiliza una yegua, ésta deberá estar en estro; y para evitar laceraciones, tanto en la vagina como en el pene del garañón, a la yegua se le vendarán los pelos de la cola y se le colocará un tirapié, para evitar que patee al garañón o al operador al momento del cortejo y la recolección del semen (figura 18).

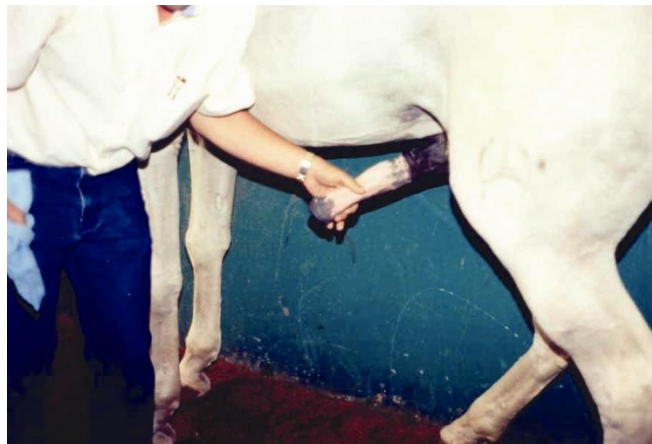

**Figura17.** La yegua se coloca adelante del potro o maniquí de montas para mantener interesado al semental.



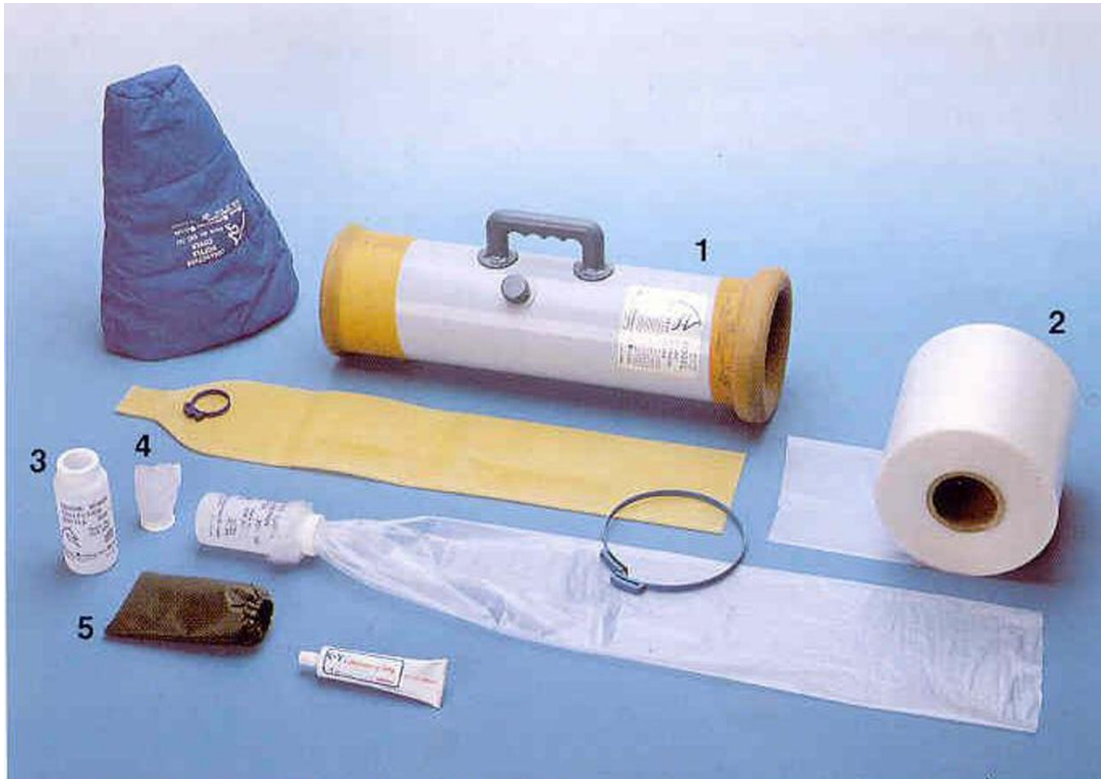**Figura18.** La yegua está preparada para la monta con la cola vendada y el tirapié en las patas.

Antes de colectar el semen se le debe lavar el pene al garañón, delante de una yegua en celo para que tenga erección y pueda procederse al aseo, en el que se emplea exclusivamente agua tibia, y se finaliza secándolo con toallas desechables (figura 19).




**Figura19.** El lavado del pene se realiza con plena erección, para facilitar su limpieza completa.

Para la colección de semen en el equino se usa generalmente una vagina artificial, formada por un cuerpo rígido o semirrígido, con su respectivo látex; un receptáculo de semen y una válvula de presión (figura 20).



**Figura20.** Vagina artificial modelo "Universidad de Colorado"1. cuerpo rígido, 2. látex desechable, 3. envase colector de semen, 4. filtro, 5. protector del envase

Cuando se tengan preparados tanto a la hembra como al semental, se saca el recipiente colector de semen de la incubadora y se termina de ensamblar la vagina. Se debe revisar que la vagina tenga una temperatura interna de 42 a 45 °C al momento de la colección y con la suficiente presión. Para la colección del semen se requieren por lo menos tres personas: un manejador de la yegua, otro del semental y un operador de la vagina artificial. Al presentar al garañón ante la yegua, el manejador del semental debe estar a un costado de éste, y al momento en que el semental monte, el operador de la vagina se debe colocar rápidamente en el mismo costado para desviar el pene hacia la vagina artificial (figura 21). Cuando el garañón empieza a eyacular el operador de la vagina puede sentir las pulsaciones en la base del pene, las cuales se asocian con el movimiento característico de la cola, conocido como "bandereo". La vagina se retira hasta que termine la eyaculación y el pene del animal haya perdido su erección. La persona que maneja al semental debe retirarlo inmediatamente después de que haya desmontado, para evitar que intente patear.



**Figura21.** Colección de semen con vagina artificial.

### ***Evaluación del semen***

El semen debe ser evaluado de manera metódica por personal experimentado y con el equipo de laboratorio adecuado. Las pruebas de rutina que se aplican a la muestra seminal son para determinar el volumen, el pH, la concentración espermática (el número total de espermatozoides en el eyaculado), así como la motilidad y morfología espermáticas.

El promedio del volumen del eyaculado en el equino es de 65 ml, en un rango de 30 a 300 ml; su color es blanco pálido con apariencia de leche descremada. El pH del semen equino es ligeramente básico y varía entre 7.2 y 7.7. El espermatozoide es muy frágil, por lo cual, el recipiente colector no se debe exponer a la luz directa ni a cambios bruscos de temperatura. La primera variable microscópica que se determina es la motilidad progresiva, cuyo valor normal es de 75%, en un rango de 60 a 95%. La concentración espermática está entre 150 y 300 millones/ml. La morfología generalmente se evalúa con un microscopio de contraste de fases, para lo cual se tienen que preparar dos laminillas con la muestra seminal teñida con Giemsa o eosina-hematoxilina; en cada frotis se observan 100 espermatozoides en busca de defectos morfológicos, y en caso de que una laminilla muestre un mayor número de anomalías seminales que la otra, se deberá contar con un comparativo por medio del cual descartar problemas relativos al manejo de la muestra.

### ***Actividades para el alumno***

---

Conocer la vagina artificial y ayudar a armar la que se empleará posteriormente para llevar a cabo la colección de semen.

Observar la colección de semen y en seguida evaluar las características seminales antes mencionadas.

### ***Técnica para la IA***

Se debe contar con una yegua en estro que se encuentre en el momento adecuado para la inseminación. Para ello es necesario recelar diariamente a las hembras. Una vez detectada en estro, existen varias alternativas: La primera es realizar la inseminación artificial cada tercer día, a partir del segundo o tercer día de estro, hasta que desaparezcan los signos de estro o se detecte la ovulación por medio de palpación rectal. La segunda alternativa, si se cuenta con un equipo de ultrasonido, es hacer un seguimiento diario del desarrollo folicular,



y solamente inseminar cuando en el ovario se detecte un folículo preovulatorio de más de 38 mm de diámetro, de forma piriforme y con pérdida en la continuidad de la pared folicular.

La dosis inseminante, de semen fresco, con la que se tiene una máxima probabilidad de gestación, es de 500 millones de espermatozoides con motilidad progresiva. Los volúmenes clásicos de inseminación para semen equino diluido varían de 10 a 25 ml.

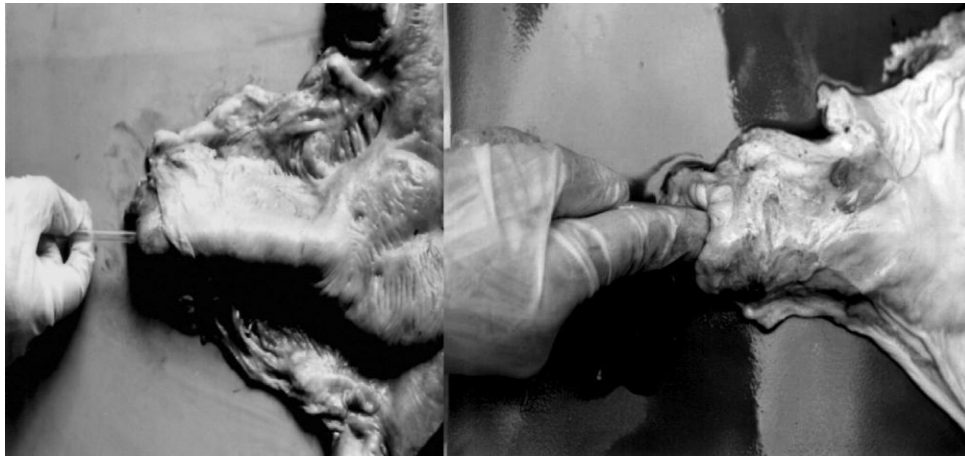Una vez armada la pipeta de inseminación, se debe colocar en la palma de la mano izquierda, previamente enguantada y lubricada con gel no espermicida. Se recomienda utilizar fundas protectoras en las pipetas de inseminación para evitar la entrada de contaminantes al útero. Se debe introducir lentamente la mano por la vagina, evitando lastimar la mucosa vaginal.

Se debe guiar el extremo anterior de la pipeta de IA con el dedo índice, con el cual se determina al mismo tiempo la entrada y el grado de relajación del cérvix.

La pipeta tiene que estar siempre en contacto con la palma de la mano o con el dedo índice para evitar que sea insertada dentro del orificio uretral o en el fórnix de la vagina. Cualquier resistencia que se encuentre debe investigarse antes de continuar.

Una vez pasado el cérvix, la pipeta de inseminación debe manipularse de tal forma que rompa la funda protectora, para proceder a depositar el semen en el útero (figura 22).

Para impulsar el semen se coloca una jeringa en el otro extremo de la pipeta. La jeringa debe haberse llenado previamente con aire, para poder impulsar todo el contenido de semen de la pipeta hasta el útero (figura 23).



**Figura22.** En el panel de la izquierda se observa la pipeta de inseminación dentro del cuello uterino, mientras que en la imagen del panel derecho se observa la introducción del dedo índice en el cérvix.



**Figura23.** Introducción de la mano enguantada a través de los labios vulvares, con la pipeta de inseminación; después se conecta la jeringa con la dosis inseminante.

### *Actividades para el alumno*

---

Introducir a la yegua en estro en una manga de contención.

Colocar un guante de palpación o una venda, para cubrir completamente los pelos de la cola de la yegua desde el maslo, y con ello evitar que éstos contaminen al momento de realizar la técnica antes descrita.

Lavar la zona de los genitales externos con agua y jabón quirúrgico; repetir la maniobra dos o tres veces, siguiendo el procedimiento de mojar, enjabonar, tallar y enjuagar.

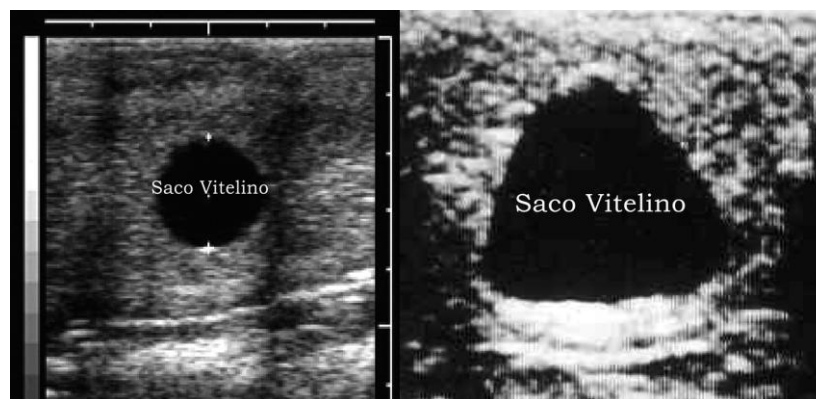
Secar perfectamente con toallas desechables y limpiar la comisura de los labios vulvares, separándolos suavemente con una toalla limpia, y retirar la suciedad, exudados y esmegma que se encuentre.

Realizar la palpación manual por la vagina, para localizar el cérvix. Si el alumno lograra localizarlo, realizará una inseminación artificial con el semen que tenga disponible (fresco, refrigerado o congelado).

## **DIAGNÓSTICO DE GESTACIÓN**

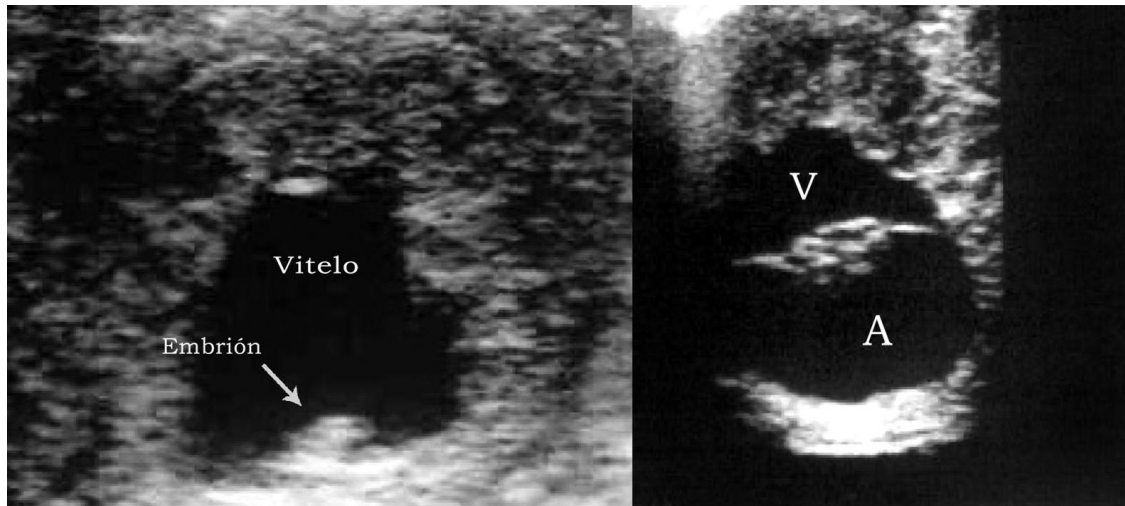
Por medio de la ultrasonografía por vía rectal se puede detectar una gestación desde los 9 días posovulación. Para ello se debe utilizar un aparato con transductor lineal de 5 o 7.5 MHz. Sin embargo, lo más usual es examinar a la yegua entre el día 17 y 20 posovulación. A las yeguas con historia de gestaciones gemelares se les diagnostica un poco antes, entre el día 12 y el 15, cuando las vesículas embrionarias aún no se han fijado, lo que permite asegurarse de que estén separadas una de la otra al momento de realizar la reducción de una de ellas. Es importante mencionar que al mismo tiempo se realiza la palpación rectal, ya que se debe evacuar el recto de las heces para poder localizar la asimetría del cuerno uterino donde se encuentra la vesícula embrionaria. Se puede diagnosticar gestación por palpación rectal desde el día 18 postservicio basándose en los cambios en el útero y los ovarios (figura 24). Para emitir un diagnóstico de gestación positivo es necesario localizar el abultamiento que se forma cerca de la bifurcación uterina, sitio donde se fija la vesícula embrionaria entre el día 18 y el día 60 de la gestación.

A la evaluación ultrasonográfica, desde el día 10 de la gestación, hasta el 15, la vesícula embrionaria (VE) se observa como una esfera oscura uniforme con áreas brillantes ecogénicas en los polos dorsal y ventral, los cuales son llamados reflejos especulares (figura 25). En el día 18 de la gestación, la vesícula embrionaria (VE) empieza a expandirse y a perder su forma esférica para adoptar una forma irregular, la cual tiende a ser triangular (figura 25).



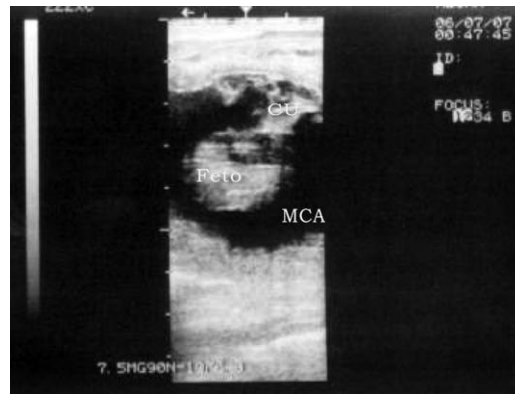**Figura25.** En el lado izquierdo se observa una vesícula embrionaria esférica con reflejos especulares en los polos dorsal y ventral (flechas) que corresponde a una gestación de 14 días de edad. Mientras que en el lado derecho se observa una vesícula de forma triangular, correspondiente a una gestación de 17 días.

Entre los días 20 y 25 la vesícula permanece de forma irregular y es posible observar al embrión dentro de ésta, generalmente en posición ventral (figura 26). Desde el día 22 o 23 es posible detectar el latido cardiaco, el cual debe verificarse siempre para asegurarse de que el embrión esté vivo. A partir del día 24 comienza a crecer el alantoides, y el embrión se localiza ventralmente, mientras que el saco vitelino, ubicado dorsalmente, al producto, va reduciendo su tamaño. Por lo anterior, entre los días 25 y 33 de la gestación puede observarse una línea ecogénica junto con el embrión, que separa la membrana vitelina (arriba del embrión) de la membrana alantoidea (abajo del embrión, figura 26).



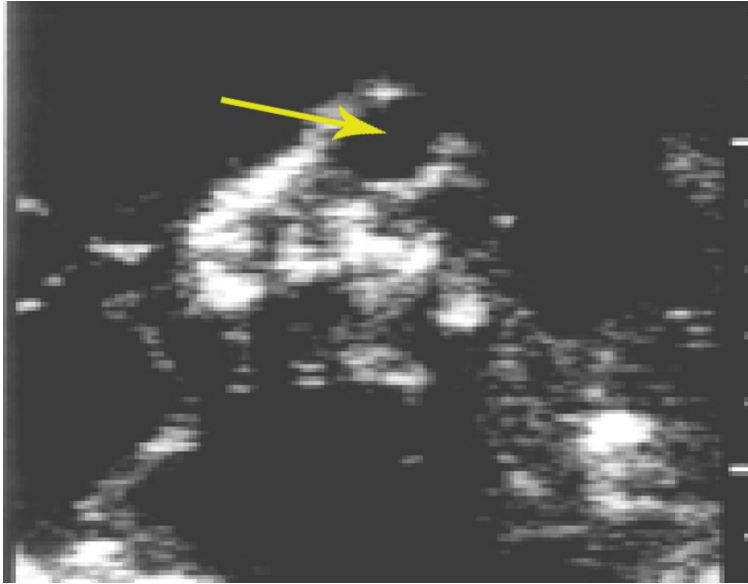
**Figura26.** En la parte izquierda se observa una vesícula embrionaria de una gestación de 21 días de edad, donde el embrión está emergiendo de la parte ventral de la vesícula, mientras que en la parte derecha se encuentra una gestación de 30 días de edad donde se observa una línea ecogénica que separa a la membrana vitelina (V) de la alantoidea (A).

El cordón umbilical surge del polo dorsal del corion y comienza a alargarse a partir del día 40, por lo que el embrión, que se encuentra en decúbito dorsal, va cayendo hacia la parte inferior de la vesícula, manteniéndose suspendido del polo dorsal por el cordón umbilical, el cual se aprecia como una línea ecogénica vertical. En el día 50 el embrión ya está totalmente formado, y pueden identificarse con relativa claridad sus diferentes partes (figura 27).



**Figura27.** Imagen ultrasonográfica que corresponde a una gestación de 40 días de edad. Se observa al feto en la parte dorsal de la vesícula, así como el cordón umbilical (CU) rodeado por la membrana corioalantoidea (MCA).

En etapas más avanzadas, tanto el feto como la vesícula son demasiado grandes para poderse ver completos con un transductor de 5 MHz. Por ello, para gestaciones de más de 55 días se debe usar un transductor de 3.5 MHz donde aparezcan en su totalidad el cordón umbilical y el feto mismo. En gestaciones de más de 150 días es recomendable realizar un examen ultrasonográfico transabdominal, ya que transrectalmente no será posible observar al feto (figura 28).



**Figura28.** Imagen ultrasonográfica de una gestación de 150 días de edad. La flecha indica la cavidad orbital que se encuentra dentro de la cabeza del feto.

#### *Actividades para el alumno*

---

Observar diferentes edades gestacionales a través de la pantalla del ultrasonido, y describir los cambios ocurridos en el primer tercio de la gestación.

## *Literatura recomendada*

---

Blanchard TL, D Varner y J Schumacher. Manual of equine reproduction. EUA: Mosby, 1998.

Ginther OJ. Ultrasonic imaging and reproductive events in the mare. 2<sup>a</sup> ed. WI (EUA): Cross Plains Equiservices, 1986.

Reproductive biology of the mare. 2<sup>a</sup> ed. WI (EUA): Cross Plains, Equiservices, 1992.

McKinnon AO y JL Voss (editores). Equine reproduction. Filadelfia: Lea & Febiger, 1993.

Samper CJ, JF Pycock y A McKinnon. Current therapy in equine reproduction. Saunders Elsevier, 2007.

Zarco L y M Boeta. Reproducción equina. 2<sup>a</sup> ed. México (DF): Universidad Nacional Autónoma de México, 2000.

# Práctica 12

---

## MANEJO REPRODUCTIVO DE PORCINOS

ANTONIO PORRAS ALMERAYA  
HÉCTOR FLORES GONZÁLEZ

### OBJETIVOS

El alumno aprenderá los principios básicos de la inseminación artificial (colección, evaluación y preservación de semen, así como la técnica de inseminación artificial). También aprenderá a detectar estros y realizar el diagnóstico de gestación mediante ultrasonido.

### ACTIVIDADES (4h)

Detección de signos de estro (*30 min*).

Colección de semen (técnica de mano enguantada, *40 min*).

Evaluación del semen (color, olor, pH, volumen, motilidad, morfología y concentración espermática, *50 min*).

Preservación de semen (preparar un diluyente, cálculo de dosis y dilución del semen, *50 min*).

Inseminación artificial (vía intracervical, *40 min*).

Diagnóstico de gestación con ecografía (*30.min*).

## INTRODUCCIÓN

Las empresas porcinas han experimentado en los últimos años una importante transformación, con la cual, las exigencias en la eficiencia reproductiva de los cerdos se han incrementado. En el caso de la cerda, se espera obtener el mayor número de lechones en cada parto, en el menor tiempo posible; este incremento de la productividad de la cerda exige poner más atención en el manejo reproductivo de la piara. En esta práctica, el alumno aprenderá las técnicas reproductivas más utilizadas en el cerdo: la inseminación artificial, la detección de estros y el diagnóstico de gestación.

## DETECCIÓN DE SIGNOS DE ESTRO

La oportuna y correcta detección de los signos de estro es fundamental para llevar a cabo un buen programa reproductivo. De esto depende la elección del momento para efectuar el servicio o la inseminación artificial, con el fin de obtener camadas numerosas. La detección de estros se deberá hacer por lo menos dos veces al día. Una de las formas para realizarla es llevar al macho al local de una de las cerdas o pasearlo entre los corrales o las jaulas de éstas (figura 1); el macho comenzará a emitir sonidos de cortejo; las hembras en celo corresponderán a éstos, o bien, mostrarán interés por el macho quedándose inmóviles al notar su presencia.



**Figura 1.** Macho en el local de la cerda (izquierda) y macho paseando entre las jaulas de las cerdas (derecha) para identificar a las hembras en celo.

### **Signos de estro**

Durante la inspección visual pueden detectarse algunos signos de estro en la cerda (figura 2):

Edema e hiperemia de la vulva; esto es más notable en razas de piel clara, así como en hembras nulíparas.

Interés por el macho (dirige sus orejas en esa dirección).

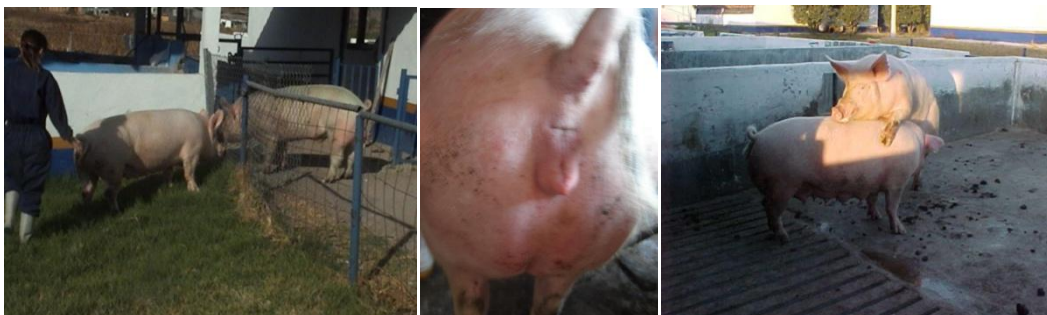Emite sonidos característicos en presencia del macho.

Permanece inmóvil en presencia del macho.

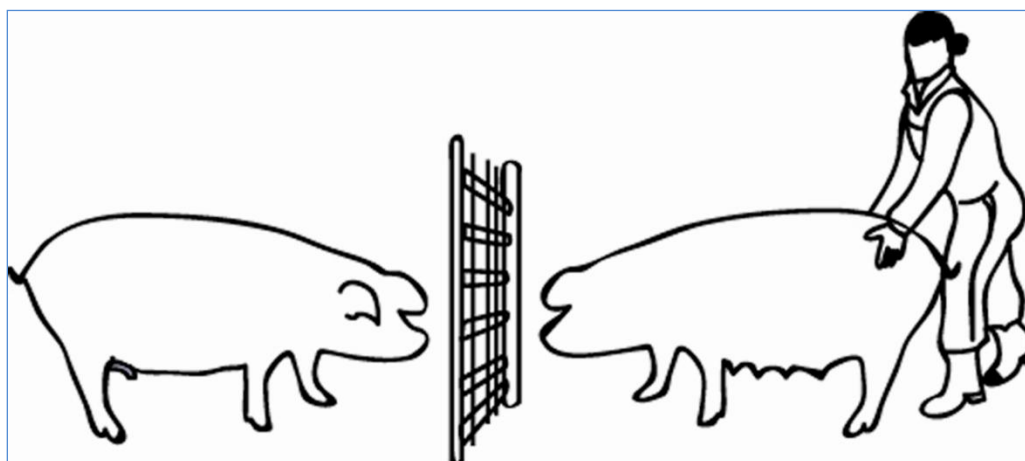
Arquea el dorso (lordosis).

Se deja montar por el semental. En ocasiones, la cerda monta, o bien, permite ser montada por sus compañeras de corral.

Un signo de importancia en la identificación del estro es el reflejo de inmovilización, mismo que requiere de manera directa (en el mismo corral) o indirecta (corrales adyacentes o el paseo del semental entre las jaulas) el contacto de la cerda con el semental (figura 3).



**Figura2.** Algunos signos de estro en una cerda en celo: interés por el macho, hiperemia y edematización de la vulva, y en ocasiones montar a sus compañeras de corral o permitir ser montada por éstas.



**Figura3.** Reflejo de inmovilización de una cerda en estro en presencia del macho.

Es importante recordar que esta prueba de inmovilización, en ausencia de un macho, tiene una efectividad de 48%, aún con un operador experimentado; si se realiza en presencia de un verraco, la proporción se eleva a 97 por ciento (cuadro 1).

ESTÍMULOS DEL VERRACO	PORCENTAJE CON REACCIÓN DE INMOVILIZACIÓN
Ninguno	48
Olfativo y auditivo	90
Olfativo, auditivo y visual	97
Olfativo, auditivo, visual y táctil	100

Fuente: *Martínez GR, 1999*

Por lo tanto, para verificar si la cerda está en celo, una persona le aplica presión en el lomo y si ésta permanece inmóvil se considera que se encuentra en celo (reflejo de inmovilización); incluso la cerda permitirá que la persona se siente sobre su dorso, razón por la cual se le conoce como “prueba de cabalgue” (figura 4).





**Figura4.** Reflejo de inmovilización y prueba de cabalgue para verificar el celo de una cerda.

### *Actividades para el alumno*

Observar el comportamiento de la cerda al aproximarse el semental a su corral.

Observar el comportamiento de la cerda en presencia del macho.

Inspeccionar a la cerda para observar posibles signos de celo.

Verificar si la cerda está en celo mediante la “prueba de cabalgue”.

Contestar las siguientes preguntas:

¿Cuál fue la conducta del macho en presencia de la cerda?

¿Cuál fue la conducta de la hembra en presencia del cerdo?

¿Qué signos de estro se observaron en la hembra?

## **INSEMINACIÓN ARTIFICIAL**

La inseminación artificial (IA) comprende las técnicas para la colección, evaluación y preservación del semen, así como las técnicas para el depósito del mismo en el aparato genital de la hembra, en el momento oportuno.

### ***Colección del semen***

El semen de un cerdo se colecta cuando se tiene interés en preservarlo y posteriormente aplicarlo, o bien, para el examen reproductivo de un semental. Una colección exitosa incluye un apropiado entrenamiento de los machos, así como la aplicación adecuada de la técnica de obtención del semen. En el cerdo, la colecta se puede realizar de dos a tres veces por semana, pero lo mejor es sólo una vez por semana. Si se efectúan recolecciones diarias (por periodos cortos) se deberán dar descansos de una semana.

Las técnicas de colección del semen en el cerdo son:

- a) Vagina artificial.
- b) Electroeyaculador.
- c) Manual o “mano enguantada”.

El primer método prácticamente está en desuso. La electroeyaculación se justifica sólo en aquellos sementales imposibilitados para la monta, cuyo semen sea muy valioso (de alta calidad genética). La técnica más recomendable por su facilidad y economía es la manual o “mano enguantada”.

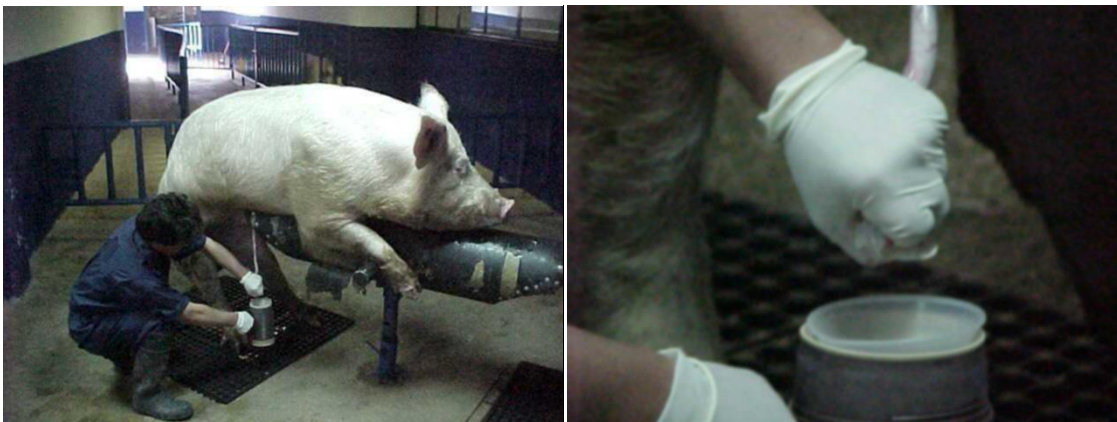## Técnica manual o de la mano enguantada para la colección de semen

Antes de obtener el semen, se hace una inspección clínica del animal, que fue entrenado previamente. Se saca al verraco de su zahúrda y se le conduce hasta el maniquí o potro de monta (figura 5).



**Figura5.** Maniquí o potro de monta utilizado para la colección de semen, y cerdo montando el potro.

Una vez que el cerdo monta el maniquí, con la mano que no tiene guante se estimula el prepucio para descargar el líquido de la bolsa prepucial, que es espermaticida, y se espera a que se exteriorice el pene; en seguida, con la mano enguantada se toma con firmeza la porción espiral del pene (glande, figura 6). Una vez observada la erección total se deja salir la primera fracción del eyaculado (clara acuosa), y entonces se inicia la colección. Manténgase el pene sujeto hasta que el semental eyacule dos fracciones más (espermática y posespermática) (figura 6). El eyaculado se filtra para eliminar la fracción gelatinosa (tapioca). El tiempo de eyaculado generalmente es de 5 a 15 minutos.



**Figura6.** Colección de semen por el método de la "mano enguantada".

De las tres fracciones que constituyen el eyaculado del cerdo: preespermática, espermática y posespermática, la segunda, de consistencia lechosa, es la más rica en espermatozoides (cuadro 2).

FRACCIONES	CONTENIDO	OBSERVACIONES
I. Preespermática	Fluidos seminales con un alto nivel de bacterias y material gelatinoso de glándulas bulbouretrales.	Se recomienda no coleccionar esta primera fracción.
II. Espermática	Rica en espermatozoides.	Color y consistencia característicos; blanco lechoso.
III. Posespermática	Líquido de vesículas seminales (material gelatinoso). Pobre en espermatozoides	Coloración acuosa, también conocido como plasma seminal. Se recomienda separar por medio de filtros.

**Cuadro 2.** Características de las tres fracciones del semen en el cerdo\*

\*Fuente: UNAM. Manual de prácticas en Reproducción. Departamento de Reproducción, FMVZ, UNAM, 1980.

### Actividades para el alumno

Observar cómo se lleva a cabo la colección de semen y contestar las siguientes preguntas:

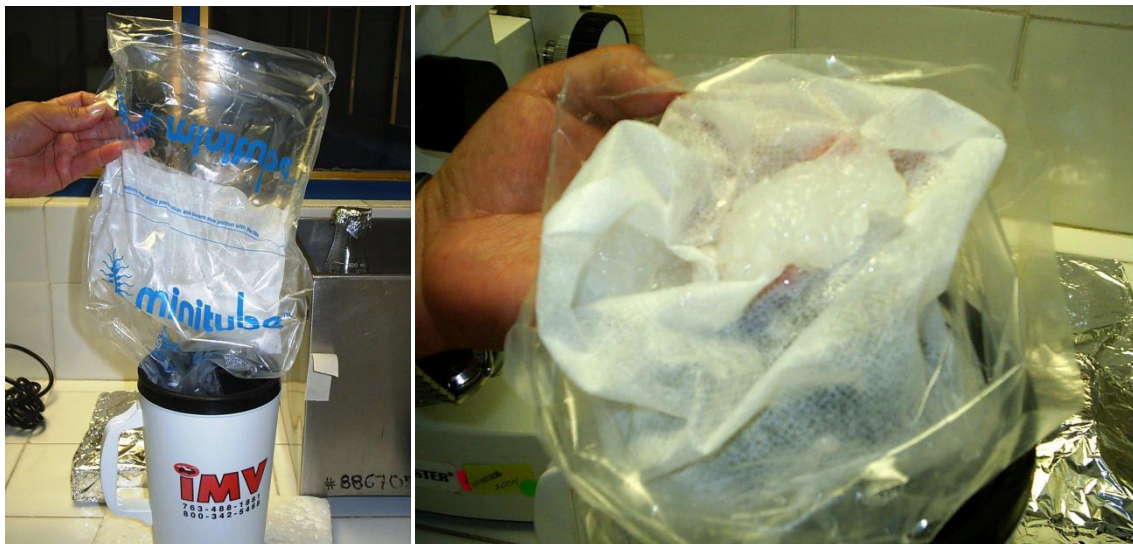¿Cuánto tiempo tardó el semental en montar el maniquí?

¿Cuánto tiempo tardó la colección completa de semen?

### Evaluación del semen

Una vez realizada la colección, el semen se protege de la luz, se lleva al laboratorio, donde se filtra para separar su porción gelatinosa, y se coloca lo más pronto posible en baño maría a 37 °C (figura 7).

Posteriormente se evalúan las siguientes características del eyaculado: color, aspecto, olor, volumen, motilidad, morfología y concentración espermática (cuadro 3).



**Figura 7.** Filtrado del eyaculado y separación de la porción gelatinosa.

CARACTERÍSTICA	OBSERVACIONES
Volumen del eyaculado	150 – 300 ml (promedio de 200 ml)
Motilidad espermática progresiva	>70%
Concentración espermática	200 a 300 x 10 <sup>6</sup> / ml
pH	7.2 a 7.4
Morfología espermática	≤20% de anomalías.

**Cuadro 3.** Características del semen en el cerdo\*.

---

\*Fuente: UNAM. Manual de prácticas en Reproducción. Departamento de Reproducción FMVZ, UNAM, 1980.

### Color y aspecto

El semen de cerdo normalmente es de color blanco marfil y su aspecto varía de acuoso a lechoso, dependiendo de los espermatozoides que contenga. El semen no debe presentar tonalidades amarillentas o rojizas ni sangre ni material purulento.

### Olor

El semen debe ser inodoro, cualquier olor representa una alteración. Si el eyaculado ha sido contaminado, generalmente con líquido prepucial, tendrá un olor picante intenso, y en caso de infección bacteriana será de un olor fétido.

### Volumen del eyaculado

Normalmente el volumen del eyaculado es de 150 a 300 ml.

### pH del eyaculado

Se determina por lo común con una tira reactiva, o bien, con un potenciómetro, y tiene valores entre 7.2 y 7.4. El pH es únicamente un indicador de la actividad metabólica de los espermatozoides, ya que al envejecer, el eyaculado aumenta la concentración de ácido láctico, lo cual origina un descenso del pH.

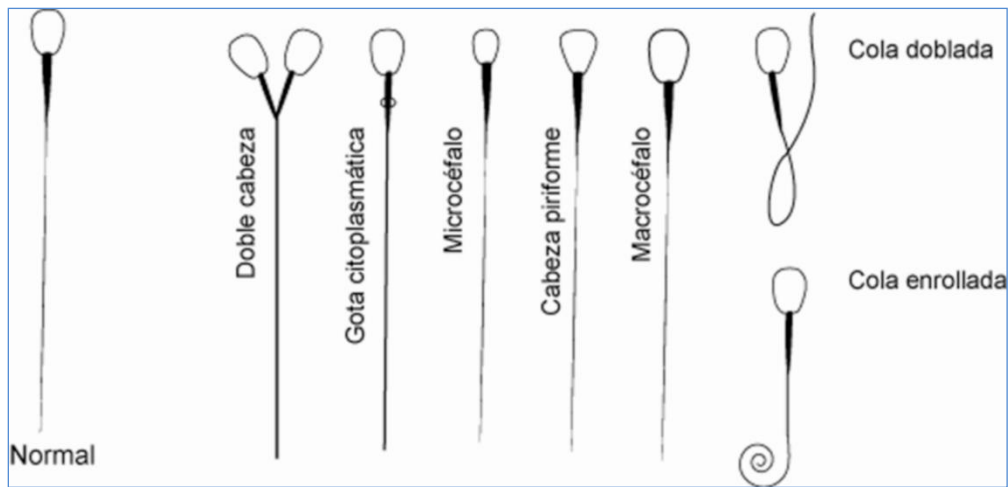
### Motilidad espermática

Consiste en evaluar el movimiento progresivo de los espermatozoides. Para ello, se toma (con una pipeta Pasteur), de la parte media del eyaculado, una pequeña gota de semen (sin diluir) que se pone en un portaobjetos previamente calentado en una termoplatina a 37 °C; a continuación se coloca el cubreobjetos. El movimiento individual de los espermatozoides debe ser lineal y progresivo, se calcula el porcentaje de espermatozoides con este tipo de movimiento; una buena muestra debe tener más de 70% de motilidad.

### Morfología espermática

Con una gota de semen se hace un frotis y se tiñe con la tinción de eosina-nigrosina, se cuentan alrededor de 15 células por campo hasta obtener 200. La proporción de espermatozoides anormales no debe ser superior a

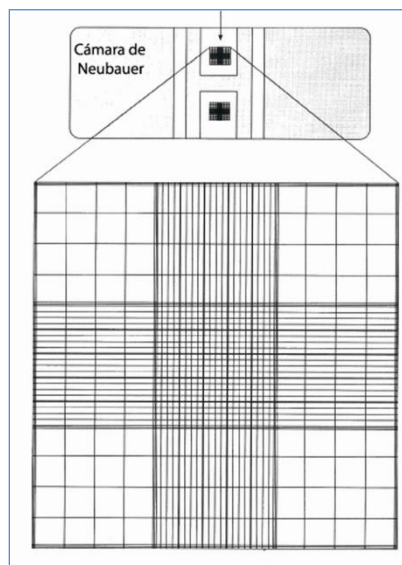
20%; de lo contrario, es preferible desechar el semen. En la figura 8 se presentan las distintas anomalías espermáticas.



**Figura8.** Anormalidades espermáticas en el cerdo.

### Concentración espermática

Existen diversos métodos para estimar el número de espermatozoides de una muestra: a) espectrofotómetro; b) contador fotoeléctrico de células; c) cámara de Neubauer o hemocitómetro. Si se utiliza la cámara de Neubauer primero se diluye el semen con una *pipeta cuenta glóbulos rojos*, la pipeta se llena con semen hasta la marca de 0.5, y después, con una solución buferada de formol al 2.5%, se completa el llenado de la pipeta hasta la marca de 101, lo que dará una dilución 1:200. Se mezcla perfectamente con movimientos suaves y se desechan las primeras tres gotas de la pipeta. A la cámara se le coloca un cubreobjetos y se procede al llenado de la misma. Se lleva al microscópio (40x) para realizar el conteo en el área correspondiente; se cuenta en cinco cuadros de la cuadrícula central de la cámara, cada cuadro tiene a su vez 16 cuadros pequeños (figura 9). El número de espermatozoides contabilizado en la cámara se multiplica por 10,000 y el resultado será el número de espermatozoides por milímetro cúbico.



**Figura9.** Cámara de Neubauer o hemocitómetro y cuadrícula de la misma.

### Actividades para el alumno

De la muestra de semen colectada, el alumno estimará los siguientes parámetros:

Color \_\_\_\_\_  
Olor \_\_\_\_\_  
Volumen \_\_\_\_\_ ml  
Motilidad \_\_\_\_\_ %  
Morfología \_\_\_\_\_ %  
Concentración espermática \_\_\_\_\_ x 10<sup>6</sup>/ml  
pH \_\_\_\_\_

### Actividades complementarias para el alumno

Investigar: ¿Qué otros métodos existen para evaluar la motilidad y la concentración espermática?

### Preservación del semen

La conservación a corto plazo de semen de cerdo implica el uso de diluyentes de semen, que permiten preservarlo a temperatura de refrigeración durante cuatro días, como máximo. Los diluyentes de semen se han diseñado para proporcionarle protección frente a los cambios de temperatura y de pH, para aumentar el volumen seminal, proporcionar nutrientes para las células espermáticas e inhibir el crecimiento bacteriano.

### Algunas características de los diluyentes

Son isotónicos.

Tienen capacidad amortiguadora.

Proporcionan los nutrientes necesarios para el metabolismo de los espermatozoides.

Aumentan el volumen del semen.

Contienen algún antimicrobiano.

Existen diversos diluyentes, algunos pueden ser preparados en el laboratorio y otros se venden comercialmente (figura 10). En el cuadro 4 se muestra la composición química de algunos diluyentes utilizados en la conservación de semen de cerdo en estado líquido.

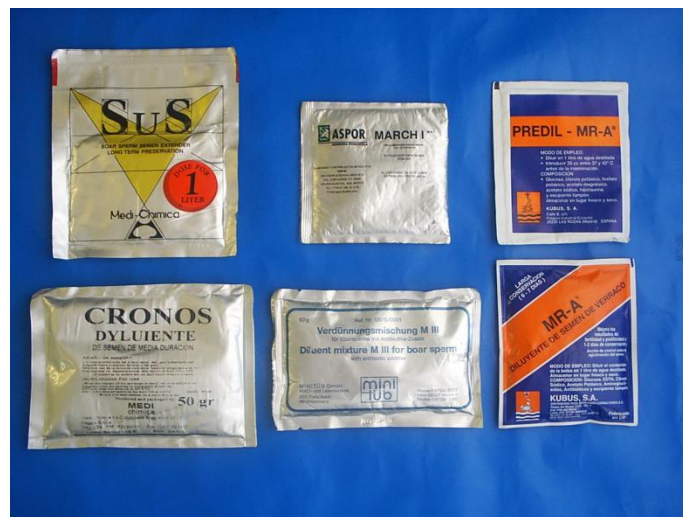

Figura10. Diluyentes comerciales para semen de cerdo.

Cuadro 4. Composición química de los diluyentes utilizados en la conservación de semen de verraco en estado líquido

INGREDIENTES DILUIDOS EN 1 000 ML DE AGUA DESTILADA	BTS (g)	KIEV (g)	BL-J (g)	Modena (g)	Zorlesco (g)	Taiwan (g)	IVT (g)
Glucosa	37.0	60.0	27.0	27.5	11.5	18.0	3.0
Leche descremada						16.0	
Citrato de sodio	6.0	3.8	10.0	6.9	11.7		20.0
Bicarbonato de sodio	1.3	1.2	2.0	1.0	1.8		2.1
EDTA	1.3	3.7		2.3	2.1		
Cloruro de potasio	0.8	0.3					0.4
Ácido cítrico				2.9	3.8		
Tris				5.7	6.5		
Cisteína					0.1		
BSA (Fracción V)					5.0		
Sulfato de neomicina					1.0		
Penicilina G sódica	0.6	0.6	0.6	0.6			0.6
Dihidroestreptomina	1.0	1.0	1.0				
Sulfanilamina						0.20	3.0
Sulfametazina						0.40	

Fuente: Conejo, 1991.

### Cálculo de la dosis de semen de cerdo para la preparación de un diluyente

Para llevar a cabo el cálculo de la dosis de semen para inseminación, así como el de la cantidad de diluyente que se debe preparar, es necesario contar con la siguiente información: volumen total del eyaculado, motilidad, morfología y concentración espermática del semen colectado. A continuación se da un ejemplo de ambos cálculos, para un eyaculado con las siguientes características:

Volumen total del eyaculado: 200 mililitros

Motilidad espermática: 75%

Morfología espermática: 85% de espermatozoides normales

Concentración espermática por ml: 220 millones

Cada dosis de semen debe tener 3 000 millones de células viables, en un volumen de 100 ml.

*Paso 1.* Primero se determina el número de células viables por ml =  $220 \times 0.75 \times 0.85 = 140.25$  millones de células viables/ml, redondeo a 140 millones de células.





### *Actividades para el alumno*

Con los datos de volumen, motilidad, morfología y concentración espermática, calcular el número de dosis que se pueden obtener de la muestra de semen colectada y la cantidad de diluyente requerida.

Observar cómo se lleva a cabo la preparación del diluyente, la dilución y el envasado del semen.

Actividades extrapráctica para el alumno

Investigar qué limitantes existen para la congelación exitosa del semen de cerdo.

### **Técnica para la IA**

Para obtener una mayor fertilidad al utilizar la inseminación artificial en las cerdas es necesario aplicar el semen en el momento adecuado; recordemos que en la cerda el estro tiene una duración de 48 a 72 h (en cerdas primerizas es menor) y la ovulación se produce de 36 a 40 horas después de iniciado el estro. Considerando lo anterior, los sistemas de apareamiento pueden clasificarse en dos grupos: de doble monta o inseminación, que se sustenta en proporcionar la monta 24 y 36 horas después del inicio del celo, para aquellas cerdas con comportamiento reproductivo normal, y de monta o inseminación triple, que consiste en proporcionar la monta o la inseminación a las 12, 24 y 36 horas de iniciado el estro, y es recomendable para cerdas primerizas.

Además, la primera inseminación podrá variar según el intervalo que va del destete al estro, ya que este tiempo de respuesta se relaciona con la duración del estro y, por lo tanto, con el momento de la ovulación.

De acuerdo con lo anterior, se utilizan los siguientes protocolos:

Intervalo destete-estro corto (de 1 a 3 días), duración de estro larga, la inseminación se realizará a las 24 horas de detectado el estro.

Intervalo destete-estro regular (de 4 a 7 días), duración de estro normal, la inseminación se realizará a las 12 horas de detectado el estro.

Intervalo destete-estro largo (más de 7 días), duración de estro corta, la inseminación se realizará a las 0 horas de detectado el estro.

### **Inseminación artificial convencional**

La anatomía del cérvix de la cerda permite la colocación exacta del catéter en él. Es importante que la adaptación de la pipeta de inseminación a la pared cervical sea lo mejor posible para evitar el reflujo del semen a la vagina.

Procedimiento:

Limpiar muy bien el área de la cerda que se va a manejar.

Eliminar la suciedad y materia fecal de la vulva con una toalla de papel absorbente.

Retirar el protector del catéter o pipeta de inseminación. Aplicar una pequeña cantidad de lubricante no espermicida (gel lubricante) a dos centímetros de la punta.

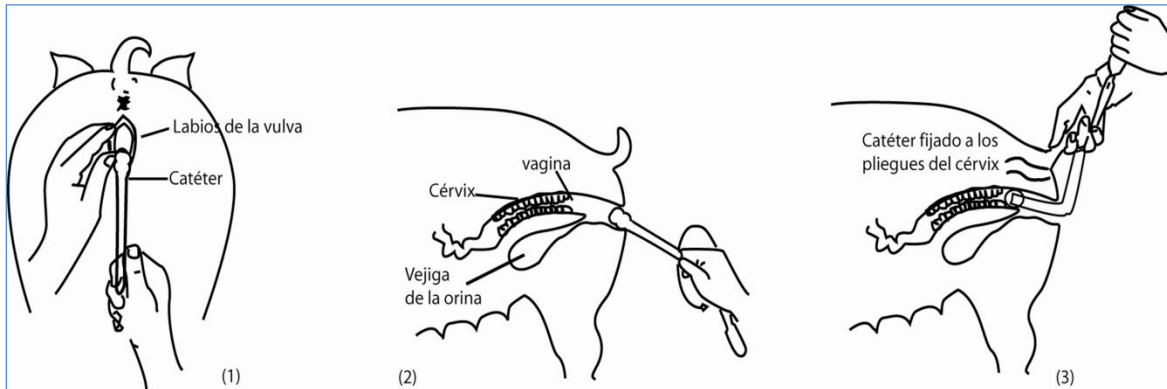
La pipeta se introduce primero de abajo hacia arriba para evitar la entrada al orificio uretral, después hacia delante hasta que no pueda seguir avanzando, se dirige horizontalmente y se gira en sentido contrario a las manecillas del reloj para facilitar su paso a través del cérvix (figura 12). En caso de utilizar un catéter con punta de esponja, no se requiere girarlo (figura 13).

Insertar la dosis de semen.


Una vez colocados el catéter y el envase con el semen, se debe permitir que la dosis pase según las contracciones uterinas de la cerda. Hay que evitar ejercer una presión exagerada sobre el envase que

contiene la dosis, ya que la cerda permite el paso del semen a su propia velocidad. Al finalizar, se retira el catéter con cuidado, ahora girándolo en dirección a la de las manecillas del reloj. El tiempo que toma el proceso de inseminación oscila entre 5 y 10 minutos.

Se han observado índices de concepción más aceptables cuando se da un estímulo extra (olor, sonido, presencia del verraco o ambos). Por lo tanto, se recomienda colocar un semental frente a la cerda durante la inseminación, para estimularla.



**Figura12.** Técnica de inseminación artificial convencional en la cerda.



**Figura13.** Equipo utilizado para la IA en la cerda (envase con el semen, pipeta de inseminación y lubricante).

### *Actividades para el alumno*

---

Inseminar artificialmente a una cerda.

### *Actividades extrapráctica para el alumno*

---

Investigar en qué consisten la técnica de inseminación conocida como “manos libres” y la inseminación intrauterina profunda.

## **DIAGNÓSTICO DE GESTACIÓN**

El diagnóstico de gestación se puede llevar a cabo con diferentes métodos, los cuales varían principalmente en el tiempo de ejecución y en el costo:

Retorno a estro.

Determinaciones hormonales (estrógenos, progesterona).

Biopsia vaginal.

Ecografía.

La ecografía (o ultrasonido) es uno de los métodos más utilizados, se puede realizar con buenos resultados a partir de los 35 días de gestación (en la cerda la gestación tiene una duración media de 114 días).

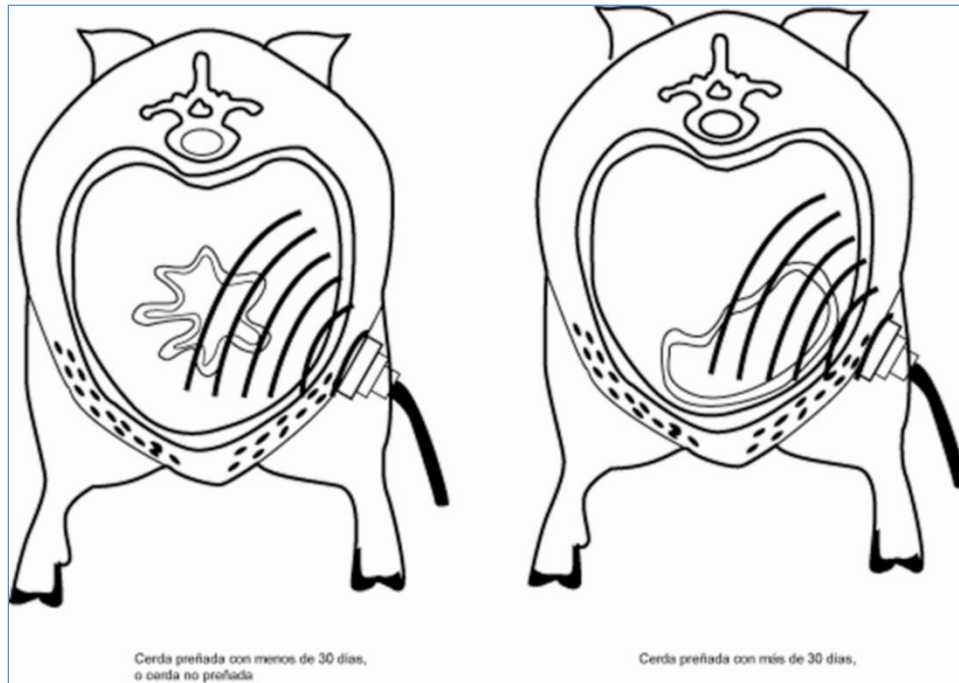
### ***Diagnóstico de gestación con ecografía***

Esta técnica es sencilla y confiable, detecta diferencias en impedancia acústica entre el contenido del útero gestante y las restantes vísceras abdominales; el ecoscopio (emisor de ultrasonido tipo A) cuenta con un transmisor de onda sonora y un tablero que por medio de luces o sonidos nos indica si la cerda está gestante o no lo está.

En una cerda gestante, el útero va aumentando de tamaño y peso, por la acumulación de líquidos y tejidos fetales, lo cual produce la caída de éste en la cavidad abdominal. La onda de sonido atraviesa la piel, la grasa, los músculos y, en su caso, las membranas fetales, produciendo un eco que se manifiesta en el tablero de lectura (principio físico Doppler) (figura 14). Al inicio de la gestación, la función de los líquidos amnióticos y alantoideos es primordial en la reflexión de la onda de sonido, ya que generan un eco diferente del que se aprecia en una cerda no gestante. El líquido amniótico aumenta rápidamente desde el día 30 hasta el día 80, mientras que el líquido alantoideo aumenta a partir del día 23 de gestación, hasta el 60 o 65. La exactitud de la técnica es cercana a 100% en las cerdas que se encuentran entre los días 30 y 90 de gestación.

### **Procedimiento**

El operador se sitúa del lado derecho del animal. La ventosa o “probe” se impregna en el aceite mineral y se coloca sobre la cerda a 5 cm de la línea media ventral y atrás de las terceras glándulas mamarias (a la altura del pliegue inguinal). Se aplica la onda sonora, la cual va profundizando cada vez más y se realiza la lectura (figura 15).



**Figura14.** La onda de sonido que atraviesa la piel, grasa, músculos y membranas fetales y producen un eco que se manifiesta en el tablero de lectura (principio físico Doppler). La figura del lado izquierdo representa a una cerda no gestante o con menos de 30 días de gestación. La figura del lado derecho corresponde a una cerda con más de 30 días de gestación.



**Figura15.** Diagnóstico de gestación en la cerda por medio de la ecografía .

#### *Actividades para el alumno*

Realizar con ecografía el diagnóstico de gestación en cerdas.

#### *Actividades extrapráctica para el alumno*

Investigar el uso del ultrasonido (ecógrafo o emisores tipo B) para el diagnóstico de gestación en la cerda.

## *Literatura recomendada*

---

Bearden HJ y JW Fuquay. Applied animal reproduction. EUA: Prentice-Hall, 2000.

Becerril AJ y OME Trujillo. Manejo reproductivo de la cerda. En: C Galina y J Valencia (comp.). Reproducción de animales domésticos. 2ª ed. México: Limusa, 2006.

Ensminger ME y RO Parker. Swine science. EUA: Interstate Publishers, 1997.

Gordon I. Reproducción controlada del cerdo. Zaragoza (España): Acribia, 1997.

Hafez ESE y B Hafez. Reproducción e inseminación artificial en animales. México: McGraw-Hill Interamericana, 2002.

Trujillo OME, GR Martínez, SK Arancibia y HS Espinosa. Mejoramiento animal. Reproducción. 2<sup>da</sup> ed. México: División Sistema de Universidad Abierta y Educación a Distancia, Facultad de Medicina Veterinaria y Zootecnia, UNAM. 2004.

Trujillo OME, GR Martínez y LM Herradora. La piara reproductora. México: Mundi-Prensa, 2002.

# Práctica 13

---

## MANEJO REPRODUCTIVO EN PERROS

ROSA MARÍA PÁRAMO RAMÍREZ

### OBJETIVOS

El alumno aprenderá los principios básicos del manejo reproductivo de esta especie, y llevará a cabo las actividades que se describen en el contenido de la práctica y que a continuación se detallan.

### ACTIVIDADES

Citología vaginal exfoliativa

    Toma de la muestra

    Tinción de la muestra

    Interpretación, de acuerdo con cada etapa del ciclo estral.

Colección y evaluación del semen de perro

    Obtención

    Evaluación

Técnica de inseminación artificial en la perra

Diagnóstico de gestación

    Ecografía

    Radiografía

    Cálculo de la edad de la gestación

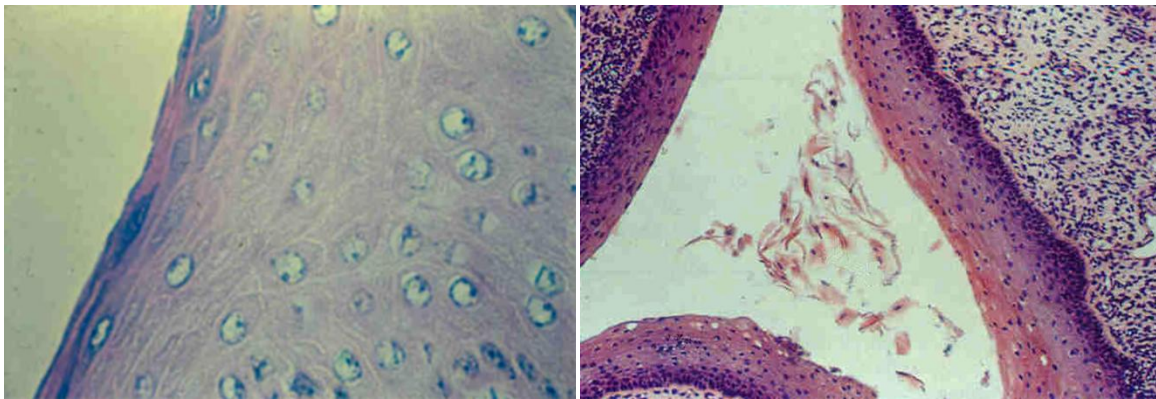
## INTRODUCCIÓN

La especie canina posee características reproductivas que difieren notablemente de las demás especies domésticas, tanto en su conducta sexual, como en otros aspectos de su fisiología reproductiva. Por ejemplo, la perra se caracteriza por tener sólo uno o dos periodos de actividad reproductiva por año (especie monoéstrica). La edad a la pubertad es muy variable; en razas pequeñas se presenta entre los 6 y 10 meses de edad y en razas grandes puede no llegar a manifestarse hasta los 2 años de edad. La madurez sexual de la hembra, o sea cuando la tasa ovulatoria tiene su pico máximo, sucede después del tercero o cuarto ciclo estral.

El manejo reproductivo de la perra es individual, y no grupal, como en la mayoría de los animales domésticos. La utilización de técnicas como la citología vaginal exfoliativa, la evaluación del macho, la inseminación artificial y la ecografía para el diagnóstico de gestación permiten mejorar el manejo reproductivo en esta especie y, por lo tanto, optimizar su reproducción.

## CITOLOGÍA VAGINAL EXFOLIATIVA

La citología vaginal exfoliativa (CVE) es una valiosa técnica para el estudio del ciclo reproductivo de la perra, ya que permite detectar los cambios que ocurren en la vagina durante el ciclo estral. La CVE se basa en el hecho de que al aproximarse el celo en la perra, aumenta el número de capas del epitelio vaginal y se acelera el proceso de descamación de las mismas, en cambio, durante el diestro el número de capas de células disminuye hasta encontrarse igual que antes de iniciarse el proestro (figura 1).




**Figura 1.** A la izquierda se observa la mucosa vaginal de una perra en anestro, y a la derecha, el engrosamiento propio del estro.

### ***Toma de la muestra para la citología vaginal exfoliativa***

A continuación se describirá el procedimiento para realizar la citología vaginal exfoliativa. El material requerido para la citología vaginal es: algodón, hisopos, tinción Diff Quik (tinción de Wright-Giemsa modificada), agua corriente.

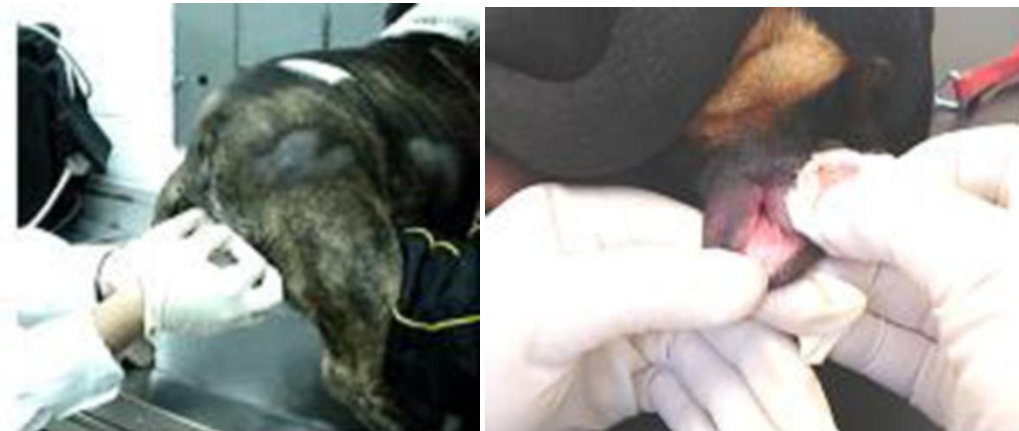
La muestra se colecta con un hisopo estéril (figura 2) de la parte profunda de la vagina, para posteriormente hacer un frotis.

Los hisopos son de plástico flexible de 15 cm de largo, vienen esterilizados en paquetes de 3 piezas (figura 3). No se utilizan los de madera porque al romperse producen astillas que lastimarían al animal, ni los hisopos más pequeños porque no pasan del vestíbulo y la muestra debe tomarse de la vagina.



**Figura2.** Paquetes de hisopos estériles que se utilizan para obtener la muestra para la citología vaginal exfoliativa; **Figura3.** Para verificar que no se desprenda el algodón de la punta del hisopo se recomienda que, antes de sacarlos del paquete, se verifique esto, oprimiendo el algodón entre el dedo pulgar y el índice y jalándolo.

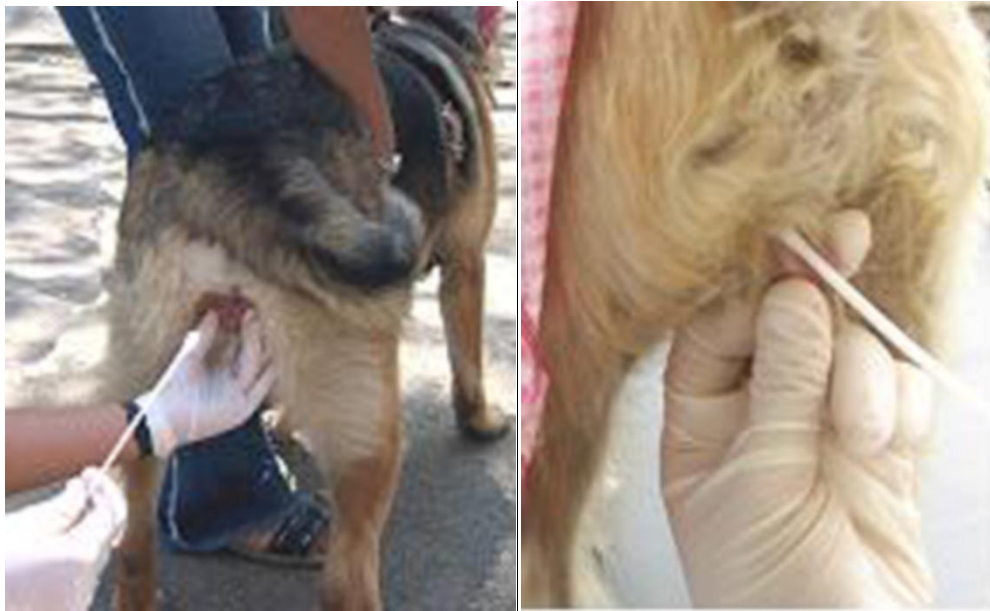
Antes de tomar la muestra es necesario limpiar los genitales externos, especialmente la parte dorsal de los labios vulvares (figura 4).



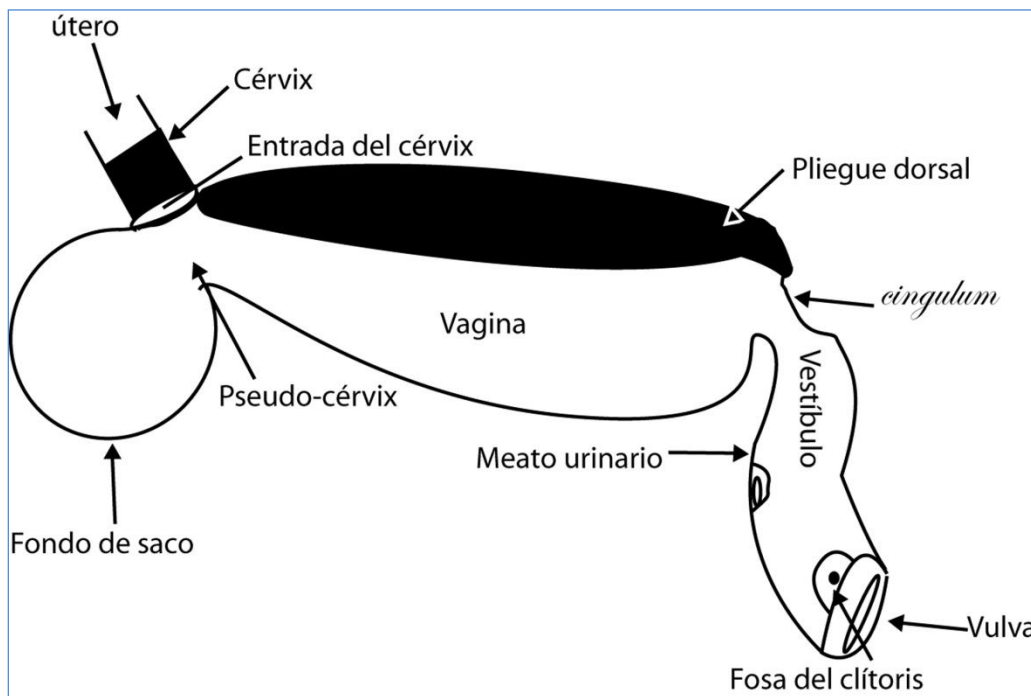
**Figura4.** Se puede observar cómo se abre la vulva para poder limpiar los labios externos, especialmente la parte dorsal, utilizando pequeños trozos de algodón humedecidos simplemente con agua.

La muestra se toma introduciendo el hisopo por la parte dorsal de la vagina, para evitar introducirlo accidentalmente en el meato urinario o en la fosa del clítoris (figura 5 y 6).





**Figura5.** Demostrando cómo se toma la muestra de la citología mediante la introducción del hisopo por la parte dorsal de la vulva.



**Figura6.** En esta figura, se muestra el porqué al introducir el hisopo por la parte dorsal de la vagina se evita la introducción accidental del hisopo en la fosa del clítoris o el meato urinario.

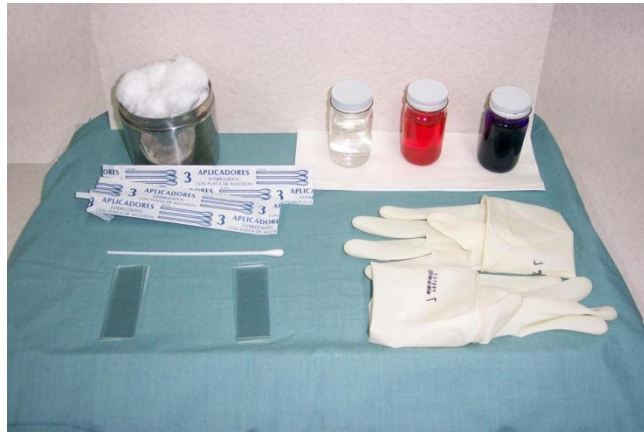### **Tinción de la muestra**

Una vez obtenida la muestra, se prepara un frotis, rodando el hisopo sobre la superficie de la laminilla, para hacer tres líneas, de manera que se deposite en ésta la mayor cantidad de células (figura 7).



**Figura7.** Rodando el hisopo hasta hacer tres líneas sobre la laminilla.

En la figura 8 se muestra el material requerido para realizar la tinción de la muestra: guantes, hisopos, algodón para limpiar, tinción (con 3 preparaciones) y laminillas.



**Figura8.** Material necesario para la obtención y la tinción de la muestra.

La tinción de Diff Quick tiene tres preparaciones que corresponden a tres pasos de tinción:

- 1ª. La primera preparación es transparente, es metanol, para fijar las células a la laminilla, donde ésta se sumerge durante 10 minutos.



**Figura 9.** Fijando la muestra en alcohol por 10 minutos.

- 2ª. La segunda tiene una coloración roja, en la cual la laminilla se sumerge repetidas veces hasta que el colorante se vea parejo sobre ésta.



**Figura10.** *Sumergiendo la muestra en la tinción (roja).*

- 3ª. El mismo proceso se repite con la siguiente tinción, que es azul.



**Figura11.** *Sumergiendo la muestra en la tinción azul.*

- 4ª. Posteriormente se enjuaga la laminilla en agua corriente.




**Figura12.** *Enjuagando en agua corriente.*

- 5ª. Una vez que se fijó y tiñó la muestra, se observa al microscopio para su interpretación.

## ***Interpretación de la citología vaginal exfoliativa***

La citología vaginal exfoliativa de la muestra se interpreta en el microscopio una vez que se ha teñido dicha muestra (figura 13).



**Figura13.** Interpretando la citología vaginal a partir de la identificación de las células de la muestra.

Para determinar la etapa del ciclo en que se encuentra la perra, es necesario identificar el tipo de células presentes en la muestra, como se describe a continuación.

## ***Etapas del ciclo estral***

### **Proestro**

Duración: 3-20 días

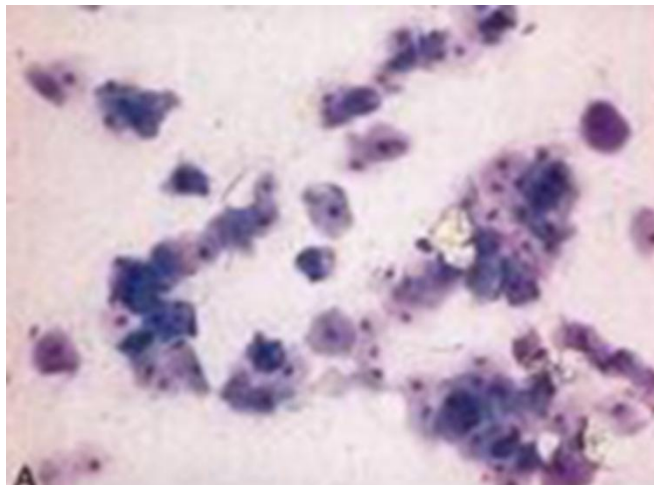
Estructura ovárica: Folículos en crecimiento.

Hormonas: Estrógenos y progesterona.

Signos clínicos: Vulva inflamada, inicio de sangrado.

Comportamiento: Atracción y rechazo del macho.

Células: Parabasales, intermedias, eritrocitos, moco, restos celulares, células adheridas entre sí (figura 14).



**Figura14.** Patrón celular del proestro.

### **Estro**

Duración: 3-20 días.

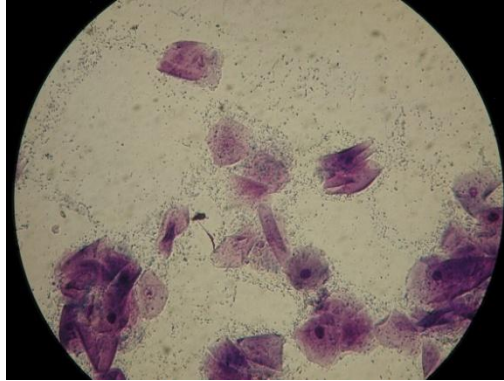Estructura ovárica: Folículos ovulatorios.

Hormonas: Estrógenos y progesterona.

Signos clínicos: Vulva inflamada, sangrado más abundante.

Comportamiento: Aceptación del macho.

Células: Intermedias y superficiales queratinizadas, eritrocitos, no hay casi moco, células ya muy separadas (figura 15).



**Figura15.** Patrón celular durante el estro.

### **Diestro**

Duración:  $63 \pm 5$  días en perras gestantes y de 70 a 80, en perras vacías.

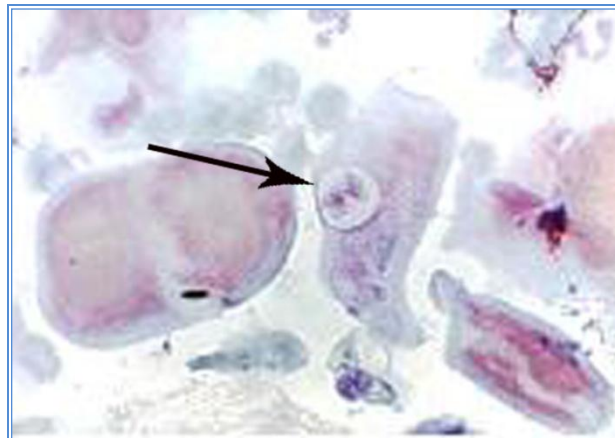
Estructura ovárica: Cuerpos lúteos.

Hormona: Progesterona.

Signos: Al inicio de esta etapa, la vulva estará aún aumentada de tamaño, después regresa a su tamaño normal.

Comportamiento: Rechazo del macho.

Células: Parabasales, neutrófilos, moco, células adheridas entre sí (figura16).



**Figura16.** Diestro. El citoplasma degenerado muestra un neutrófilo incluido (flecha), este hallazgo es muy característico de diestro.

## **Anestro**

Duración: 5-10 meses.

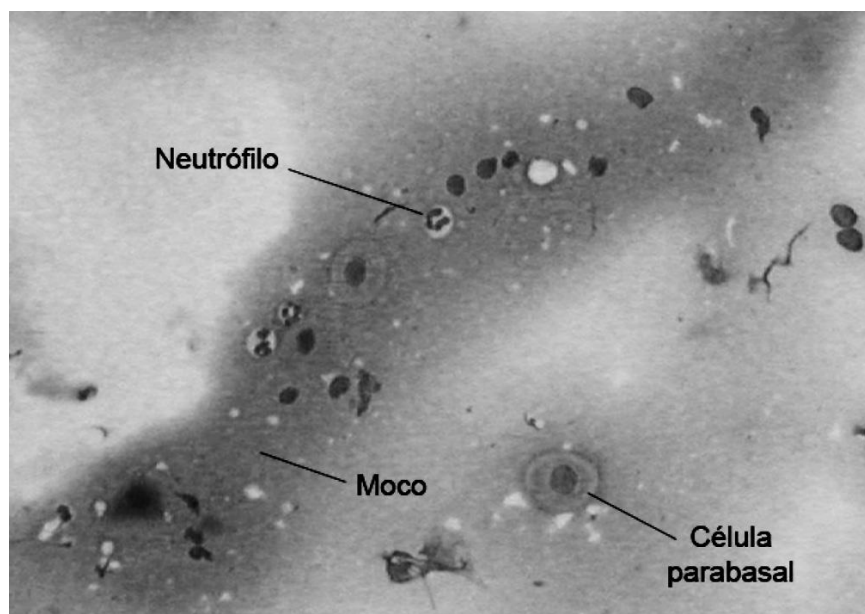
Estructura ovárica: Cuerpos *albicans*.

Hormona: Únicamente niveles basales, por lo tanto, no producen signos clínicos.

Signos clínicos: Tamaño normal de la vulva, no hay sangrado.

Comportamiento: Rechazo del macho.

Células: Parabasales, neutrófilos, moco, células adheridas entre sí (figura 17).

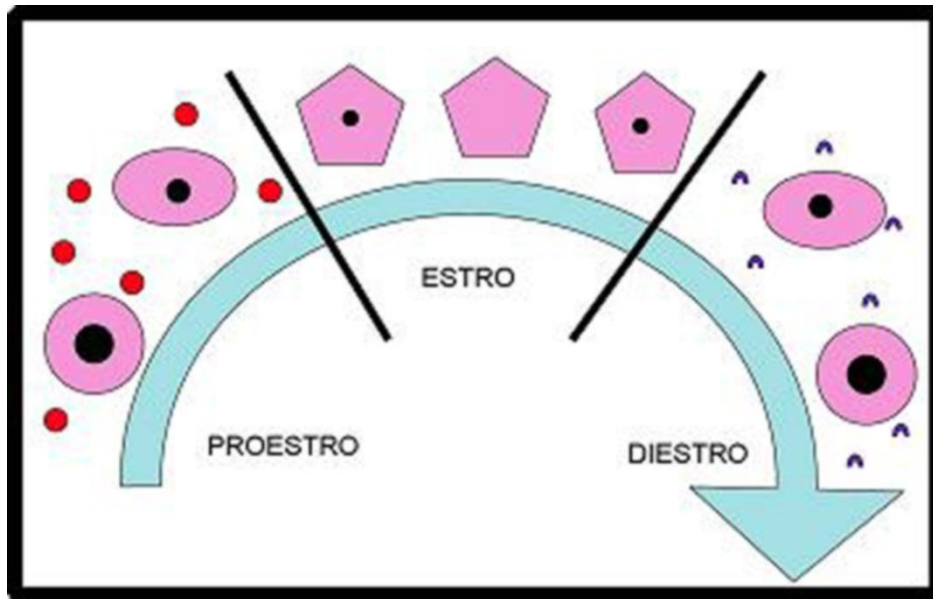


**Figura17.** Patrón celular durante el anestro.

Una vez que se ha teñido la muestra, se podrán observar más fácilmente las células para interpretar la citología. Además de identificarlas, es importante revisar el campo celular en la laminilla, ya que su correcta interpretación no se basa únicamente en la observación de las células, sino en la progresión de cambios que se observan cada tercer día que se hace el muestreo. En la figura 18 puede apreciarse esta progresión.

Un ejemplo de cómo se interpretan estos cambios progresivos es el siguiente: Suponiendo que se tomase una muestra en ese momento se observarían en ella células parabasales en gran cantidad, con un menor número de células intermedias, lo único que podría determinarse con esa imagen es que hay efecto estrogénico, por la presencia de las células intermedias. Pero si al tercer día lo que se observa ya no son células parabasales, sino células intermedias y superficiales, puede entonces determinarse que el estro se está iniciando.

Si al contrario, se toma una muestra en la que el primer día se observan células intermedias y superficiales, y dos días después hay principalmente células parabasales con pocas células superficiales e intermedias, entonces se puede suponer que el estro ya pasó, especialmente si se encuentra en algunas de las células intermedias la inclusión de un neutrófilo (ver figura 16) dentro de su citoplasma, pues ese sería un indicativo más seguro de que ya está en diestro.



**Figura18.** Cambios sucesivos que sufren las células durante las diferentes etapas del ciclo estral.

### *Actividades para el alumno*

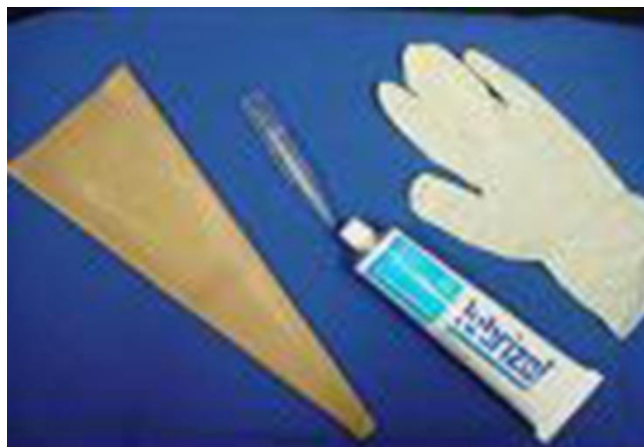Tomará una muestra para realizar la citología vaginal exfoliativa, preparar el frotis y teñir la muestra para finalmente interpretarla.

## **COLECCIÓN Y EVALUACIÓN DEL SEMEN DE PERRO**

### ***Obtención del semen***

El material para recolectar el semen es un embudo o cono de látex, un tubo de vidrio graduado, un guante para manipular el pene, con la mano enguantada, y lubricante (figura 19).

En el perro la recolección del semen se lleva a cabo por masturbación. Para lograr que eyacule, el primer paso consiste en estimular al perro, visual y olfativamente, por medio de la presencia de una hembra en celo (figura 20) o de un hisopo impregnado de las secreciones de la hembra (figura 21).



**Figura19.** Material requerido para la obtención del eyaculado.



**Figura20.** Se muestra como se estimula a un perro ante la presencia de una perra en celo, la cual se colocará frente al macho para permitirle que olfateé su área genital.



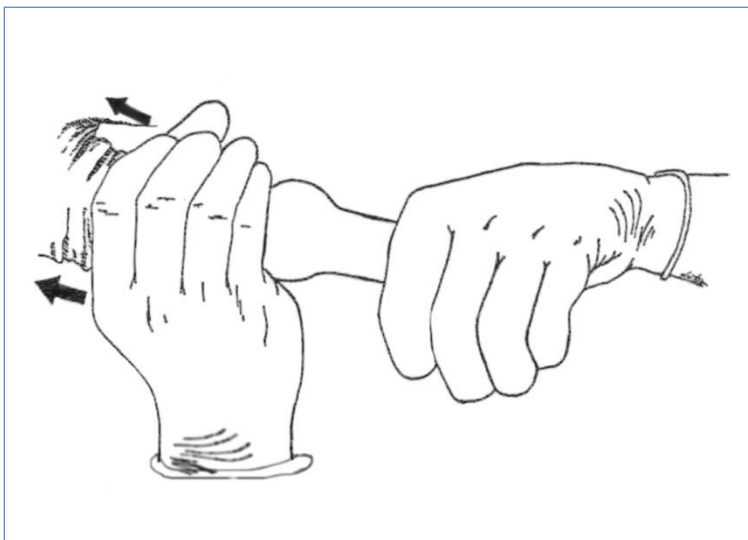
**Figura21.** Aquí se muestra la respuesta del macho ante la presentación de un hisopo impregnado con las secreciones de una perra en celo; se observa el encorvamiento característico en un perro correctamente estimulado

A la vez que se estimula al perro se procede de la siguiente manera:

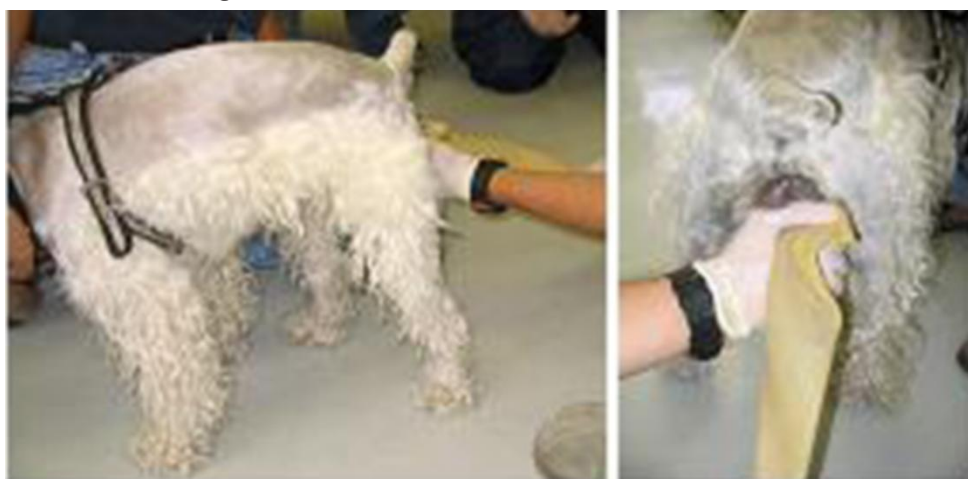1. El prepucio se fricciona repetida y rápidamente, al mismo tiempo que se recorre hacia atrás (figura 22), para desenvainar totalmente el pene, el cual se inserta dentro del cono recolector de látex (figura 23).
2. Se continúa con la estimulación del perro, oprimiendo ligeramente, en forma intermitente sobre el bulbo del pene y jalando ligeramente hacia atrás, como lo haría una perra cuando está abotonada al macho (figura 23).

Observar en la figura 24 que el perro, durante la cópula normal, levanta la pata y la pasa por encima de la perra, a fin de que el pene pueda rotar hacia atrás.

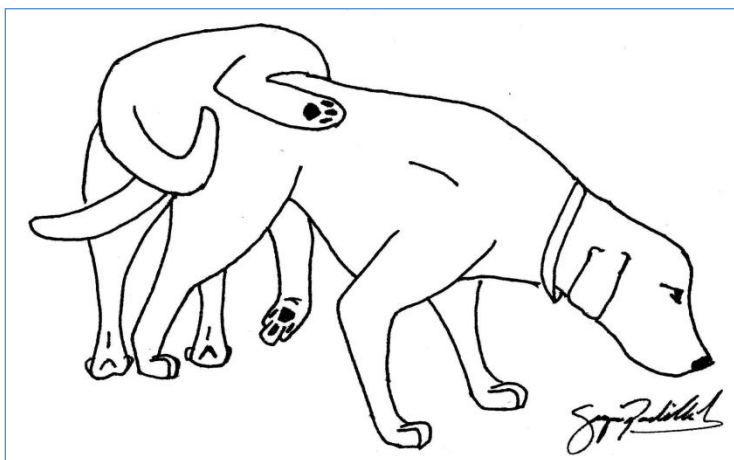




**Figura22.** Posición de las manos para estimular el pene.

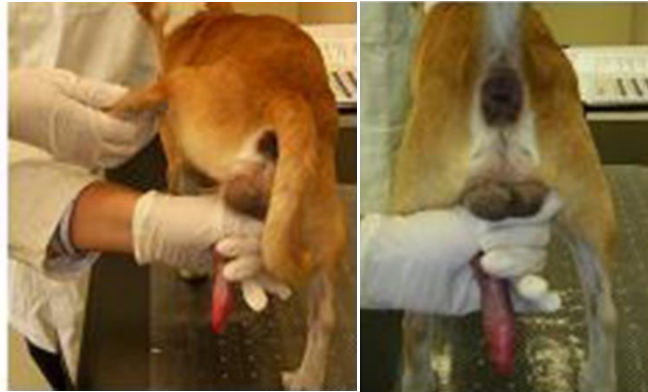

**Figura23.** Posición del animal y del manejador, una vez que el pene del perro se ha insertado dentro del cono de látex y se ha rotado éste hacia atrás.



**Figura24.** El perro pasa su pata sobre el tren posterior de la hembra.

Lo mismo hará el manejador (figura 25) al pasar la pata del perro por encima del brazo que sostiene el pene del perro. El emular en todo lo posible el comportamiento normal de los animales es indispensable para que el animal produzca un eyaculado de buena calidad.



**Figura25.** En el panel de la izquierda se muestra cómo el manejador pasa la pata del perro por encima del brazo que sostiene el pene del animal. En el panel de la derecha se observa la sujeción correcta del pene, una vez que ha rotado hacia atrás.

### **Evaluación del semen**

En el eyaculado se evalúan las características macroscópicas: volumen, color y pH, y las microscópicas: motilidad, morfología y concentración espermática.

#### **Características macroscópicas**


**Volumen.** El tubo graduado para recolectar el semen permite determinar directamente el volumen del mismo; por lo general es de 3 a 30 ml, dependiendo del tamaño del animal.

**Color.** El eyaculado consta de tres porciones que provienen de la próstata. La primera porción son únicamente algunas gotas, de color transparente porque aún no tiene espermatozoides. La segunda porción se ve de color blanco lechoso, debido a la presencia de espermatozoides que provienen de la cola del epidídimo; su volumen es de 1 a 3 ml (figura 26). La tercera porción es la más abundante, no es tan transparente como la primera ni tan espesa como la segunda, es de un ligero color blanquecino porque sólo contiene los espermatozoides que va arrastrando a su paso.



**Figura26.** Color blanco lechoso característico del semen canino normal.

En la figura 27 se muestran tres eyaculados con diferente concentración (tonalidad), nótese que el último, a la derecha, tiene diferente tonalidad debido a su contaminación por sangre, mientras que la tonalidad de la muestra del panel derecho es debida a su contaminación con orina.



**Figura27.** En el panel de la izquierda se observan tres eyaculados con diferente concentración, el último de la derecha tiene una tonalidad más rojiza (oscuro) debido a su contaminación con sangre, mientras que la tonalidad amarillenta de la muestra del panel derecho es debida a su contaminación con orina.

*El pH.* Para evaluarlo se coloca una gota del eyaculado sobre una de las tiras reactivas, y después se compara el color que toma, con el patrón para ese propósito, que viene en la caja de tiras reactivas (figura 28). El pH normal será entre 6.5 y 7.

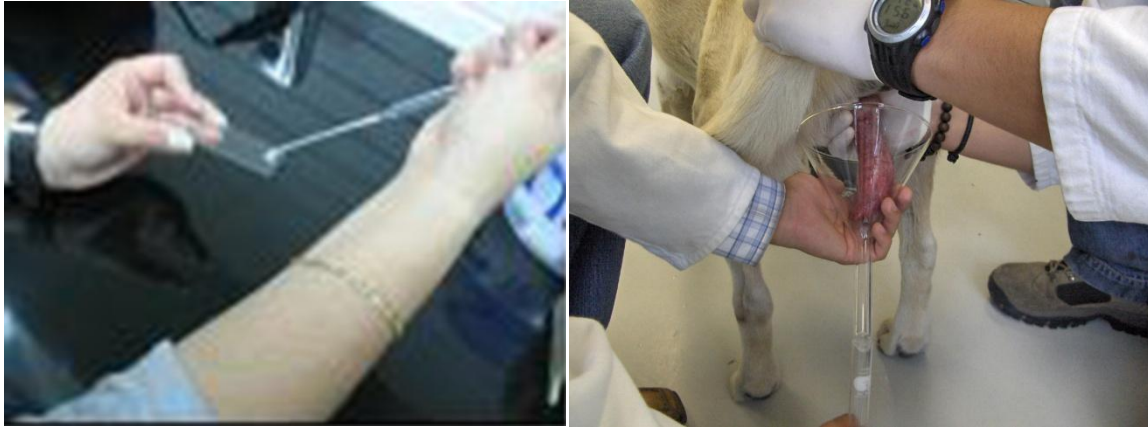

**Figura28.** Tiras reactivas para la evaluación del pH.

### Características microscópicas

**Motilidad.** Esta característica debe evaluarse inmediatamente después de obtener el eyaculado. Para ello se coloca una gota del eyaculado sobre un portaobjetos y se observa el movimiento en el microscopio (figura 29), en el perro no se aprecian las olas que aparecen en el semen bovino y ovino. En el perro se evalúa el movimiento individual, normalmente entre 80 y 90% de los espermatozoides tendrá un movimiento progresivo, no estacionario.

En los casos en que la motilidad sea baja, se deberá determinar si la causa es atribuible al animal, o a una mayor sensibilidad del semen al látex del cono colector, caso en el cual se sugiere utilizar un embudo de vidrio para obtener la muestra de semen (figura 30).



**Figura29.** Colocando una gota de eyaculado en el portaobjetos para observar la motilidad bajo el microscopio;

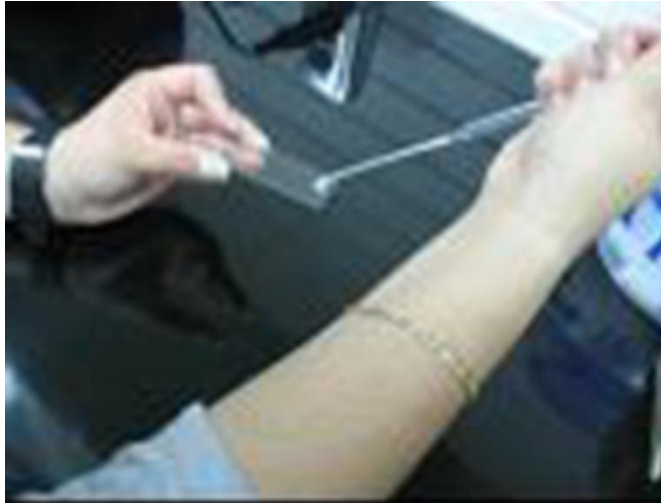**Figura30.** Embudo de vidrio para obtener el semen, cuando la motilidad ha sido baja al utilizar el cono de látex.

**Morfología espermática.** La morfología se evaluará en un frotis de semen. Para ello se coloca sobre un portaobjetos una gota de la tinción de eosina-nigrosina y una gota del eyaculado; se mezclan y se dejan reposar un minuto, posteriormente se prepara el frotis, que se observa en el microscopio con el objetivo de inmersión (100x) para evaluar al menos 100 espermatozoides. Las anomalías espermáticas se clasifican en primarias y secundarias, tal como se indicó en la práctica 5.

A continuación se muestran los pasos para evaluar la morfología espermática.



**Figura31.** La tinción de eosina-nigrosina.



**Figura32.** Colocando una gota de eyaculado en la laminilla.



**Figura33.** A la gota de eyaculado anterior se le agrega una gota de tinción de eosina-nigrosina.



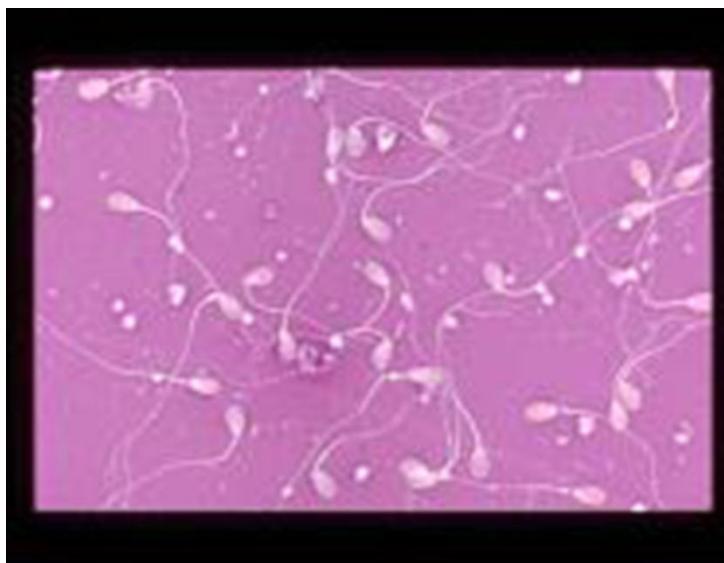**Figura34.** Se mezcla el eyaculado con la tinción.



**Figura35.** *Se procede a hacer el frotis.*



**Figura36.** *Al microscopio se hace el conteo de anomalías y de vivos y muertos; los espermatozoides vivos no se tiñen, mientras que los muertos sí.*

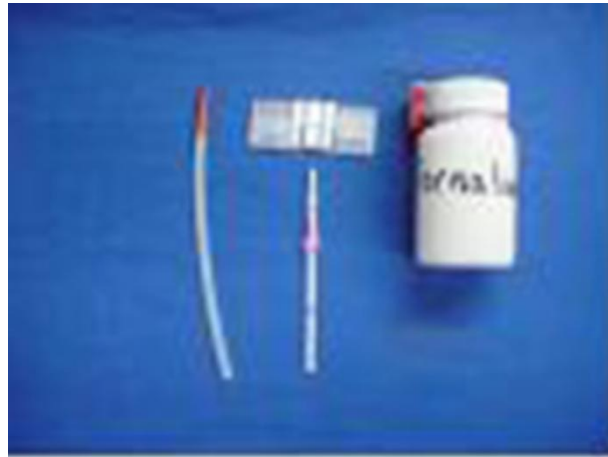

**Figura37.** *Un ejemplo de frotis teñido con eosina-nigrosina*

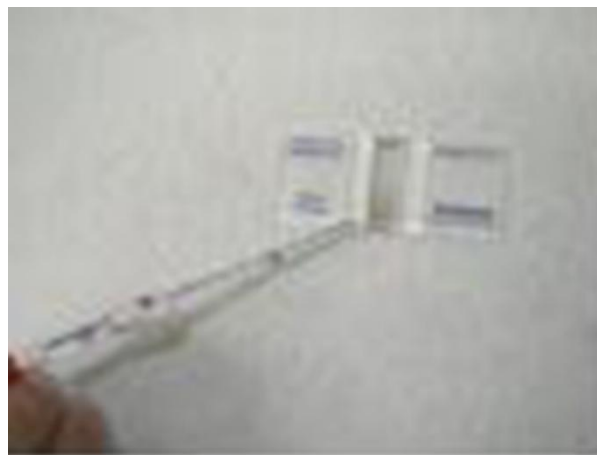*Concentración espermática.* La determinación del número de espermatozoides por mililitro de semen se efectúa comúnmente por conteo en un hemocitómetro, tal como se cuentan los eritrocitos (figura 38). En el perro, la concentración espermática debe ser superior a 100 millones de espermatozoides por mililitro.

Este método consiste en diluir una pequeña fracción de semen, con la ayuda de una pipeta especial, en un diluyente que mata y dispersa a los espermatozoides; el procedimiento es el siguiente:

1. Agitar suavemente el eyaculado para homogeneizarlo.
2. Tomar el volumen requerido del eyaculado con la pipeta, tomar el diluyente con la misma pipeta.
3. Agitar suavemente la mezcla y desechar la gota inicial.
4. Colocar una gota en la cámara superior y otra en la inferior (figura 39).
5. Observar al microscopio, contar los espermatozoides en 5 cuadros grandes (los cuadros de las esquinas y el centro), incluyendo los espermatozoides que estén tocando las líneas de los lados derecho e inferior de cada cuadro.



**Figura38.** Material requerido para evaluar la concentración espermática del eyaculado: Pipeta de dilución, cámara de conteo y solución de formalina.



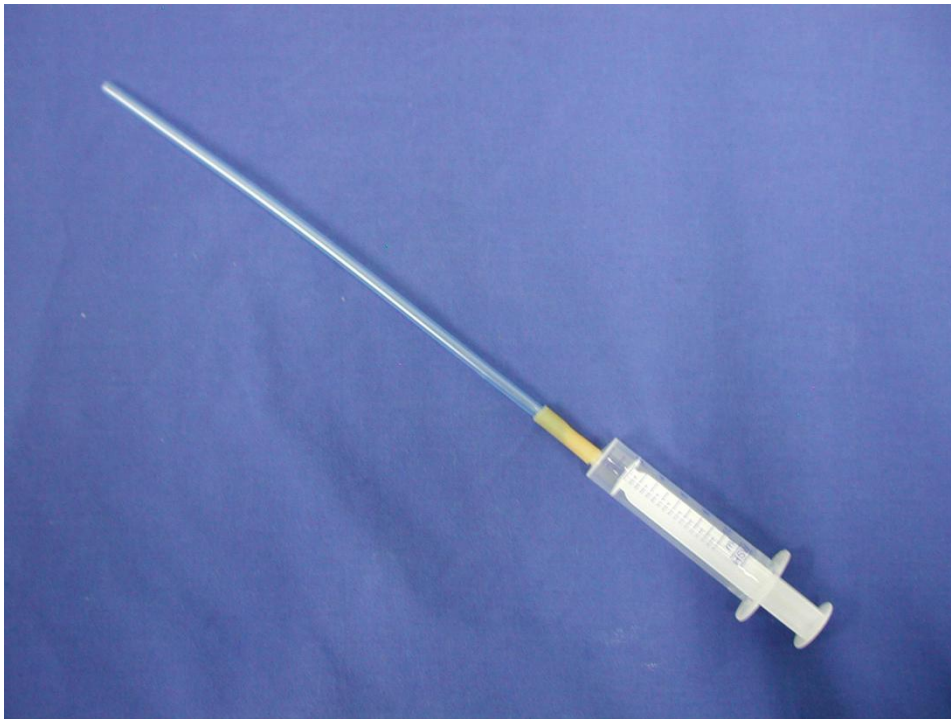**Figura39.** Colocando una gota en la cámara superior e inferior de la cámara de Neubauer.

Aprender a distinguir las dos etapas de estímulo del perro. Además, obtener y evaluar el eyaculado de un perro.

## **TÉCNICA DE INSEMINACIÓN ARTIFICIAL EN LA PERRA**

La inseminación artificial (IA) consiste en depositar el semen del macho en el aparato genital de la hembra. La razón principal por la que se hace la IA en la perra, es que existen obstáculos para la monta natural, los cuales pueden ser de comportamiento o anatómicos (ya sean congénitos o adquiridos). Sin embargo, no es aconsejable reproducir un animal con malformaciones congénitas, por la probabilidad de que su progenie las herede.

En la inseminación de la perra el semen se deposita en la parte craneal de la vagina. El material requerido para la inseminación consiste en una jeringa, sin el émbolo, a la cual se le adapta un trozo de una pequeña manguera de látex para unir la jeringa con una pipeta de plástico (de las utilizadas en bovinos) cortada por la mitad (figura 40).



**Figura40.** Material requerido para la inseminación artificial: la pajilla de inseminación se une a la jeringa, por medio de una manguera de látex.

### **Procedimiento para la inseminación artificial**

1. La jeringa se carga con un poco de aire antes de introducir el eyaculado, el objetivo de introducir aire primero es que se pueda vaciar completamente la pajilla de inseminación.
2. Se inserta la pipeta por la parte dorsal de la vulva (en la misma forma que el hisopo para la toma de la citología vaginal) y se introduce; el eyaculado se va depositando lentamente dentro de la vagina de la perra (figura 41).



3. Una vez que se ha depositado el semen, se procede a levantar el tren posterior de la perra, para facilitar el transporte del semen, además se le da un ligero masaje al clítoris a fin de estimularla aún más. Se deja levantada a la perra de 1 a 2 minutos.



**Figura41.** Introducción de la pajilla de inseminación, por el dorso de la vulva.

#### *Actividades para el alumno*

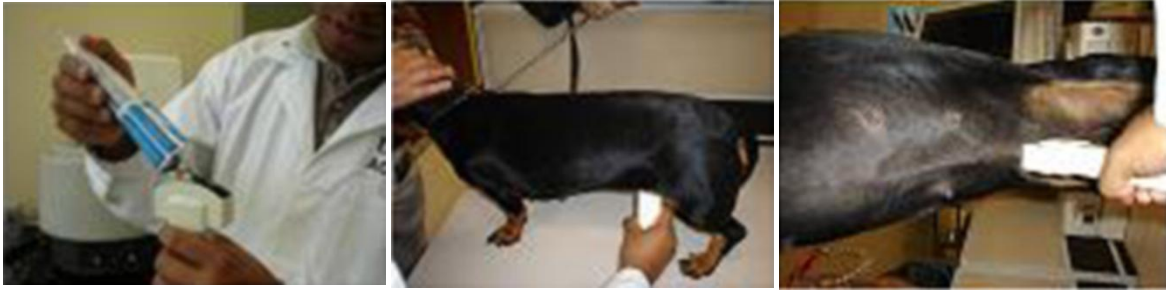Preparar el material requerido para la IA, cargar el eyaculado en la jeringa y posteriormente depositar el semen en la vagina de la hembra.

## **DIAGNÓSTICO DE GESTACIÓN**

Es necesario realizar el diagnóstico de gestación lo más temprano posible, para saber si la hembra se encuentra gestante o no, y estimar cuántos días de gestación tiene y su posible fecha de parto. La gestación de la perra tiene una duración aproximada de  $63 \pm 5$  días. El primer diagnóstico se hace por ecografía, y el segundo por radiografía.

### **Ecografía**

El diagnóstico de gestación por ecografía se obtiene a los 35 días posinseminación o monta, al mismo tiempo se revisa si la gestación es normal o se está desarrollando una pseudogestación o una piómetra (figura 42) En el primer diagnóstico, en esta etapa de organogénesis, el ultrasonido no causa daño a los fetos, mientras que una radiografía sí puede afectar el desarrollo normal del feto, además de que por medio de ésta no es posible observar nada cuando todavía no hay osificación de los huesos. La ecografía permite observar y medir el saco gestacional, con lo cual se puede calcular la edad del feto y estimar la fecha probable del parto.



**Figura42.** En el panel de la izquierda se observa cómo se cubre con gel el transductor, en el panel del centro, la colocación del mismo en el abdomen de la perra y en el panel de la derecha, una vista ventral de la colocación del transductor.

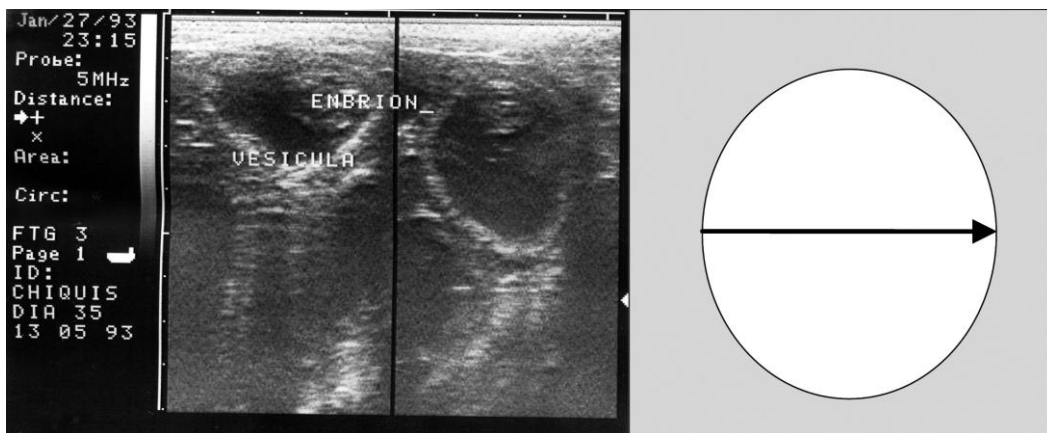
### **Radiografía**

La radiografía al día 55-60 es muy necesaria para saber cuántos cachorros se están desarrollando, así como para verificar el tamaño de cada uno y si hay alguno muerto; además, permite conocer el tamaño de la abertura pélvica y el su estado anatómico. Con todo esto podrá determinarse si será un parto normal, o programar una cesárea con anticipación.

### **Cálculo de la edad de la gestación**

El cálculo de la edad de la gestación es útil en los casos en que se desconoce la fecha de la monta o servicio y, por lo tanto, se ignora la fecha probable del parto; el procedimiento es el siguiente:

Cálculo para menos de 40 días de gestación, cuando únicamente se observa el saco gestacional. Durante la ultrasonografía se mide el diámetro de dicho saco (figura 43).




**Figura43.** Imagen de ultrasonido, mostrando el embrión y la vesícula o saco gestacional.

Antes de los 40 días, se aplica la siguiente fórmula:

$$(\text{Diámetro del saco gestacional} \times 6) + 20 = \text{Edad gestacional} \pm 3 \text{ días}$$

Después de los 40 días, durante la radiografía se mide el diámetro el cráneo del feto (diámetro biparietal, figura 44).



**Figura44.** *Diámetro biparietal.*

Y se aplica la fórmula que sigue:

$$(\text{diámetro biparietal} \times 15) + 20 = \text{edad gestacional} \pm 3 \text{ días}$$

*Actividades para el alumno*

---

Al finalizar la práctica, elaborar por escrito un informe detallado y organizado de acuerdo con los puntos mencionados en el apartado “Contenido de la práctica”.

## *Literatura recomendada*

---

- Feldman EC y RW Nelson. Canine and feline endocrinology and reproduction. 3<sup>a</sup> ed., Saunders, 2004.
- Galina C, *et al.* Reproducción de animales domésticos. México: Limusa, 2005.
- Johnston SD, MV Root-Kustritz y PNS Olson Canine and feline theriogenology. Nueva York: W.B. Saunders, 2001.
- Phyllis A. Holst Canine reproduction – The breeder´s guide.. 2<sup>da</sup> ed. Alpine Blue Ribbon Books, 2000.
- Root-Kustritz MV. Successful breeding and health management. Saunders Elsevier, 2006.
- Root-Kustritz y Heinemann Butterworth Small animal theriogenology. Elsevier Science, 2003.
- Simpson GM, GCW England y M Harvey. Manual de reproducción y neonatología en pequeños animales. Harcourt, 2000. (Col. BSAVA)

# Practica 14

---

## TRANSFERENCIA DE EMBRIONES

JAVIER VALENCIA MÉNDEZ

La transferencia de embriones consiste en obtener los embriones en periodo de preimplantación de una hembra valiosa (receptora) e introducirlos en el aparato genital (oviducto, útero) de otra hembra (receptora). Esta última se encargará de gestarlos y de criarlos.

### OBJETIVOS

El alumno diseñará un protocolo de superovulación en bovinos y realizará la colección, la evaluación y el manejo de embriones.

### ACTIVIDADES

Explicación de la técnica de superovulación más comúnmente usada en bovinos.

Colección de óvulos y embriones por medio del lavado uterino, en material de rastro.

Búsqueda y localización de los embriones.

Explicación de los criterios de evaluación embrionaria.

Manejo y procesamiento de los embriones.

### HABILIDADES QUE DESARROLLARÁ EL ALUMNO

Diseñar un protocolo de superovulación en bovinos.

Realizar la colección, búsqueda, localización, evaluación y procesamiento de los embriones

## SUPEROVULACIÓN

La superovulación, o hiperovulación, consiste en inducir el crecimiento extra de los folículos mediante la aplicación de gonadotropinas. Este tipo de hormonas permite rescatar de la atresia a un determinado número de folículos de manera que éstos puedan seguir su crecimiento y llegar a la ovulación.

### Hormonas utilizadas para la superovulación

Las gonadotropinas más empleadas en la superovulación son la FSH, la gonadotropina coriónica equina (eCG o PMSG) y la gonadotropina de la mujer menopáusica (hMG).

### FSH

La hormona folículo estimulante es la más comúnmente utilizada y con la que se obtienen los mejores resultados. En general se trata de extractos hipofisarios de ovino o suino parcialmente purificados. Como tiene una actividad biológica corta en el torrente circulatorio, no mayor de 3 horas, para que ejerza efecto se tiene que aplicar cada 12 horas durante 4 o 5 días. La dosis total de FSH se divide en ocho fracciones de dosis constante o decreciente (cuadro 19.3). Por ser un extracto hipofisario, esta hormona tiene cierto grado de contaminación con lutropina (LH), que varía en cada lote; sin embargo, algunos estudios han demostrado que la mayor o menor contaminación con LH no afecta la superovulación. El Folltropín es un producto más purificado y tiene una proporción de LH/FSH de 1:5. El esquema de superovulación se muestra en la figura 1.

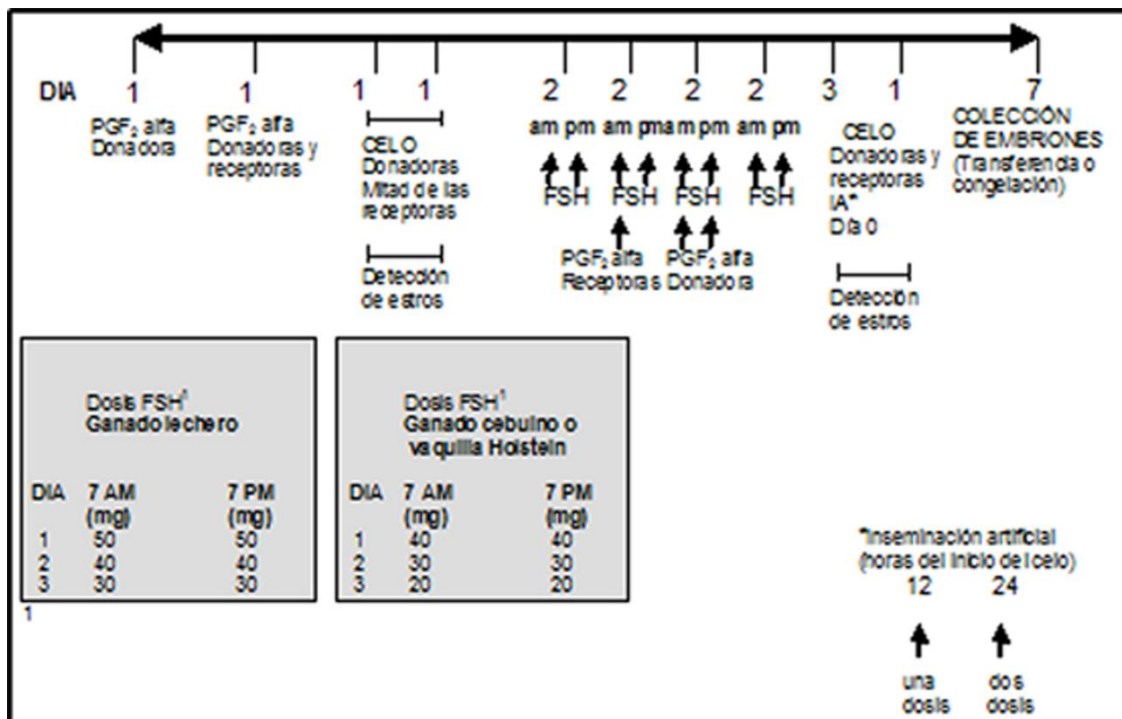
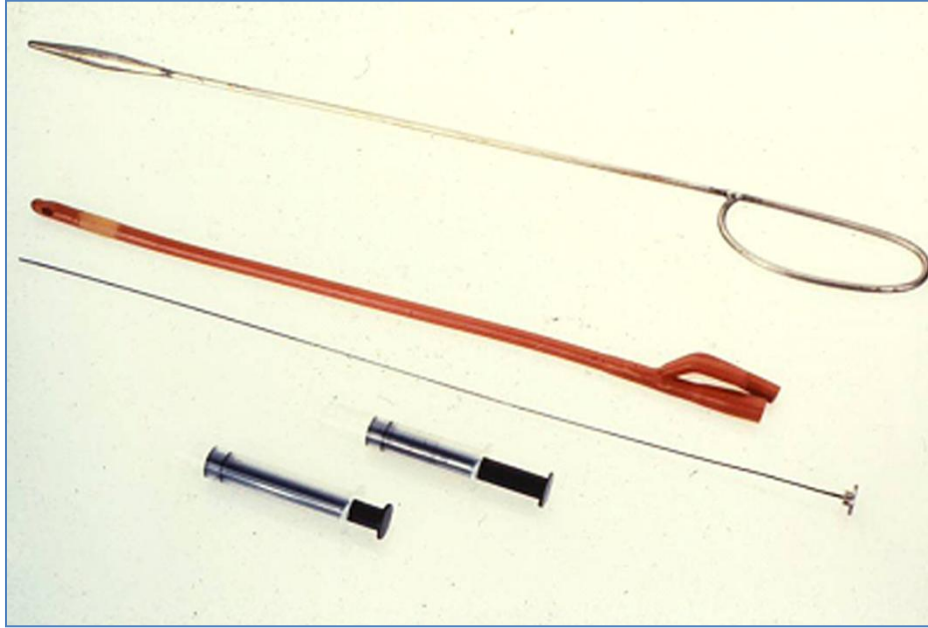


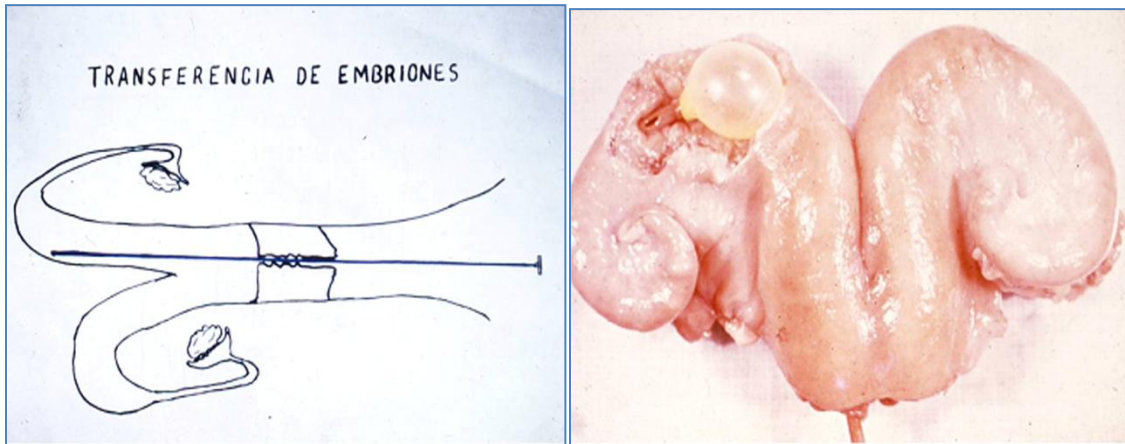
Figura 1. Esquema de superovulación con Folltropín en bovinos.

## COLECCIÓN NO QUIRÚRGICA DE EMBRIONES

La colección de embriones no quirúrgica consiste en un lavado de la punta del cuerno uterino, con el medio PBS, mediante la fijación previa del catéter de Foley. A continuación se muestra el material que se utiliza en el lavado (figura 2), así como su fijación en el cuerno uterino (figuras 3 y 4).



**Figura2.** Dilatador cervical, en la parte superior; catéter de Foley y su respectivo mandril, y las jeringas para la introducción del medio de lavado.



**Figura3.** Introducción del catéter hasta la punta del cuerno; **Figura4.** Una vez alcanzada la punta del cuerno, se insufla el globo para impedir el flujo retrógrado del medio de lavado. La pared uterina se ha extirpado para visualizar el globo del catéter.

## Medio de lavado

**CUADRO 1.** La composición del PBS o Medio de Dulbecco

Fórmula para preparar	1 litro	10 litros
a)		
NaCl	8.0 g	80 g
KCL	0.2 g	2 g
Na <sub>2</sub> HPO <sub>4</sub>	1.15 g	11.5 g
KH <sub>2</sub> PO <sub>4</sub>	0.2 g	2 g
Glucosa	1.0 g	10 g
Sulfato de estreptomicina	0.05 g	0.5 g
Piruvato de sodio	0.036 g	0.36 g
Penicilina G sódica	100.00 UI	1 millón UI
b)		
CaCl <sub>2</sub> (2H <sub>2</sub> O)	0.132 g	1.32 g
MgSO <sub>4</sub> (7H <sub>2</sub> O)	0.121 g	1.21 g

El medio se prepara con agua bidestilada y desionizada y se le agrega glucosa (1g/l), y rojo fenol, como indicador de pH. Posteriormente se le añade albúmina sérica bovina o suero fetal bovino, aunque actualmente estas sustancias se han reemplazado por polivinilpirrolidona. La colecta en la vaca se lleva a cabo en el día 7 (día del servicio = día 0).

**CUADRO 2.** Clasificación embrionaria de acuerdo con el grado de desarrollo

GRADO DE DESARROLLO	CLAVE	EDAD DEL EMBRIÓN	NÚM. DE CÉLULAS
Óvulo			
2 a 16 blastómeros	2	2-4 días	2-16
mórula temprana	3	5 días	>16
mórula compacta	4	6 días	32-64
blastocisto temprano	5	7 días	160
blastocisto maduro	6	7 días	180
blastocisto expandido	7	8 días	200
blastocisto en eclosión	8	9 días	>200
embrión eclosionado	9		

Fuente: Elsdén y Seidel. 1988.



**CUADRO 3.** *Clasificación embrionaria de acuerdo con la calidad*

<b>CALIDAD EMBRIONARIA</b>	<b>CLAVE</b>	<b>MORFOLOGÍA</b>
Excelente	1	Esférico, simétrico, células uniformes, buen color
Bueno	2	Imperfecciones ligeras, blastómeros extruidos, vesículas
Pobre o regular	3	Alteraciones más severas, vesículas, células degeneradas
No transferible	4	Alteraciones graves, signos de degeneración, vesículas

*Fuente: Lindner y Wrigth, 1983.*

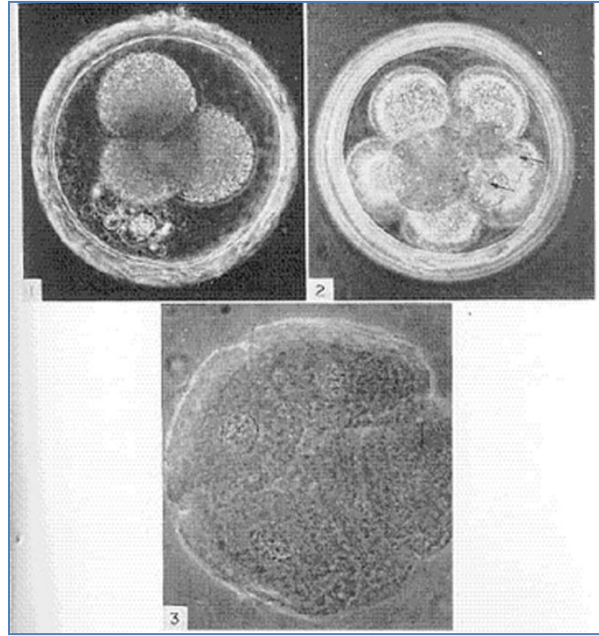
## **EVALUACIÓN EMBRIONARIA**

Los embriones se clasifican de acuerdo con dos criterios morfológicos: grado de desarrollo y calidad.

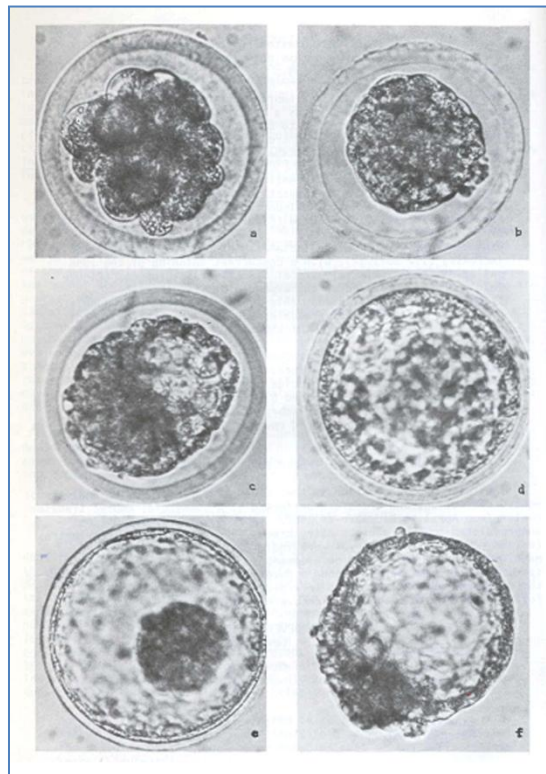
Los embriones transferibles son las mórulas o los blastocistos de calidad excelente o buena. Los óvulos, los embriones retrasados con un número muy bajo de blastómeros y aquellos con alteraciones morfológicas graves se consideran como no transferibles. En el cuadro 2 se muestra la clasificación de los embriones de acuerdo con su grado de desarrollo, y en el cuadro 3, la clasificación según su calidad.

Para la búsqueda de los embriones, el medio del lavado uterino recuperado se vacía en una caja de Petri cuadrículada, se localizan con el microscopio estereoscópico a 10X y se evalúan a 50-80X. El tamaño del embrión bovino varía entre 150 y 190  $\mu\text{m}$ .

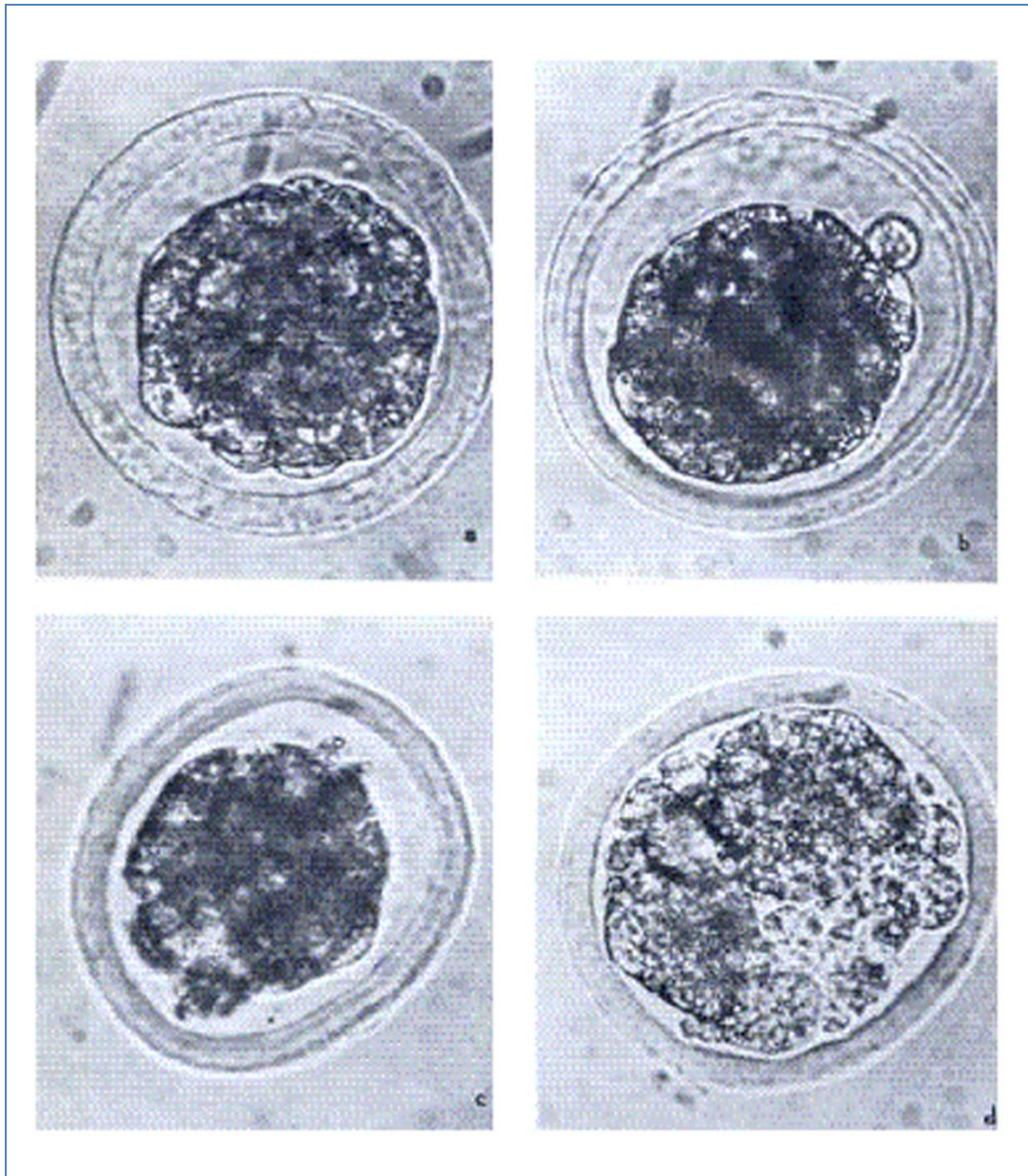
En la figura 5 se muestran embriones en etapas tempranas. El que estos embriones aparezcan en el lavado indica un retraso en el desarrollo y que no son transferibles. En la figura 6 se observan embriones transferibles en diferentes estadios de desarrollo, y en la figura 7, embriones de diferente calidad.



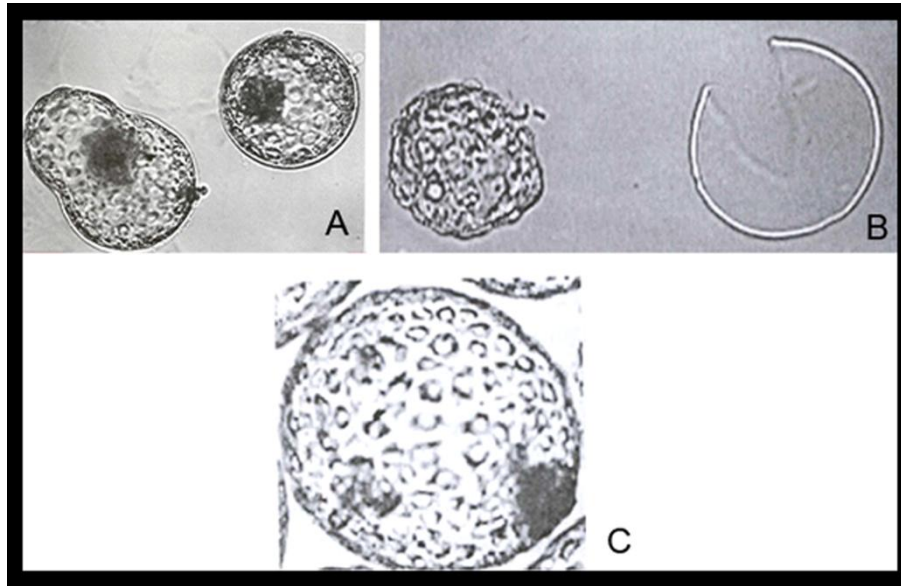
**Figura 5.** Embrión de cuatro células, con partículas anucleadas (1); embrión de siete células, con partículas anucleadas (2); embrión de cuatro células teñido con orceína (3). Las flechas indican las partículas anucleadas.  
Fuente: Lindner y Wrioth, 1983.



**Figura 6.** Mórula temprana (a); mórula compacta (b); blastocisto temprano (c); blastocisto (d); blastocisto expandido (e) y blastocisto eclusionado (f).  
Fuente: Lindner y Wrioth, 1983.



**Figura 7.** Cuatro mórulas compactas de calidad: excelente (a); buena: se nota un blastómero extruido y el contorno irregular (b); regular: con blastómeros extruidos y algunas células degeneradas (c) y no transferible: numerosos blastómeros extruidos y signos de degeneración celular, pero con una masa aparentemente viable (d).  
Fuente: Lindner y Wrigth, 1983.

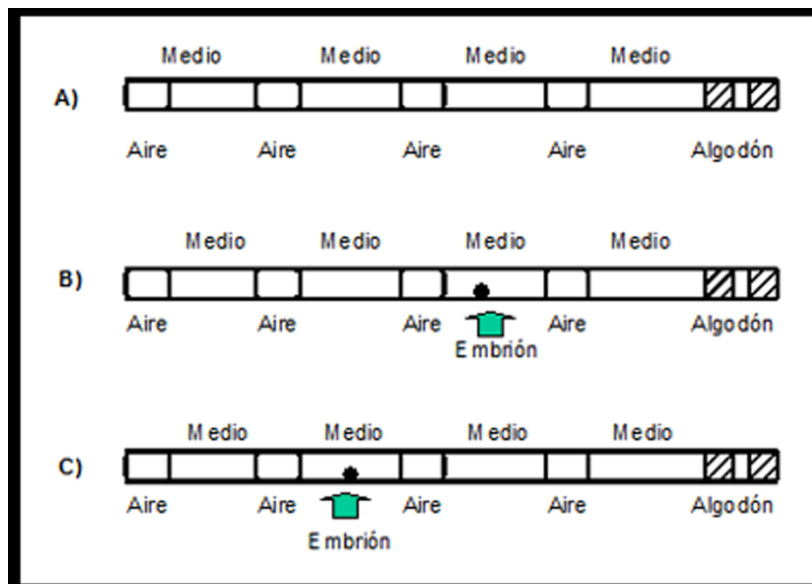


**Figura 8.** a) Blastocisto en eclosión (izquierdo) y blastocisto expandido (derecho); b) blastocisto eclosionado con la zona pelúcida vacía; c) blastocisto eclosionado.  
Fuente: Palma, 2001.

## MANEJO DEL EMBRIÓN

La manipulación del embrión se realiza bajo el microscopio estereoscópico con ayuda de una pipeta Pasteur o de micropipetas. De esta forma se pueden seleccionar y lavar los embriones; o bien, aislarlos en grupo o individualmente. El lavado de los embriones consiste en pasar el embrión por 10 gotas de medio estéril, procurando subir y bajar el embrión en la menor cantidad de medio posible entre cada gota.

Tanto para la transferencia como para la congelación, los embriones se envasan previamente en pajillas de 0.25 ml, colocando una o varias columnas de medio en los extremos de la pajilla, separadas por burbujas de aire, y el embrión en una columna central (ver figura 9).



**Figura9.** Procedimiento para colocar el medio, separado por burbujas de aire en pajillas sin embrión (A) y con el embrión en diferentes columnas centrales (B,C).

## *Literatura recomendada*

---

- Armstrong DT. Recent advances in superovulation in cattle. *Theriogenology* 1993; 39:7-24.
- Betteridge KJ. Embryo transfer in farm animals. A review of techniques and applications. Ontario (Canadá): Department of Agricultural, 1977
- Bo GA, PS Baruselli, D Moreno, L Cutaia, M Caccia, R Tribulo, H Tribulo y RJ Mapletoft. The control of follicular wave development for self-appointed embryo transfer programs in cattle. *Theriogenology* 2002; 57:53-72.
- Elsden RP y GE Seidel Jr. Manual of embryo transfer procedures. Fort Collins (CO): Colorado State University, 1988.
- Hasler JF. Current status and potential of embryo transfer and reproductive technology in dairy cattle. *J Dairy Sci* 1992; 75:2857-2879.
- Lindner GM y RW Wriqth. Bovine embryo morphology and evaluation. *Theriogenology* 1983; 20:407-416.
- Palma GA. Biotecnología de la reproducción. Balcarce (Argentina): Instituto Nacional de Tecnología Agropecuaria, 2001.
- Seidel Jr GE y PR Elsden. Embryo transfer in dairy cattle. Wisconsin: Hoard & Sons Co, 1989.
- Vatja G y M Kuwayama. Improving cryopreservation systems. *Theriogenology* 65:236-244 (2006).

Facultad de Medicina Veterinaria y Zootecnia

Se terminó de imprimir en Junio de 2009,  
en la imprenta de la Secretaria de Comunicación  
de la FMVZ-UNAM,

Ciudad Universitaria, México 04510, DF; tel: 5622 5909.

El tiraje consta de 350 ejemplares, más sobrantes para reposición.

Forros impresos en cartulina sulfatada 12 pts.

Interiores en una tinta en papel bond de 37 grs.

Formación y composición tipográfica

---

en tipo The Antiqua 11 puntos y The Sans 16 puntos.